

Doença de Madelung Madelung's disease

Gyl Henrique A. Ramos¹, Guilherme Luiz Trevizan², Edeli S. Pepe³

Palavras-chave: doença de Madelung, lipomatose simétrica múltipla, alcoolismo, massa cervical.
Key words: Madelung's disease, multiple symmetric lipomatosis, alcoholism, cervical mass.

Resumo / Summary

Doença de Madelung ou lipomatose simétrica múltipla é uma doença rara, que é caracterizada por acúmulo de gordura não encapsulada, geralmente localizada simetricamente ao redor do pescoço e ombros. A etiologia é desconhecida, mas é frequentemente observada em pacientes com história de alcoolismo crônico e é acompanhada por anormalidades metabólicas. Os autores apresentam um caso de lipomatose cervical associada a polineuropatia e alcoolismo. A remoção cirúrgica do tecido adiposo por lipectomia ou lipoaspiração é terapia paliativa, já que ele não é encapsulado, a recorrência é comum.

Madelung's disease or multiple symmetric lipomatosis is a rare disease, that is characterized by non-encapsulated accumulation of fat, generally located symmetrically around the neck and shoulders. The aetiology is unknown, but is often seen in patients with a history of chronic alcoholism and it is accompanied by metabolic abnormalities. The authors present a case of cervical lipomatosis association with polineuropathy and alcoholism. The surgical removal of the fatty tissue by lipectomy or liposuction is palliative therapy, as it is unencapsulated, recurrence is common.

¹Cirurgião de Cabeça e Pescoço/Médico do Serviço de Otorrinolaringologia da Universidade Federal do Paraná.

²Residente do Departamento de Otorrinolaringologia da Universidade Federal do Paraná.

³Médica formada pela Universidade Federal do Paraná.

Instituição: Departamento de Oftalmo-otorrinolaringologia do Hospital das Clínicas da Universidade Federal do Paraná.

Correspondência: Edeli S. Pepe

Rua Engenheiro Benedito Sadock de Sá, 310 Bl 05/14 Santa Cândida

Curitiba – PR – 82630-280

Fones: (041)256-5738/323-8039/9982-9119 Fax: (041) 323-7932

e-mail: edeli@prpr.mpf.gov.br

Artigo recebido em 20 de julho de 2001. Artigo aceito em 08 de agosto de 2001.

INTRODUÇÃO

Documentada por Brodie em 1846, Madelung (1888) e Launois e Bensaude (1898).⁶ Tem sido citada com outras denominações, tais como lipoma anulare colli, morbus Launois-Bensaude, horse collar e lipomatose simétrica benigna.⁵ Nos pacientes com massas aumentando o diâmetro do pescoço, gradualmente assumem a aparência de "horse collar".⁶

O quadro clínico é caracterizado por depósitos anormais de gordura acometendo geralmente as regiões cefálica e cervical, a parte superior do tronco e ocasionalmente os membros superiores.⁵ É freqüentemente acompanhada por hiperurecemia, dislipidemia, anemia macrocítica, neuropatia periférica, intolerância a glicose, acidose tubular renal e geralmente associada ao alcoolismo.^{5,1,4,8,7}

A compressão sintomática ou o deslocamento de estruturas tais como a traquéia tem sido descritos.⁵

O tecido gorduroso é de consistência dura, não doloroso à palpação, difusamente distribuído, sem encapsulamento, dificultando sobremaneira a ressecção cirúrgica.⁵

REVISÃO DE LITERATURA

A Doença de Madelung ou lipomatose simétrica múltipla não é patologia freqüente em nosso meio. Verifica-se a predominância em indivíduos do sexo masculino, provenientes de regiões do Mediterrâneo e etilistas.^{5,4,2} Já foram descritos casos em não etilistas e mulheres.⁴ A polineuropatia e miopatia podem ser severas e aparecem, geralmente, muitos anos depois do aparecimento das lipomatoses.⁷ A neuropatia pode ser sensorial, motora ou autônoma.⁷ A causa da polineuropatia é desconhecida. A ausência de degeneração aguda axonal, típica da neuropatia alcoólica, suporta a hipótese que não é devido ao consumo alcoólico.⁷ A faixa etária é dos 20 aos 65 anos. A etiologia da doença é incerta, alguns sugerem que haveria bloqueio da lipólise induzida pela falta de catecolamina, com deservação simpática do tecido adiposo, parcial ou totalmente., outros acreditam que a causa está em anormalidades do sistema nervoso autônomo.^{4,5} Parece estar associada a alterações genéticas, sendo a disfunção mitocondrial o defeito bioquímico essencial e compatível com transmissão maternal.^{6,5,3}

Em pacientes etilistas as alterações bioquímicas encontradas estão associadas a alterações hepáticas decorrentes da ingestão alcoólica, do efeito direto do álcool no metabolismo mitocondrial acarretando alterações metabólicas gordurosas, com depósito anormal de gordura em determinadas regiões.⁵

Caracteristicamente, o crescimento do tecido adiposo durante a fase inicial da doença é rapidamente progressivo, depois o curso pode ser variável, usualmente permanecer estático, mas ocasionalmente pode progredir lentamente com episódios explosivos.⁹ Regressão espontânea é rara.⁸ Uma única publicação reportou o uso de salbutamol oral o qual

levou a reversão das massas adiposas rapidamente progressivas.⁷ Foi reportado terapia com corticóide que levou a rápido ganho de peso, apesar de alguma melhora clínica.⁷

Doença de Madelung tem sido observada associada com diabetes, gota, alcoolismo e outras doenças sistêmicas, embora a concomitância de duas doenças em um único paciente não estabeleça relação entre elas.⁶

APRESENTAÇÃO DO CASO CLÍNICO

C. G., 46 anos, pardo, procedente do Paraná, ensacador, foi encaminhado ao serviço da Otorrinolaringologia (ORL) pela Cirurgia do Aparelho Digestivo (CAD) por apresentar massas tumorais em região cervical, em evolução há 4 meses.

Referia disfagia, dispnéia aos médios esforços e dores difusas pelo corpo, principalmente em punhos e dedos da mão. Apresentava Hipertensão Arterial Sistêmica, dislipidemia e estava assumindo a aparência de " horse collar " devido aos múltiplos lipomas cervicais.

Por mais de 30 anos, relatava ingestão de um litro de aguardante e bebidas fermentadas/dia e tabagismo de 2 carteiras de cigarro/dia. Negava emagrecimento.

Exame físico: paciente bem desenvolvido, bem nutrido, apresentando massas de consistência dura, não dolorosa a palpação e sem limites bem definidos no tecido subcutâneo de região cervical sendo: 01 nódulo de cerca de 5 cm de diâmetro em região cervical anterior (fúrcula esternal); 01 de 3 cm de diâmetro em região submandibular direita; 01 de 1 cm de diâmetro em região cervical lateral direita; e outro em região cervical lateral esquerda (Figuras 1, 2 e 3). Não havia obesidade mórbida. Ausência de outras anormalidades ao exame físico.

A TAC de pescoço demonstrou presença de lesão hipodensa, homogênea, extensa, de periferia precisa e não infiltrativa em região cervical anterior sob o platismo e anterior à musculatura infrahióidea (Figuras 4 e 5). O exame anatomopatológico revelou lipoma. O hemograma não revelou alteração. Foi decidido pelo tratamento cirúrgico devido aos sintomas presentes, pela deformidade física, embora não tão acentuada e o cirurgião irá optar por cirurgia convencional, lipectomia ou combiná-las.

DISCUSSÃO

O diagnóstico é feito pelo reconhecimento da aparência clínica única, mas em casos atípicos pode ser necessário a diferenciação com doenças linfoproliferativas.⁸ Deve ser diferenciada da obesidade mórbida, dos estados pseudolipomatosos decorrentes de certas alterações do sistema linfático e do acúmulo congênito de tecido gorduroso observado em alguns indivíduos de determinadas tribos africanas.⁵

As massas normalmente não respeitam planos de

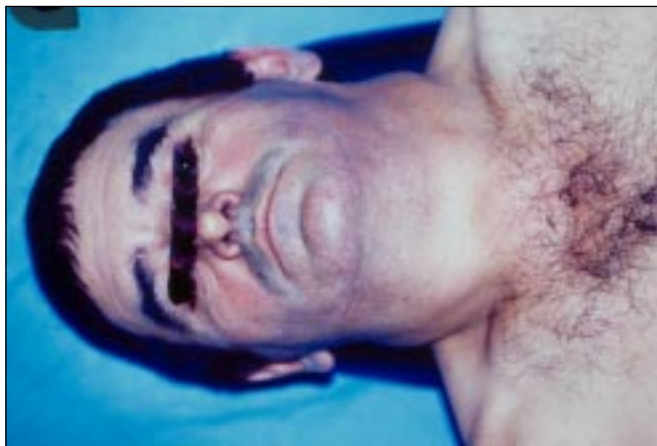

Figura 1

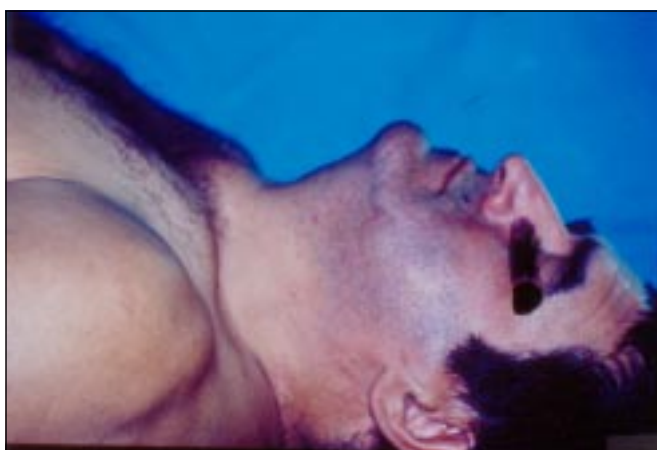

Figura 2

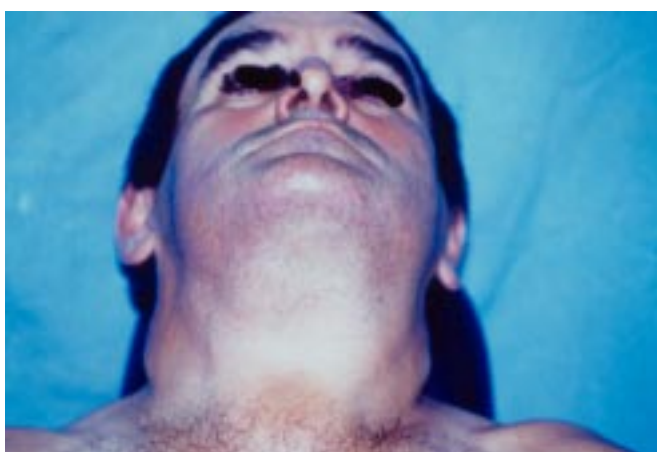

Figura 3

clivagem, penetrando em todos os níveis, dificultando sua exérese.⁵ A retirada cirúrgica é difícil devido a consistência endurecida e extremamente vascularizada das massas tumorais, por isso é necessário hemostasia rigorosa e utilização de drenos para prevenção de seroma ou formação de hematoma.^{5,6} A via de acesso preferencial deve ser a direta

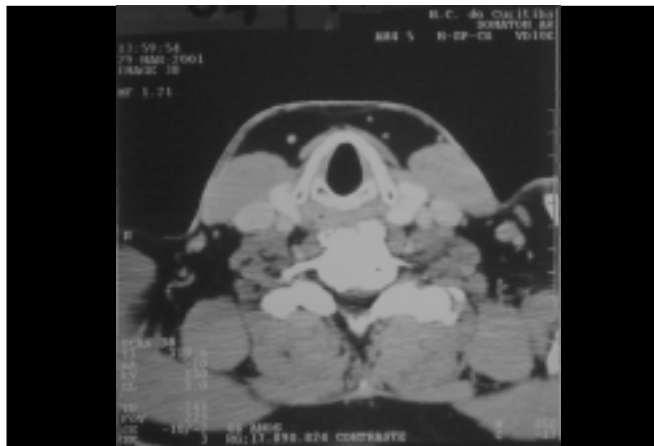


Figura 4

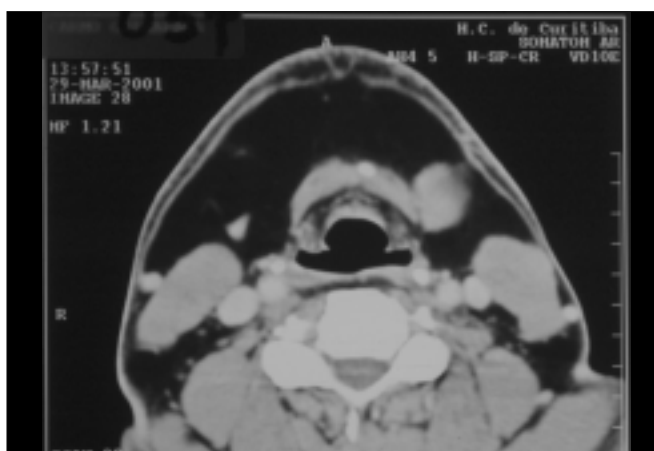


Figura 5

sobre as massas, devendo-se evitar grandes descolamentos.⁵ Devido a falta de plano de clivagem entre o tecido tumoral e subcutâneo a cirurgia torna-se trabalhosa e perigosa principalmente em regiões onde existam estruturas nobres.⁵

Infelizmente a remoção da lipomatose simétrica múltipla tem benefícios cosméticos e práticos somente temporário.² Assim cirurgias frequentes tem sido o tratamento.² Embora com experiência limitada na literatura, a lipoaspiração parece aproximar-se do ideal para reduzir a cicatriz cosmética usualmente vista depois da cirurgia convencional.²

Depois da remoção cirúrgica dos tumores é comum a recorrência, pois eles não são bem encapsulados.⁴ Redução de peso e abstinência de álcool parece não ter efeito na progressão da doença⁸, embora a abstinência possa ajudar a diminuir a taxa de recorrência.⁴

Há quem pense que a lipoaspiração é o ideal e o caminho mais fácil para remoção dos depósitos lipomatosos recorrentes na lipomatose simétrica múltipla.²

Os lipomas cervicais solitários não requerem cirurgia, salvo que produzam deformidades ou dificuldades mecânicas.

COMENTÁRIOS FINAIS

A doença de Madelung é extremamente rara, na literatura somente foram descritos cerca de 200 casos, desde a 1ª descrição em 1836.⁷

O diagnóstico é feito pela história, constatação física das massas, exames laboratoriais, biópsia e os limites anatômicos investigados por tomografia e o tratamento é cirúrgico o qual pode ser por lipectomia, lipoaspiração ou ambos, com tendência de recidivar a doença.

REFERÊNCIAS BIBLIOGRÁFICAS

1. Amicucci G, Sozio ML, Rizzo FM, Sozio A. Malattia di Madelung. *Minerva Chirurgica*. 1998; 53:655-7.
2. Basse P, Lohmann M, Hovgard C, Alsbjorn B. Multiple symmetric lipomatosis: combined surgical treatment and liposuction. Case report. *Scand J Plast Reconstr Hand Surg*. 1992; 26(1):111-2.
3. Berkovic SF, Andermann F, Shoubridge EA, Carpenter S, Robitaille Y, Andermann E, Melmed C, Karpata G. Mitochondrial Dysfunction in Multiple Symmetrical Lipomatosis. *Annals of Neurology*. 1991 May; 29(5):566-9.
4. Gabriel YA, Chew DK, Wedderburn RV. Multiple symmetrical lipomatosis (Madelung's disease). *Surgery* 2001 Jan; 129(1):117-8.
5. Gemperli R, Pigossi Jr O., Ferreira MC, Lodovici O. Tratamento cirúrgico da lipomatose simétrica múltipla (doença de Madelung). *Revista Paulista de Medicina*, 1988 Nov-Dec; 106(6): 313-316.
6. Keller SM, Waxman JS, Kim US. Benign Symmetrical Lipomatosis. *Southern Medical Journal*. 1986 Nov; 79(11):1428-9.
7. Teplitsky V, Huminer D, Dux S, Learman Y, Zoldan J, Ptlik SD. Multiple symmetric Lipomatosis presenting with polineuropathy. *Isr J Méd Sci*. 1995. Nov; 31(11):693-5.
8. Wood R. Benign symmetrical lipomatosis – a complication of excessive alcohol consumption. A case report. *S Afr Med J*. 1990 Apr 7; 77(7):369-70.