

Otoprotection in guinea pigs exposed to pesticides and ginkgo biloba

Otoproteção em cobaias expostas a agrotóxico e ginkgo biloba

Andréa Dulor Finkler • Aron Ferreira da Silveira • Gisiane Munaro • Crisley Dossin Zanrosso

Devido a um problema, a figura 5 não foi publicada, no seguinte parágrafo, na página 126 da versão em inglês da revista:

“In group 5 (100mg/kg/day of Ginkgo biloba and, after 90 minutes, methamidophos 3,0 mg/Kg/day during 7 days), all the outer hair cells kept its normal shape and arrangement at the end of the experiment, as displayed in Figure 5.”

Publicamos abaixo a figura suprimida e sua respectiva legenda:

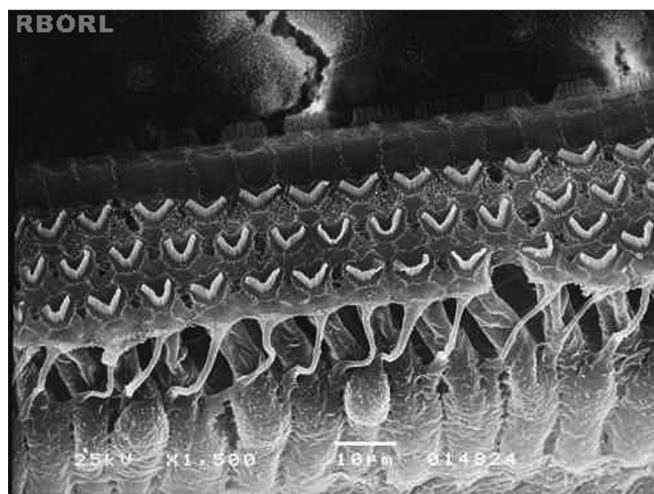


Figure 5. Photomicrography of the Corti's organ in a guinea pig of group 5, showing its basal turn. Observe the outer hair cells uninjured. Magnified 1500x.

Neste mesmo artigo, inclui-se o nome dos seguintes autores:

Miguel Angelo Hyppolito – Professor doutor do Departamento de Oftalmologia, Otorrinolaringologia e Cirurgia de Cabeça e Pescoço da Faculdade de Medicina de Ribeirão Preto/ USP.

Adriana de Andrade Batista Murashima – Bióloga e Técnica de Laboratório da Faculdade de Medicina de Ribeirão Preto/ USP.