

Inflammatory myofibroblastic tumor of the temporal bone

Tumor miofibroblástico inflamatório de osso temporal

Gustavo Latorre Samencatti¹, Felipe Costa Neiva², José Ricardo Gurgel Testa³

Keywords: ear middle, granuloma plasma cell, temporal bone.

Palavras-chave: granuloma de células plasmáticas, neoplasias da base do crânio, orelha média, osso temporal, sobrevida.

INTRODUÇÃO

O tumor miofibroblástico inflamatório (TMI) é uma proliferação pseudoneoplásica benigna, de etiologia desconhecida, que acomete, principalmente, trato gastrointestinal, fígado e pulmão. Poucos casos são relatados na literatura sobre sua ocorrência em osso temporal, sendo este o segundo com invasão encefálica.

APRESENTAÇÃO DO CASO

Este estudo relata uma paciente do sexo feminino, 59 anos, que apresentava queixa de vertigem e surdez súbita esquerda havia 1 mês. Ao exame físico, apresentava membrana timpânica íntegra e hiperemiada.

Foi solicitada audiometria, que evidenciou perda auditiva mista grave à esquerda. Na tomografia (TC) do osso temporal esquerdo, observou-se um material com densidade de partes moles que ocupava a região epitimpânica e do antro mastoideo, com preservação da cadeia ossicular e esporão de Chausse; porém, com erosão do canal semicircular lateral (Figura 1A).

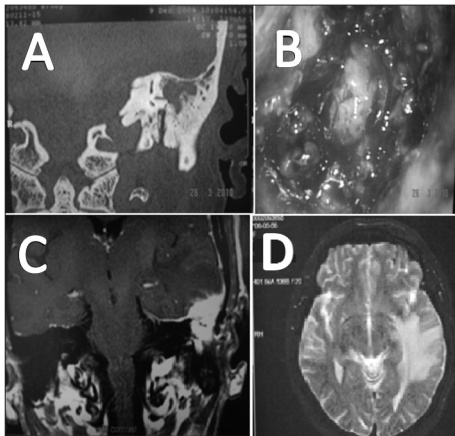


Figura 1. A: Tomografia computadorizada de ossos temporais evidenciando lesão que erodia o canal semicircular lateral; B: Aspecto do tumor no intraoperatório; C: Ressonância magnética (RM) de crânio T1 pós-contraste mostrando a invasão do tumor no lobo temporal esquerdo; D: RM de crânio em T2, na qual observa-se grande edema cerebral.

Optou-se pela realização de timpanomastoidectomia à esquerda, na qual foi observada tumoração em antro mastoideo de aspecto granulomatoso e infiltrativo, sendo realizada biópsia excisional da lesão (Figura 1B). Não foram constatados sinais de extensão da lesão pelo tégmen mastoideo para região intracraniana. No estudo anatomopatológico, chegou-se ao diagnóstico de TMI.

Após 3 meses da timpanomastoidectomia, a paciente apresentou intensa cefaleia com episódio convulsivo. Solicitou-se ressonância magnética (RM) de crânio, que constatou lesão junto à meninge da fossa média, hipercaptante ao gadolínio, que invadia lobo temporal esquerdo, causando grande edema cerebral adjacente (Figura 1C-D). Realizado tratamento conservador com deflazacort por tempo indeterminado, com controle do crescimento tumoral e redução do edema cerebral até o momento.

DISCUSSÃO

TMI é uma lesão pseudossarcomatosa distinta de etiologia desconhecida¹, que ocorre em tecidos moles e vísceras, mais incidente na criança e no adulto jovem². O TMI de osso temporal é de difícil diagnóstico, pois possui variedade de diagnósticos diferenciais, como otite externa maligna, osteomielite bacteriana necrotizante, osteomielite fúngica, colesteatoma, doenças granulomatosas, outras neoplasias primárias e metástases. A TC e RM são de fundamental importância na delimitação da lesão, pela sua capacidade de destruição do osso temporal e invasão intracraniana^{3,4}.

Williamsom et al.⁵ publicaram, em 2003, revisão de 10 casos de TMI de osso temporal. Realizaram, em nove casos, a remoção cirúrgica total e, em um caso, subtotal. Administrou-se corticoterapia a dois casos, um por tumor residual e outro por envolvimento meníngeo. No caso com tumor residual, optou-se, também, pela radioterapia⁵.

Santaolalla-Montoya et al.⁶ publicaram, em 2008, caso de um homem de 75 anos de idade com TMI em osso temporal, com invasão de base de crânio e acometimento dos pares cranianos VI, X, XI e XII. Submetido à timpanomastoidectomia, paciente evoluiu com erosão de dura-máter e invasão de fossa craniana posterior, vindo a óbito posteriormente.

Não há consenso sobre o melhor tratamento do TMI do osso temporal; porém, tem-se optado pela remoção cirúrgica do tumor sempre que possível, reservando a corticoterapia e radioterapia para os casos inoperáveis. A opção pelo uso dos corticoides no controle do edema cerebral e da sintomatologia tem-se mostrado efetiva a curto prazo; porém, não impede a progressão da doença. O uso da radioterapia é controverso, pois além dos efeitos colaterais e do prognóstico reservado destes pacientes, não se provou incremento da sobrevida⁵.

Observa-se aumento do número de casos desse tumor no osso temporal nos últimos 10 anos, e sua etiologia ainda permanece incerta⁵. O relato deste caso se justifica pela sua raridade, sendo o segundo relato de invasão intracraniana e o primeiro com sobrevida de mais de 1 ano da paciente com a doença.

COMENTÁRIOS FINAIS

Resumindo, o TMI de osso temporal é raro e representa uma entidade clínico-patológica distinta. Apesar da benignidade, geralmente tem característica destrutiva, com envolvimento de orelha média e interna, podendo levar à erosão óssea do tégmen mastoideo e consequente invasão intracraniana.

REFERÊNCIAS

- Ereño C, López JI, Grande J, Santaolalla F, Bilbao FJ. Inflammatory myofibroblastic tumor of the larynx. *J Laryngol Otol.* 2001;115(10):856-8.
- Corsi A, Ciofalo A, Leonardi M, Zambetti G, Bosman C. Recurrent inflammatory myofibroblastic tumor of the glottis mimicking malignancy. *Am J Otolaryngol.* 1997;18(2):121-6.
- Patel PC, Pellitteri PK, Vrabc DP, Szymanski M. Tumefactive fibroinflammatory lesion of the head and neck originating in the infratemporal fossa. *Am J Otolaryngol.* 1998;19(3):216-9.
- Gasparotti R, Zanetti D, Bolzoni A, Gamba P, Morassi ML, Ungari M. Inflammatory myofibroblastic tumor of the temporal bone. *AJNR Am J Neuroradiol.* 2003;24(10):2092-6.
- Williamsom RA, Pauksakon P, Coker NJ. Inflammatory pseudotumor of the temporal bone. *Otol Neurotol.* 2003;24(5):818-22.
- Santaolalla-Montoya F, Ereño C, Zabala A, Carrasco A, Martínez-Ibargüen A, Sánchez-Fernández JM. Inflammatory myofibroblastic tumor of the temporal bone: a histologically nonmalignant lesion with fatal outcome. *Skull Base.* 2008;18(5):339-43.

¹ Especializando em ORL.

² Médico Otorrinolaringologista (pós-graduando (mestrando) do Departamento de Otorrinolaringologia e Cabeça e Pescoço da UNIFESP).

³ Doutor em Ciências pela UNIFESP (Professor Adjunto do Departamento de Otorrinolaringologia e Cabeça e Pescoço pela UNIFESP).

Endereço para correspondência: Gustavo Latorre Samencatti. Rua Agostinho Rodrigues Filho, 350, apto 171B. Vila Clementino, São Paulo - SP. CEP: 04026-040.

Este artigo foi submetido no SGP (Sistema de Gestão de Publicações) da BJORL em 14 de junho de 2011. cod. 8301.

Artigo aceito em 25 de setembro de 2011.