

Exuberant pyogenic granuloma in extralingival site

Granuloma piogênico exuberante em sítio extragengival

Fábio Wildson Gurgel Costa¹, Ana Thayssa Tomaz Lima², Roberta Barroso Cavalcante³,
Karuza Maria Alves Pereira⁴

Keywords: granuloma, mouth, pyogenic, tongue.

Palavras-chave: granuloma piogênico, boca, língua.

INTRODUÇÃO

Os processos proliferativos não neoplásicos constituem um grupo de entidades patológicas relativamente comum em cavidade bucal. Dentre estes, destaca-se o granuloma piogênico (GP) pela sua ocorrência, apresentação clínica típica característica e distribuição em sítios gengivais em mais de 80% dos casos¹⁻⁷. Entretanto, quando lesões extragengivais ocorrem, condição considerada rara na literatura, diagnósticos tardios podem ser experimentados¹⁻⁷. Dessa forma, este trabalho tem o objetivo de relatar um caso de granuloma piogênico exuberante em sítio não gengival.

RELATO DO CASO

Paciente de 16 anos de idade, sexo feminino, melanoderma, que se apresentou ao ambulatório de Estomatologia da Universidade Federal do Ceará, Campus Sobral, queixando-se de um "aumento de volume na língua" com sintomatologia dolorosa, sangrante ao toque, percebido havia aproximadamente dois meses após a ocorrência de um trauma. Ao exame físico intraoral (Figura 1A), observou-se uma lesão exofítica, de coloração avermelhada, superfície ulcerada, sangrante à mínima manipulação, consistência mole, medindo aproximadamente 3,0 cm em seu maior diâmetro e localizada em região posterior da borda direita da língua. Ao exame extraoral, não foi observado nada digno de nota. Diante disso, formulou-se como hipótese diagnóstica principal granuloma piogênico. Levando-se em consideração a anamnese e os achados clínicos, optou-se como plano de tratamento a exérese completa da lesão. Em ambiente ambulatorial e sob anestesia local, o material foi colhido e enviado para análise histopatológica, a qual foi compatível com os achados clínicos. Durante o procedimento cirúrgico, foram utilizadas manobras clínicas para minimizar o sangramento, como uma boa anestesia na base da lesão e sutura em massa. Ao exame microscópico (Figura 1B-C), evidenciou-se epitélio pavimentoso estratificado pa-

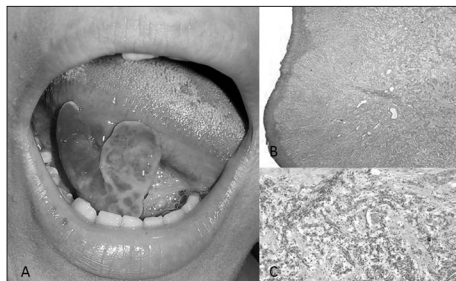


Figura 1. A: Visão clínica de lesão exuberante em língua; B-C: Fotomicrografia exibindo epitélio pavimentoso estratificado paracaterinizado delgado com inúmeros vasos sanguíneos (Hematoxilina-eosina, 200x).

raceterinizado delgado com tecido conjuntivo, exibindo inúmeros vasos sanguíneos de calibres variados, sendo estas áreas entremeadas, por vezes, por células inflamatórias. A paciente encontra-se em acompanhamento clínico de 8 meses sem apresentar sinais de recorrências.

DISCUSSÃO

O desenvolvimento do granuloma piogênico normalmente está associado a uma resposta tecidual exuberante a fatores irritativos locais crônicos de baixa intensidade ou a um trauma, sendo relatada, também, a interferência de fatores hormonais e, portanto, bastante encontrado em gestantes. É mais prevalente em mulheres da segunda à quarta década de vida, podendo acometer pele, lábios, língua, mucosa jugal e palato, sendo mais comum na gengiva de dentes anteriores.

Foi realizada uma metuculosa revisão de literatura¹⁻⁷ com fins comparativos e tomando como base as principais séries de casos publicadas até o ano 2010, totalizando 1127 casos e, destes, apenas 79 localizados em língua, perfazendo-se somente 7% dos casos. Em relação à etiologia, tem sido relatado que 80% dos pacientes com granuloma piogênico oral extragengival responderam positivamente sobre injúrias locais no sítio onde as lesões surgiram. A faixa etária predominante compreendeu entre a segunda e terceira década de vida e o

sexo feminino foi o mais acometido em 100% dos trabalhos estudados, o que corroborou com o caso ora relatado. A exérese da lesão, como realizada no presente caso, é consenso na literatura como melhor conduta terapêutica para o tratamento de granulomas piogênicos.

A despeito da relativa baixa ocorrência de GP em sítios extragengivais, é pertinente enfatizar a importância do correto diagnóstico dessas lesões, distinguindo-as de outras entidades que apresentem características semelhantes, para obter-se, dessa forma, uma adequada conduta terapêutica. Neste trabalho, enfatiza-se a importância de profissionais que lidam com a cavidade oral, notadamente odontólogos e otorrinolaringologistas, no reconhecimento de lesões reativas hiperplásicas, mesmo quando localizadas em sítios não usuais, com vistas a um tratamento precoce e sem causar maiores prejuízos ao paciente.

REFERÊNCIAS

1. Zain RB, Khoo SP, Yeo JF. Oral pyogenic granuloma (excluding pregnancy tumour): a clinical analysis of 304 cases. Singapore Dent J. 1995;20(1):8-10.
2. Lawoyin JO, Arotiba JT, Dosumu OO. Oral pyogenic granuloma: a review of 38 cases from Ibadan, Nigeria. Br J Oral Maxillofac Surg. 1997;35(3):185-9.
3. Al-Khateeb T, Ababneh K. Oral pyogenic granuloma in Jordanians: a retrospective analysis of 108 cases. J Oral Maxillofac Surg. 2003;61(11):1285-8.
4. Epivatianos A, Antoniadis D, Zaraboukas T, Zairi E, Pouloupoulos A, Kiziridou A, et al. Pyogenic granuloma of the oral cavity: comparative study of its clinicopathological and immunohistochemical features. Pathol Int. 2005;55(7):391-7.
5. Avelar RL, Antunes AA, Carvalho RWF, Santos TS, Oliveira Neto PJ, Andrade ESS. Granuloma piogênico oral: um estudo epidemiológico de 191 casos. RGO. 2008;56(2):131-5.
6. Saravana GH. Oral pyogenic granuloma: a review of 137 cases. Br J Oral Maxillofac Surg. 2009;47(4):318-9.
7. Gordón-Núñez MA, de Vasconcelos Carvalho M, Benevenuto TG, Lopes MF, Silva LM, Galvão HC. Oral pyogenic granuloma: a retrospective analysis of 293 cases in a Brazilian population. J Oral Maxillofac Surg. 2010;68(9):2185-8.

¹ Doutorando em Odontologia pela UFC (Professor Assistente 1 do curso de Odontologia da UFC Campus Sobral).

² Discente de Odontologia da UFC Campus Sobral.

³ Doutora em Patologia Bucal pela UFRN (Professora do curso de Odontologia da Universidade de Fortaleza - UNIFOR).

⁴ Doutora em Patologia Bucal pela UFRN (Professora Adjunta do curso de Odontologia da UFC Campus Sobral).
Universidade Federal do Ceará Campus Sobral.

Endereço para correspondência: Fábio Wildson Gurgel Costa. Rua João Sorongro 1016, apto. 205, Jardim América. Fortaleza - CE. Brasil. CEP: 60416-000.

Este artigo foi submetido no SGP (Sistema de Gestão de Publicações) da BJORL em 28 de janeiro de 2011. cod. 7544.

Artigo aceito em 23 de julho de 2011.