

Filiform papillae do not have taste buds: reply

Papilas filiformes não têm botões gustativos: resposta

Marilda Aparecida Milanez Morgado de Abreu¹, Luc Louis Maurice Weckx², Cleonice Hitomi Watashi Hirata³

Keywords: histology, taste bud, tongue.

Palavras-chave: histologia, língua, papilas gustativas.

Agradecemos os comentários sobre o artigo publicado no Brazilian Journal of Otorhinolaryngology “Aspectos histológicos e ultraestruturais da língua em ratos desnutridos. Rev. Bras. Otorrinolaringol. vol. 72 nº 4, São Paulo, Julho/Agosto 2006”. Realmente, as papilas filiformes não têm botões gustativos. Mas, como o trabalho foi publicado originalmente em português, ocorreu uma interpretação diferente do que pretendíamos dizer na tradução para o inglês. Isso aconteceu porque a forma como descrevemos a legenda da Figura 3 foi pouco clara. Tínhamos a intenção de dizer: “Papilas filiformes e papila fungiforme apresentando botão gustativo sobre o seu topo”. Ou seja, o botão gustatório refere-se apenas à papila fungiforme. Colocamos setas na figura para identificar as estruturas.

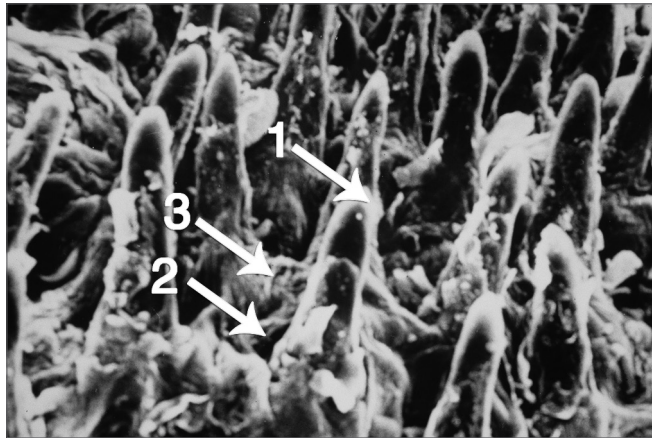


Figura 3. Papilas filiformes e papila fungiforme apresentando botão gustativo sobre o seu topo (1: Papila filiforme; 2: Papila fungiforme; 3: Botão gustativo).

Atenciosamente,

Marilda Aparecida Milanez Morgado de Abreu
Luc Louis Maurice Weckx
Cleonice Hitomi Watashi Hirata

¹ Mestre (Pós-graduanda).

² Livre docente (Professor Titular do Departamento de Otorrinolaringologia e Cirurgia de Cabeça e Pescoço).

³ Doutora (Chefe do Setor de Estomatologia).
Universidade Federal de São Paulo.

Endereço para correspondência: Marilda Aparecida Milanez Morgado de Abreu. Rua Brasil, 1599. Centro. Dracena - SP. CEP: 17900-000.

Tel: (18) 3821-4630. Fax: (18) 3821-2276. E-mail: marildaderma@bol.com.br

Este artigo foi submetido no SGP (Sistema de Gestão de Publicações) da BJORL em 24 de fevereiro de 2008. cod. 5731.

Artigo aceito em 7 de março de 2008.