

Laryngeal metastasis of a prostate carcinoma: one rare entity

Metástase laríngea por adenocarcinoma de próstata: uma entidade rara

José Alberto Alves Oliveira¹, Roberta de Almeida Said², Rafaella de Sousa Cartaxo³,
José Alexandre Macedo dos Santos⁴, Ricardo Lincoln Pinto Gondim⁵

Keywords: larynx, neoplasm metastasis, prostatic neoplasms.

Palavras-chave: laringe, metástase neoplásica, neoplasias da próstata.

INTRODUÇÃO

O câncer de próstata é a neoplasia mais incidente entre os homens. A laringe é um sítio de metástase incomum; existe um número limitado de relatos sobre este tópico. Melanomas e carcinomas renais correspondem aos tumores primários que mais comumente dão metástase para laringe, seguidos pelas neoplasias de mama, pulmão e cólon¹⁻⁴. O acometimento metastático laríngeo por câncer prostático é um evento raro na prática clínica^{1,2}.

APRESENTAÇÃO DO CASO

Paciente de 73 anos foi diagnosticado em maio de 2008 com adenocarcinoma de próstata Gleason 7 (3+4), com PSA inicial de 78 ng/mL e acometimento ósseo comprovado por cintilografia óssea. Iniciou tratamento com goserrelina e bisfosfonato.

Após um mês, passou a queixar-se de rouquidão. Realizou videolaringoscopia, na qual se evidenciou paralisia de prega vocal direita associada à laringite. Evoluiu com redução do nível de PSA para 9,1 ng/mL após três meses de terapia; mantinha, contudo, a queixa de rouquidão. Foi submetido à tomografia de pescoço, na qual se constatou a presença de lesão, comprometendo toda a cartilagem cricoide (Figura 1). Foi sugerida a realização de biópsia laríngea, da qual o paciente declinou.

Após redução adicional do PSA para 3,8 ng/mL, em novembro de 2008, o doente optou por interromper a hormonioterapia, contra a orientação médica. Após cinco meses, passou a queixar-se de dor intensa no ombro esquerdo, aumento da rouquidão e respiração ruidosa. Evoluiu com obstrução respiratória, com necessidade de traqueostomia de urgência, e fratura patológica de úmero esquerdo, que exigiu correção cirúrgica. No mesmo tempo cirúrgico, foi submetido, enfim, à biópsia cricoide. O estudo histopatológico da peça foi compatível com infiltração por carcinoma; a imuno-histoquímica complementar eviden-

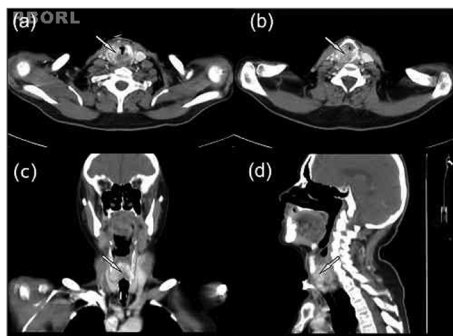


Figura 1. Aumento volumétrico heterogêneo da cartilagem cricoide com desmineralização e erosão associada a componentes de partes moles, promovendo importante estenose da coluna aérea da laringe (setas). (a e b): visão axial sequencial sentido crânio-caudal; (c): visão coronal posterior; (d): visão sagital paramediana.

ciou a expressão de citoqueratina de baixo peso e de PSA no material, mas não de p63 ou CK5/6. O exame foi diagnóstico de metástase de carcinoma de origem prostática. O doente foi encaminhado para radioterapia em úmero esquerdo e pescoço e encontra-se, no momento, em terapia com análogo de LHRH, antiandrogênio periférico e ácido zoledrônico.

DISCUSSÃO

Câncer metastático para a laringe é raro. No entanto, esse órgão não deve ser ignorado como alvo potencial de células metastáticas. Os tumores que mais frequentemente dão metástase para a laringe são o carcinoma renal de células claras e o melanoma; porém, há casos relatados de câncer de cólon, pâncreas, mama e próstata^{1,3}. A supraglote é a localização mais acometida pelas metástases, sendo a glote o local menos frequente³.

O envolvimento da laringe com o tumor pode não provocar sintomas, ou provocar rouquidão e estridor. Um exame otorrinolaringológico inicial cuidadoso pode detectar lesões iniciais ainda passíveis de cirurgia e impedir a obstrução súbita e catastrófica das vias aéreas. A tomografia computadorizada da laringe

é importante para delinear o envolvimento do órgão e definir acometimento linfonodal cervical. A presença de massa tumoral visível na laringoscopia implica na realização de uma biópsia para o estudo histopatológico da peça⁴.

Com relação à metástase laríngea de câncer de próstata, existem somente 13 relatos na literatura. Avaliações *post mortem* mostram que a incidência desse evento parece ser maior do que a experiência clínica sugere; dentre seis pacientes com câncer prostático metastático examinados à autópsia com cortes anatômicos laríngeos, todos apresentavam disseminação laríngea insuspeita. A habitual ausência de crescimento local e a escassez de sintomas laríngeos, contudo, parecem ser fatores limitantes ao diagnóstico, bem como o acometimento laríngeo ser evidenciado em casos avançados da doença com os pacientes em fase terminal¹.

COMENTÁRIOS FINAIS

Pacientes com história prévia de câncer de próstata, rim, mama, cólon ou melanoma maligno na presença de sintomas persistentes de rouquidão e dor de garganta devem ser investigados para possível acometimento metastático da laringe.

O presente estudo visou contribuir com a literatura vigente sobre o tema em questão em função dos poucos casos relatados acerca do assunto.

REFERÊNCIAS

1. Prescher A, Schick B, Stütz A, Brors D. Laryngeal prostatic cancer metastases: an underestimated route of metastases? *Laryngoscope*. 2002;112(8 Pt 1):1467-73.
2. Coakley JF, Ranson DL. Metastasis to the larynx from a prostatic carcinoma. A case report. *J Laryngol Otol*. 1984;98(8):839-42.
3. Grasso RF, Quattrocchi CC, Piciucchi S, Perrone G, Salvinelli F, Rabitti C, et al. Vocal cord metastasis from breast cancer. *J Clin Oncol*. 2007;25(13):1803-5.
4. Abemayor E, Cochran AJ, Calcaterra TC. Metastatic cancer to the larynx. Diagnosis and management. *Cancer*. 1983;52(10):1944-8.

¹ Acadêmico de medicina (Estudante do sexto ano da Universidade Estadual do Ceará).

² Médica Radiologista (Médica Radiologista do Hospital do Câncer/ Instituto do Câncer do Ceará).

³ Médica (Residente de Radiologia, Hospital do Câncer/ Instituto do Câncer do Ceará).

⁴ Médico Radiologista (Médico Radiologista do Hospital do Câncer/ Instituto do Câncer do Ceará).

⁵ Médico Cirurgião de Cabeça e Pescoço (Médico Cirurgião de Cabeça e Pescoço do Hospital do Câncer/ Instituto do Câncer do Ceará e do Hospital Geral de Fortaleza).

Endereço para correspondência: José Alberto Alves Oliveira. Rua Bruno Freire, nº 600, ap. 2201-A, Parque Iracema. Fortaleza - CE. CEP: 60824-010.

Este artigo foi submetido no SGP (Sistema de Gestão de Publicações) da BJORL em 11 de dezembro de 2010. cod. 7462

Artigo aceito em 3 de abril de 2011.