

A rare case of chronic stridor and dysphonia in an adult patient

Caso raro de estridor e disfonia crônicos em adulto

Flávio Maria Nobre Othon Sidou¹, João Aragão Ximenes Filho², André Alencar Araripe Nunes³, Sebastião Diógenes Pinheiro⁴

Keywords: dysphonia, dyspnea, foreign bodies, larynx.

Palavras-chave: corpos estranhos, disfonia, dispnéia, laringe.

INTRODUÇÃO

Disfonia e estridor crônicos são sintomas relativamente frequentes em otorrinolaringologia. Este relato descreve um caso raro de disfonia e estridor crônicos em adulto e discute sumariamente os principais diagnósticos diferenciais.

APRESENTAÇÃO DO CASO

Paciente de 58 anos, agricultor, com história de 7 meses de disfonia e estridor persistentes, após engasgo, sufocação e tosse durante refeição, com perda ponderal de 4 Kg, sem febre. Apresentou IVAS recente, piorando a disfonia, associando-se tosse seca, dispneia em repouso e estridor bifásico, tendo usado diversas medicações sem melhora, o que o motivou a procurar o nosso ambulatório. Etilista e tabagista. Condições socioeconômicas precárias. Exame físico: emagrecido, estridor bifásico sibilos difusos, palpação cervical normal. Videolaringoscopia: edema interaritenóideo, acentuado processo inflamatório em glote, leucoplasia em terço médio de prega vocal direita, área granulomatosa em processo vocal esquerdo, lesão crostosa amarelada envolvendo toda circunferência subglótica com redução importante da luz, mobilidade laríngea preservada.

Optou-se por internamento, traqueotomia de urgência, biópsia incisional e investigação por imagem. Durante laringoscopia de suspensão, visualizou-se lesão de consistência endurecida, removida em bloco. Após limpeza, evidenciou-se corpo estranho sugestivo de vértebra cervical de ave, confirmado posteriormente pelo paciente como osso de galinha (Figura 1). Histopatologia: estrutura óssea semelhante à vértebra medindo 1,7 x 1,2 cm. Cortes histológicos: osso trabecular maduro e espaços intertrabeculares desvitalizados.

DISCUSSÃO

Dentre as principais doenças associadas a estridor e disfonia crônicos destacam-se

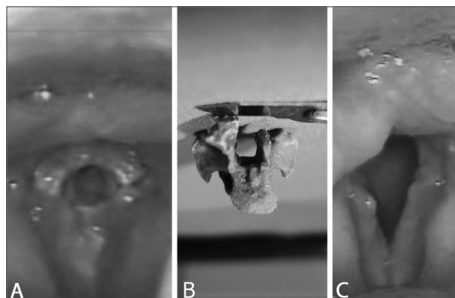


Figura 1. A: vértebra de galinha impactada em subglote mimetizando lesão granulomatosa ou neoplásica. Espaço glótico coincide exatamente com o canal medular da vértebra. B: vértebra após remoção e parcialmente fraturada durante procedimento. C: videolaringoscopia no sétimo PO exibindo importante edema de parede posterior e inflamação glótica.

neoplasias, laringites crônicas, como a tuberculose laríngea e, raramente, corpos estranhos.

Os cânceres de laringe são comuns em homens de 50 a 60 anos tabagistas e etilistas. A apresentação mais frequente é a disfonia crônica gradual (tumores glóticos), disfagia, otalgia (tumores supraglóticos). Estridor e dispneia podem ocorrer em casos avançados¹.

As laringites granulomatosas inflamatórias, apesar de raras, não podem ser negligenciadas no diagnóstico. A apresentação clínica é variável, podendo ocorrer disfonia, dispneia, estridor, odinofagia, disfagia ou até assintomática em um terço dos casos. No Brasil, as principais etiologias são *Mycobacterium tuberculosis*, *Leishmania brasiliensis* e *Paracoccidioides brasiliensis*. O tempo médio entre o início dos sintomas e o diagnóstico é de 7 meses. O grau de destruição tecidual, curso insidioso e baixo índice de suspeição do médico tornam significativas as sequelas laríngeas, sendo disfonia a principal².

A tuberculose laríngea apresenta estridor em 3,8% dos casos e disfonia em 84,6%. A glote é o principal sítio de acometimento em 80,8% enquanto 3,8% encontram-se na subglote. Os achados à videolaringoscopia são ulceração (50%), granuloma (50%), leucoplasia (38,5%) e inflamação não específica (26,9%). Achados combinados são descritos em 53,8%³.

A presença de corpo estranho em laringe é rara e dramática, tem prevalência estimada em 2 a 11% dos casos nas vias aéreas. É mais frequente em crianças, sobretudo entre 6 meses e 3 anos. Suspeita-se do diagnóstico pela história clínica e videolaringoscopia e a confirmação diagnóstica é feita pela laringoscopia de suspensão sob anestesia geral para remoção⁴. Dependendo da posição na laringe e dos riscos de deslocamento do CE para as vias aéreas inferiores durante intubação, pode ser necessária traqueotomia prévia ou mesmo realizar a remoção sob sedação e anestesia local^{5,6}.

Relato de aspiração ocorre em 85% dos casos. A maioria dos CE são vistos na hipofaringe⁵ ou passam pela glote e impactam-se nos brônquios^{5,6}. Fragmentos de ossos em vias aéreas superiores costumam produzir febre baixa, obstrução respiratória ocasional ou podem ser confundidos com infecção viral⁵. Não encontramos na literatura nenhum caso de CE em laringe com tempo de impação maior do que o deste relato.

COMENTÁRIOS FINAIS

Apesar de raro, corpo estranho cronicamente impactado nas vias aéreas superiores de adultos é possível e deve sempre ser lembrado nos casos de estridor e disfonia crônicos.

REFERÊNCIAS BIBLIOGRÁFICAS

1. Thekdi AA, Ferris RL. Diagnostic assessment of laryngeal cancer. *Otolaryngol Clin North Am.* 2002;35(5):953-69.
2. Silva L, Damrose E, Bairão F, Nina ML, Junior JC, Costa HO. Infectious granulomatous laryngitis: a retrospective study of 24 cases. *Eur Arch Otorhino-laryngol.* 2008;265(6):675-80.
3. Wang CC, Lin CC, Wang CP, Liu SA, Jiang RS. Laryngeal tuberculosis: a review of 26 cases. *Otolaryngol Head Neck Surg.* 2007;137(4):582-8.
4. Gandara MER, Pirana S, Delgatto PF, Naves JR, Silveira JAM, Minitti A. Corpo Estranho de Laringe: Relato de Caso. *Rev Bras Otorrinolaringol.* 1996;62(1):72-6.
5. Sinha R, Barua M, Das U, Ghosh TB. Forgotten foreign body in the larynx. *Indian J Otolaryngol Head Neck Surg.* 1995;47(3):205-7.
6. Bir Singh G, Abrol R, Dass A. An unusual foreign body in the larynx in an adult. *Otolaryngol Head Neck Surg.* 2005;133(4): 639.

¹ Médico (residente). Graduado em Medicina pela Universidade Federal do Ceará (Residente do Serviço de Otorrinolaringologia do Hospital Universitário Walter Cantídio da Faculdade de Medicina da Universidade Federal do Ceará).

² Doutor em Medicina pela Faculdade de Medicina da Universidade de São Paulo (Professor Adjunto do Departamento de Cirurgia da Faculdade de Medicina da Universidade Federal do Ceará).

³ Especialista em Cirurgia de Cabeça e Pescoço, Endoscopia Peroral e Otorrinolaringologia (Professor Auxiliar do Departamento de Cirurgia da Faculdade de Medicina da Universidade Federal do Ceará e Chefe do Serviço de Otorrinolaringologia do Hospital Universitário Walter Cantídio).

⁴ Doutor em Medicina pela Faculdade de Medicina da Universidade de São Paulo (Professor Associado do Departamento de Cirurgia da Faculdade de Medicina da Universidade Federal do Ceará). Endereço para correspondência: Rua Barbosa de Freitas, 1824, apto 601, Aldeota, Fortaleza - CE. CEP: 60170021.

Este artigo foi submetido no SGP (Sistema de Gestão de Publicações) da BJORL em 13 de dezembro de 2010. Cod. 7466.

Artigo aceito em 04 de janeiro de 2011.