

Mandibular simple bone cysts: a rare case of bilateral occurrence

Cisto ósseo simples de mandíbula: um caso raro de ocorrência bilateral

João Frank Carvalho Dantas de Oliveira¹, Danilo Baptista Martins Barbosa², Lucas Cavalieri Pereira³,
Marisa Aparecida Cabrini Gabrielli⁴, Viviane Almeida Sarmento⁵

Keywords: bone cysts, jaw cysts, nonodontogenic cysts.

Palavras-chave: cistos maxilomandibulares, cistos não-odontogênicos, cistos ósseos.

INTRODUÇÃO

O cisto ósseo simples (COS) é classificado como um pseudocisto intraósseo, pois se trata de uma cavidade patológica sem revestimento epitelial^{1,2}. A maioria dos casos são assintomáticos, sendo descobertos em exames radiográficos de rotina^{1,3}.

O COS corresponde a 1,25% dos cistos encontrados nos maxilares^{1,3}. A maioria das lesões são uniloculares⁴. Raramente, mais de um cisto é encontrado no mesmo paciente; contudo, alguns casos já foram descritos^{1,3}, principalmente associados a lesões cemento-ósseas⁵. O presente artigo relata um caso raro de COS de ocorrência múltipla em mandíbula em um paciente sem lesões cemento-ósseas associadas.

RELATO DE CASO

Paciente de 22 anos, gênero masculino, foi encaminhado por seu ortodontista que observou, nos exames radiográficos de rotina, áreas radiolúcidas mandibulares, assintomáticas.

Ao exame físico, não foram observados abaulamento das corticais mandibulares, deslocamento, mobilidade ou perda de vitalidade das unidades dentárias adjacentes às áreas patológicas. O paciente negou histórico de trauma nestas regiões. Não foram detectadas alterações nas dosagens séricas de cálcio, fósforo, fosfatase alcalina e PTH.

Radiograficamente, observaram-se duas áreas radiolúcidas uniloculares com halo esclerótico sem provocar reabsorção radicular, localizadas na mandíbula em região parassinfisária à esquerda, medindo cerca de 2,5 cm, e no corpo mandibular à direita, com aproximadamente 2 cm de diâmetro (Figura 1).

O diagnóstico clínico-imaginológico suposto foi de Tumor Odontogênico Ceratocístico. O tratamento proposto foi enucleação das lesões e curetagem. O paciente, porém, não compareceu no dia agendado para a realização do procedimento.

Após três anos, o paciente retornou para reavaliação. Ao exame físico não foram percebidas alterações, em comparação com o exame anterior. Ao exame radiográfico panorâmico, foi constatado aumento da extensão das duas lesões em cerca de 1

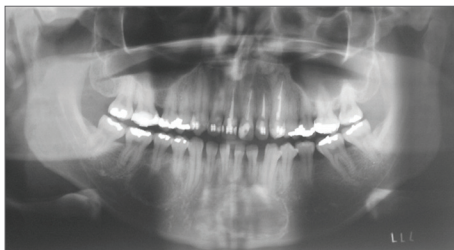


Figura 1. Radiografia Panorâmica Pré-Operatória, demonstrando lesões radiolúcidas e projeções entre os ápices das unidades dentárias adjacentes na lesão localizada no corpo mandibular.

cm cada. Na lesão localizada no corpo mandibular, foi possível notar projeções entre os ápices das unidades dentárias adjacentes, possibilitando a inclusão COS como possibilidade diagnóstica. Novamente, foi indicada a realização da cirurgia.

Durante a cirurgia, feita sob anestesia local, foram realizadas punções-aspirativas das cavidades, que foram negativas para líquido. Após corticotomia das duas lesões, não foi encontrado nenhum sinal de cápsula cística ou qualquer tipo de tecido mole no interior da cavidade óssea. O diagnóstico de COS foi estabelecido de acordo com as características clínicas, radiográficas e cirúrgicas. Foi realizada curetagem das margens das cavidades.

Os exames radiográficos realizados após dois anos do ato cirúrgico demonstram diminuição da área radiolúcida, com neoformação óssea local, sem sinal de recidiva.

DISCUSSÃO

Várias lesões intraósseas radiolúcidas podem acometer os maxilares, sendo uma grande parte destas assintomáticas, descobertas em exames radiográficos de rotina^{4,6}, como no caso clínico aqui relatado. A maioria dessas entidades patológicas, no entanto, são unifocais⁶. No presente caso, foram diagnosticadas duas áreas radiolúcidas na mandíbula. Geralmente, tal situação é encontrada em distúrbios endócrino-metabólicos, como no caso do hiperparatireoidismo, ou mais comumente nos casos de múltiplos Tumores Odontogênicos Ceratocísticos, geralmente associados à Síndrome de Gorlin-Goltz⁶. Não foram diagnosticados distúrbios metabólicos ou manifestações da Síndrome de Gorlin-Goltz no caso descrito.

A ocorrência de mais de um COS em mesmo paciente é rara, sendo descrita em associação a lesões cemento-ósseas⁵. No presente caso, entretanto, não foram observadas áreas displásicas nos maxilares. A confirmação do diagnóstico somente se deu quando da exploração cirúrgica, ao se encontrar cavidades ósseas vazias^{4,5}.

CONSIDERAÇÕES FINAIS

Em casos de lesões radiolúcidas assintomáticas nos maxilares, nos quais os diagnósticos clínico, laboratorial e imaginológico não foram conclusivos, a realização de uma biópsia é sempre indicada, devido à possibilidade de patologias de curso clínico mais agressivo serem erroneamente diagnosticadas como COS. A realização de tomografia computadorizada pode ser de grande importância para o diagnóstico, pela possibilidade de avaliação do conteúdo da lesão pela densidade hounsfield. Similarmente, nos casos de múltiplas lesões de COS, ou quando estas estão associadas a displasias cemento-ósseas, o que indica um quadro mais insidioso. Nesses casos, um acompanhamento a longo prazo é requerido após a curetagem, para que eventuais recidivas possam ser prontamente diagnosticadas e tratadas.

REFERÊNCIAS BIBLIOGRÁFICAS

1. Kuroi M. Simple bone cyst of the jaw: review of the literature and report of case. J Oral Surg. 1980;38(6):456-9.
2. Barnes L, Eveson JW, Reichart P, Sidransky D (Eds.). World Health Organization classification of tumours. Pathology and genetics of head and neck tumours. Lyon: IARC PRESS; 2005.
3. Forsell K, Forsell H, Happonen RP, Neva M. Simple bone cyst: review of the literature and analysis of 23 cases. Int J Oral Maxillofac Surg. 1988;17(1):21-4.
4. Sueti Y, Taguchi A, Tanimoto K. Simple bone cyst of the jaws: evaluation of treatment outcome by review of 132 cases. J Oral Maxillofac Surg. 2007;65(5):918-23.
5. Mahomed, F. Altini, M. Meer, S. Coleman, H. Cemento-osseous dysplasia with associated simple bone cysts. J Oral Maxillofac Surg. 2005;63(10):1549-54.
6. Neville BW, Damm DD, Allen CM, Bouquot JE. Patologia Oral e Maxilofacial. Guanabara Koogan: Rio de Janeiro; 2004. p.527-38.

¹ Doutorado em Estomatologia (Professor de Estomatologia).

² Doutor em Estomatologia (Professor de Cirurgia Faculdade de Odontologia UFPB).

³ Mestre em Cirurgia Buco-Maxilo-Facial (Cirurgião Buco-Maxilo-Facial).

⁴ Doutora em Cirurgia Buco-Maxilo-Facial (Professora Assistente Doutora, Departamento de Diagnóstico e Cirurgia - UNESP - Araraquara - São Paulo- Brasil).

⁵ Doutora em Estomatologia (Professora Doutora do Departamento de Propedêutica e Clínica Integrada - UFBA - Salvador- Bahia - Brasil).

Este artigo foi submetido no SGP (Sistema de Gestão de Publicações) da BJORL em 17 de novembro de 2010. Cod. 7424.

Artigo aceito em 5 de março de 2011.