

## Extranasal epistaxis: a diagnostic challenge

### *Epistaxe de origem extranasal: desafio diagnóstico*

Daniela Oliveira Teixeira<sup>1</sup>, Luiz Carlos Alves de Oliveira<sup>2</sup>, Enedir Borges Teixeira<sup>3</sup>, Ana Maria Benvegnú<sup>4</sup>,  
Letícia Moreira Flores Machado<sup>5</sup>

**Keywords:** anemia, aneurysm, carotid artery, internal, epistaxis, stents.

**Palavras-chave:** anemia, aneurisma, artéria carótida interna, epistaxe, stents.

### INTRODUÇÃO

Epistaxe é a perda de sangue pelo nariz e representa uma das urgências mais frequentes em otorrinolaringologia. Pode ser anterior ou posterior, esta costuma ser mais grave, por ser proveniente de ramos da artéria esfenopalatina ou das etmoidais. As causas podem ser locais (trauma nasal, corpo estranho, alterações anatômicas, cirurgias, tumores) ou sistêmicas (alterações vasculares, coagulopatias, uso de medicamentos, infecções, doenças sistêmicas graves, alergias).

A epistaxe com origem na artéria carótida interna (ACI) intracraniana é uma condição rara<sup>1</sup>. Sua causa mais comum é o rompimento de um aneurisma ou pseudoaneurisma presente neste sítio<sup>2</sup>. Porém, a presença aneurismática nesta porção da ACI é condição ainda mais rara e a sua ruptura apresenta-se, frequentemente, com essa forma de sangramento<sup>1-3</sup>. Apesar da baixa incidência, o diagnóstico precoce pode prevenir complicações e garantir um melhor prognóstico ao iniciar imediatamente a terapia<sup>3,4</sup>.

### APRESENTAÇÃO DO CASO

Paciente feminina, branca, 28 anos e hipertensa há dez anos. Apresenta história de epistaxe abundante de repetição à esquerda, sem remissão ao tamponamento nasal, precedida de sensação de pulsação no ouvido esquerdo há quatro meses.

Devido às hemorragias, sofreu numerosas internações, nas quais referia parestesia e paresia no hemicorpo esquerdo e diminuição progressiva da audição no ouvido esquerdo. Recebeu 12 bolsas de hemácias. Realizou angiorrisonância e angiografia carotídea, as quais foram interpretadas como normais. Relata ter sido submetida à cirurgia nasal com septoplastia e cauterização em sua cidade de origem, não sabendo informar mais detalhes. Dez dias após a cirurgia, a paciente evoluiu com nova hemorragia naso-oral, quando foi encaminhada ao nosso serviço.

Na avaliação inicial, apresentava sensação de pulsação no ouvido esquerdo, hemoglobina de 4g%, hemotímpano (Figura 1), alterações compatíveis com discusia de condução na acúmia e sangue fluindo pela tuba auditiva na fibronasosscopia (Figura 2). Foi realizada transfusão imediata de hemácias e angiografia cerebral de urgência. Ao exame, imagem de rotura arterial no segmento petroso da ACI esquerda com extravasamento de contraste para nasofaringe (Figura 3). Foi realizado teste de oclusão carotídeo (occlusão da artéria doente com um balão endoarterial e injeção de contraste na carótida contralateral e nas vertebrais para verificar a patência das artérias comunicantes, polígono de Willis completo). O teste foi negativo, mostrando polígono de Willis incompleto (ausência de passagem de

sangue entre os hemisférios cerebrais e cerebelares). Com o diagnóstico realizado, optou-se pela implantação transluminal percutânea de dois stents. Durante o procedimento, a paciente apresentou importante hemorragia, seguida de parestesia e paresia nos membros; foram administradas três bolsas de hemácias. O controle imediato pós-procedimento não demonstrou extravasamento de contraste (Figura 4). A paciente foi encaminhada para o CTI neurológico, permaneceu 24h disfásica, com parestesia em hemiface esquerda e diminuição da motricidade à esquerda. Recebeu alta no décimo segundo dia de internação com déficit neurológico em remissão, sem novo episódio hemorrágico e usando Clopidogrel 75mg/dia.

Durante a internação, foi realizada investigação etiológica da hipertensão, descartou-se feocromocitoma, síndrome dos fosfolípidos e estenoses de artérias renais. No retorno, 45 dias após, apresentava melhora substancial na acúmia, remissão quase total do hemotímpano (Figura 5), fibronasosscopia sem sinais de sangramento pela tuba (Figura 6) e angiografia sem sinais de extravasamento de contraste e patência dos stents (Figura 7). Dez meses após, a paciente encontra-se neurologicamente assintomática, sem recidiva de hemorragia, referindo discreta hipoacusia em ouvido esquerdo e audiometria com perda auditiva mista, de grau leve, nesse ouvido.

<sup>1</sup> Residência Médica em Radiologia, Especialização em Radiologia Vascular Intervencionista e Neurroradiologia Diagnóstica e Terapêutica. Médica do Instituto de Radiologia Vascular (IRV) e do Hospital Universitário de Santa Maria (HUSM).

<sup>2</sup> Residência Médica em Otorrinolaringologia (Médico na Clínica Dr. Oliveira).

<sup>3</sup> Residência Médica em Neurocirurgia. Médico do Hospital de Caridade Dr. Astrogildo de Azevedo (HCAA).

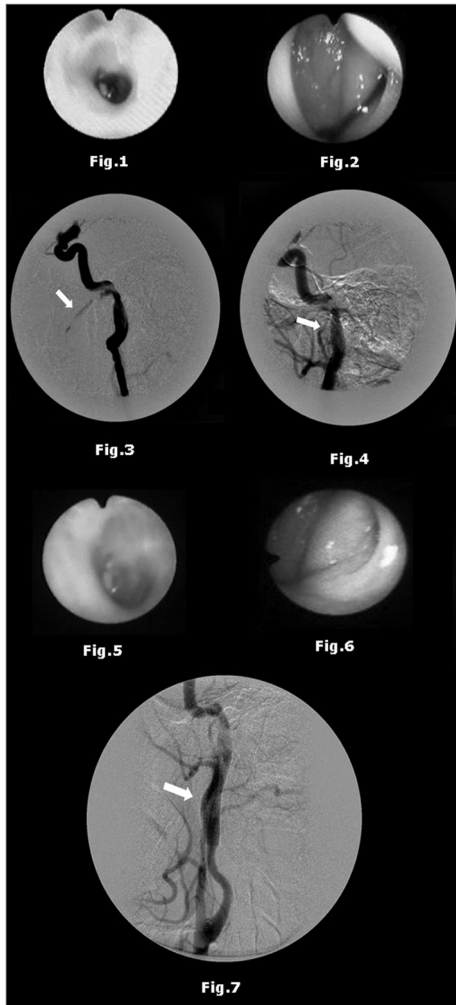
<sup>4</sup> Acadêmica do Curso de Medicina na Universidade Federal de Santa Maria (UFSM). Estagiária do Instituto de Radiologia Vascular (IRV).

<sup>5</sup> Acadêmica do Curso de Medicina na Universidade Federal de Santa Maria (UFSM). Estagiária do Instituto de Radiologia Vascular (IRV). Instituto de Radiologia Vascular (IRV) e Hospital de Caridade Dr. Astrogildo de Azevedo (HCAA).

Endereço para correspondência: Rua Ivan Coelho, 50, Nossa Senhora de Lourdes. Santa Maria - RS. Brasil. CEP: 97050-340.

Este artigo foi submetido no SGP (Sistema de Gestão de Publicações) da BJORL em 2 de novembro de 2010. Cod. 7396.

Artigo aceito em 20 de março de 2011.



**Figura 1.** Otoscopia - Hemotímpano.  
**Figura 2.** Fibronasoendoscopia - Presença de sangue fluindo pela tuba auditiva.  
**Figura 3.** Angiografia cerebral antes da implantação dos stents - Imagem de rotura arterial no segmento petroso da ACI esquerda com extravasamento de contraste para a nasofaringe.  
**Figura 4.** Angiografia cerebral após implantação dos stents - Ausência de extravasamento de contraste da ACI esquerda para a nasofaringe.  
**Figura 5.** Otoscopia 45 dias após implantação dos stents - Remissão quase total do hemotímpano.  
**Figura 6.** Fibronasoendoscopia 45 dias após a implantação dos stents - Ausência de sinais de sangramento pela tuba auditiva.  
**Figura 7.** Angiografia 45 dias após a implantação dos stents - Patência dos stents e ausência de sinais de extravasamento de contraste da ACI esquerda para a nasofaringe.

## DISCUSSÃO

A formação de um aneurisma ou pseudoaneurisma na ACI intracraniana está relacionada a trauma brusco ou penetrante, cirurgia, procedimentos endovasculares, inflamação ou radiação<sup>1,4,5</sup>, vasculopatias e alterações genéticas. Sua manifestação através de isquemias cerebrais ou pela ruptura e consequente hemorragia, pode ocorrer meses ou anos após a sua formação<sup>2,4</sup>. A angiografia por subtração óssea permanece como padrão ouro para o diagnóstico de rotura<sup>1,4</sup>, embora alguns autores apontem a angiotomografia computadorizada como opção para screening inicial<sup>4</sup>. Quando nos deparamos com um teste de oclusão positivo, temos a opção de ligar a carótida cirurgicamente, em procedimento combinado com a ligadura do vaso em seu segmento cervical e intracraniano. O tratamento cirúrgico do vaso é de alto risco e, nesse caso, devido ao teste de oclusão carotídeo negativo, a técnica mais adequada foi a navegação endovascular<sup>3,4,6</sup>. O uso do antiagregante é indicado por 30 dias para prevenção de trombose intra-stent. Quando disponível, o uso da tomografia computadorizada de emissão de fóton único (SPECT) na avaliação da isquemia cerebral poderá ser utilizado. Em nosso caso, apesar da disponibilidade no hospital, o exame não foi realizado na paciente.

## COMENTÁRIOS FINAIS

A epistaxe de origem na ACI, por ser uma condição rara, muitas vezes tem seu diagnóstico tardio, e

isto pode ser responsável por um pior prognóstico<sup>3,4</sup>. O caso apresentado, de paciente com piora importante do estado geral, anemia intensa e ataques isquêmicos transitórios, corrobora a importância de uma ampla avaliação multidisciplinar, a fim de se estabelecer um diagnóstico e tratamento precoces na rotura do segmento intracraniano da ACI<sup>1,3,4</sup>. A técnica endovascular com stent mostrou-se pouco invasiva, eficaz e segura para o caso apresentado.

## REFERÊNCIAS BIBLIOGRÁFICAS

1. Moro Y, Kojima H, Yashiro T, Moriyama H. A case of internal carotid artery aneurysm diagnosed on basis of massive nosebleed. *Auris Nasus Larynx*. 2003;30(1):97-102.
2. Nomura M, Shima H, Sugihara T, Fukui I, Kitamura Y. Massive epistaxis from a thrombosed intracavernous internal carotid artery 2 years after the initial diagnosis - case report. *Neurol Med Chir (Tokyo)*. 2010;50(2):127-31.
3. Cheng KM, Chan CM, Cheung YL, Chiu HM, Tang KW, Law CK. Endovascular treatment of radiation-induced petrous internal carotid artery aneurysm presenting with acute haemorrhage. A report of two cases. *Acta Neurochir (Wien)*. 2001;143(4):351-5.
4. Ruiz-Juretschke F, Castro E, Mateo Sierra O, Begoña I, Garbizu JM, Fortea F, et al. Massive epistaxis resulting from an intracavernous internal carotid artery traumatic pseudoaneurysm: complete resolution with overlapping uncovered stents. *Acta Neurochir (Wien)*. 2009;151(12):1681-4.
5. Buyukcam F, Sonmez FT, Aydin K. Successfully treated massive epistaxis in a patient with internal carotid artery pseudoaneurysm. *J Craniofac Surg*. 2010;21(4):1304-5.
6. Pierot L, Cognard C, Ricolfi F, Anxionnat R, CLARITY Investigators. Immediate anatomic results after the endovascular treatment of ruptured intracranial aneurysms: analysis in the CLARITY series. *AJNR Am J Neuroradiol*. 2010;31(5):907-11.