

# Laryngotracheoplasty in a low birth weight preterm newborn

## Laringotraqueoplastia em neonato prematuro de baixo peso

Denise Manica<sup>1</sup>, Cláudia Schweiger<sup>2</sup>, Daniela Bruneli e Silva<sup>3</sup>, Mariana Magnus Smith<sup>4</sup>, Gabriel Kuhl<sup>5</sup>

**Keywords:** infant, newborn, intubation, laryngostenosis, larynx, tracheostomy.

**Palavras-chave:** intubação, laringe, laringostenose, recém-nascido, traqueostomia.

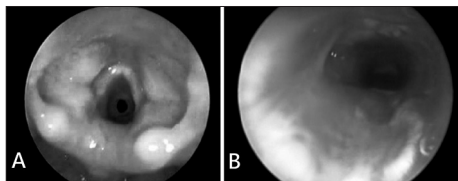
### INTRODUÇÃO

Dentre as lesões de via aérea geradas pela intubação endotraqueal (IET), as estenoses são, sem dúvida, as mais graves e mais temidas. Estudos retrospectivos descrevem incidência de estenose subglótica (ESG) pós-intubação em recém-nascidos, variando de 0,6 a 8,3%<sup>1,2</sup>.

Para os laringologistas, a estenose de laringe é umas das patologias mais desafiadoras e complexas de tratar. Apesar de existirem várias opções terapêuticas para a ESG, o manejo dessa patologia em neonatos ainda é controverso.

### APRESENTAÇÃO DO CASO

Paciente feminina, com idade gestacional de 29 semanas e peso de nascimento de 1035g, necessitou de IET com 10 horas de vida por apneia sustentada. Permaneceu em IET por 3 dias. Com 22 dias de vida, foi novamente intubada por 10 dias, por apneias. Após 8 dias da extubação, a lactente mostrava-se taquipneica e com estridor bifásico. Foi, então, submetida à laringoscopia direta (LD), na qual se identificou ESG grau 2 de Myer-Cotton<sup>3</sup> (Figura 1-A).



**Figura 1. A** - Laringoscopia direta mostrando estenose subglótica grau 2 de Myer-Cotton. **B** - Laringoscopia direta no sétimo pós-operatório mostrando enxertos *in situ* com boa luz subglótica

Optou-se por laringotraqueoplastia (LTP). A paciente estava com 1 mês e 16 dias de vida e pesava 1670g. Como a paciente não foi traqueostomizada, foi realizada IET. A paciente foi posicionada em hiperextensão cervical e infiltrados os locais da cirurgia (região cervical anterior e região torácica doadora da cartilagem costal) com lidocaína 1% e adrenalina 1:100 000. O enxerto costal foi retirado em primeiro lugar para minimizar o risco de contaminação.

O local abordado foi a região submamária direita adjacente à junção osteocartilaginosa. Após, foi realizada uma incisão horizontal cer-

vical e confeccionado um retalho subplatismal, com identificação das cartilagens cricoide e tireoide, bem como da traqueia. Procedeu-se, então, à laringofissura anterior na linha média. Nesse momento, trocou-se o tubo endotraqueal para abaixo da área estenótica e realizada abertura também da parede posterior da cartilagem.

O enxerto foi preparado e posicionado primeiramente na parede posterior com o pericôndrio voltado para a porção interna da via aérea e suturado com PDS 4.0. Foi introduzido um tubo nasotraqueal servindo de molde e colocado enxerto também na parede anterior. Finalmente, foi posicionado dreno de Penrose e feitas suturas por planos. A paciente permaneceu intubada no pós-operatório (PO) e no sétimo dia foi realizada LD, na qual observou-se boa luz laríngea (Figura 1-B). A paciente foi extubada e evoluiu sem disfunção respiratória. Recebeu alta hospitalar 20 dias após o procedimento, pesando 2090g.

Em acompanhamento ambulatorial, foram realizadas LD de revisão com 1 e 3 meses de PO, sem áreas de estenose. Atualmente, a paciente está com 3 anos e assintomática.

### DISCUSSÃO

Relatamos o caso de um neonato menor de 2 Kg com ESG, em que as opções para a obtenção de uma via aérea segura seriam, a nosso ver, a LTP ou a traqueostomia, até que a criança alcançasse um peso e idade maiores.

Até o início dos anos 50, a traqueostomia era o único tratamento descrito para ESG. Cotton afirma que a traqueostomia é, provavelmente, o procedimento para manter uma via aérea segura em neonato com ESG, até que ele cresça e ganhe peso para uma cirurgia reconstrutiva<sup>4</sup>. Sabe-se, porém, que a traqueostomia em recém-nascidos constitui um risco, pois o calibre das cânulas é diminuto, com chance de obstrução por secreção muito grande. Além disso, em virtude das baixas condições sócioeconômicas da população atendida em hospitais públicos no nosso país, o manejo dessas crianças traqueostomizadas em casa pode ser muito difícil.

Há poucos relatos sobre manejo cirúrgico de ESG realizada em recém-nascidos e lactentes.

Agrawal et al. relatam sua experiência na realização de LTP em 37 crianças de 3 a 66 meses

de vida, com um grau médio de estenose de 2,5. Os autores não relatam o peso médio das crianças. Relatam sucesso cirúrgico de cerca de 89%.

Triglia et al. relatam sua experiência com a realização de 141 cirurgias em ESG em crianças, entre elas o *split* cricoideo anterior, cirurgia com laser, LTP e ressecção laringotraqueal. Não relatam nenhuma criança com menos de 2 Kg. Relatam uma taxa de sucesso geral de 94%<sup>6</sup>.

No paciente apresentado, optamos pela realização de LTP, apesar de não termos encontrado referência desse procedimento em criança de tão baixo peso. Tal opção baseou-se, principalmente, nos riscos que estariam associados à traqueostomia nesse paciente.

### COMENTÁRIOS FINAIS

Descrevemos o caso de um neonato prematuro que apresentava ESG pós-intubação e que foi submetido à LTP com 1 mês e 16 dias de vida, pesando 1670g.

A decisão de realizar traqueostomia ou LTP em neonatos com ESG deve ser tomada por equipe multidisciplinar, levando-se em conta condições clínicas, riscos cirúrgicos, chance de sucesso da cirurgia e dificuldades no manejo da traqueostomia pelos cuidadores em casa. A idade e o peso da criança são fatores discutíveis e não decisivos na escolha da melhor opção terapêutica para a correção da ESG.

### REFERÊNCIAS BIBLIOGRÁFICAS

1. Walner DL, Loewen MS, Kimura RE. Neonatal subglottic stenosis: incidence and trends. *Laryngoscope*. 2001;111(1):48-51.
2. Papsidero MJ, Pashley NR. Acquired stenosis of the upper airway in neonates. An increasing problem. *Ann Otol Rhinol Laryngol*.1980;89(6 Pt 1):512-4.
3. Myer CM 3rd, O'Connor DM, Cotton RT. Proposed grading system for subglottic stenosis based on endotracheal tube sizes. *Ann Otol Rhinol Laryngol*. 1994;103(4 Pt 1):319-23.
4. Cotton RT. Management of subglottic stenosis. *Otolaryngol Clin North Am*. 2000;33(1):111-30.
5. Agrawal N, Black M, Morrison G. Ten-year review of laryngotracheal reconstruction for paediatric airway stenosis. *Int J Pediatr Otorhinolaryngol*. 2007;71(5):699-703.
6. Triglia JM, Nicollas R, Roman S. Management of subglottic stenosis in infancy and childhood. *Eur Arch Otorhinolaryngol*.2000;257(7):382-5.

<sup>1</sup> Otorrinolaringologista (Fellow de Laringe do Hospital de Clínicas de Porto Alegre).

<sup>2</sup> Otorrinolaringologista (Médica Contratada do Hospital de Clínicas de Porto Alegre Mestre em Pediatria pela Universidade Federal do Rio Grande do Sul).

<sup>3</sup> Otorrinolaringologista (Mestranda da Universidade Federal do Rio Grande do Sul).

<sup>4</sup> Otorrinolaringologista (Mestre em Pediatria pela Universidade Federal do Rio Grande do Sul).

<sup>5</sup> Otorrinolaringologista (Professor da Universidade Federal do Rio Grande do Sul).

Hospital de Clínicas de Porto Alegre.

Endereço para correspondência: Avenida João Pessoa, 1051/ 408. Bairro Cidade Baixa. Porto Alegre - RS. CEP: 90040-000.

Este artigo foi submetido no SGP (Sistema de Gestão de Publicações) da BJORL em 2 de janeiro de 2011. cod. 7491

Artigo aceito em 2 de fevereiro de 2011.