

# Cephalometric evaluation of the oropharyngeal space in children with atypical deglutition

*Avaliação cefalométrica do espaço orofaríngeo em crianças com deglutição atípica*

Almiro José Machado Júnior<sup>1</sup>, Agrício N. Crespo<sup>2</sup>

## Keywords:

deglutition,  
oropharynx,  
radiography.

## Abstract

For several factors, not yet fully explained until now, infant deglutition may persist after changing the primary teeth and such swallowing is classified as atypical swallowing. Possible causes: finger sucking, bottle feeding, sucking the tongue and mouth breathing. There is no consensus about the etiology of atypical deglutition. **Objective:** The aim of this study was to compare the oropharyngeal space in side-view radiographs of children with atypical deglutition and normal deglutition. **Methods:** Retrospective study, by means of cephalometric analysis of side-view radiographs, measuring the anteroposterior distance of the lumen of the airway in two groups: 55 cephalograms from the experimental group (with atypical deglutition) and 55 side-view radiographs from the control group (normal deglutition). Measurements from the groups were compared using Mann-Whitney U test and a p value <0.05 was considered as an indication of statistical significance. **Results:** The median in the control group was 10 mm and in the experimental group it was 7 mm, with a statistically significant difference ( $p < 0.001$ ). **Conclusion:** The oropharyngeal space is reduced in the group with atypical deglutition.

## Palavras-chave:

deglutição,  
orofaríngeo,  
radiografia.

## Resumo

Por diversos fatores, ainda não explicados completamente até hoje, pode haver a permanência da deglutição infantil após a troca dos dentes decíduos e esta deglutição é classificada como deglutição atípica. Entre as causas possíveis: sucção do dedo, alimentação por mamadeira, sucção da língua e respiração oral. Não há consenso sobre a etiologia da deglutição atípica. **Objetivo:** O objetivo deste estudo foi comparar o espaço orofaríngeo em telerradiografias laterais de crianças com deglutição atípica e deglutição normal. **Material e Métodos:** Neste estudo clínico retrospectivo, por meio de análise cefalométrica em telerradiografias laterais foi mensurada a dimensão ântero-posterior da luz de via aérea em dois grupos: 55 telerradiografias do grupo experimental (com deglutição atípica) e 55 telerradiografias do grupo controle (deglutição normal). Tais medidas lineares foram submetidas ao teste estatístico Mann-Whitney com nível de significância de 5%. **Resultados:** A mediana no grupo controle foi de 10 mm e do grupo experimental foi de 7 mm, com diferença estatisticamente significativa ( $p$ -valor < 0,001). **Conclusão:** O espaço orofaríngeo está diminuído no grupo de deglutição atípica.

<sup>1</sup> Cirurgião-dentista/especialista em ortopedia funcional dos maxilares/ Mestre em ciências médicas- Unicamp (doutorando - Faculdade de Ciências Médicas - Unicamp).

<sup>2</sup> PhD (Chefe da disciplina de ORL - Unicamp).

Parte de tese de doutorado - disciplina de otorrinolaringologia - Faculdade de Ciências Médicas - Unicamp.

CAPES.

Este artigo foi submetido no SGP (Sistema de Gestão de Publicações) da BJORL em 21 de julho de 2011. cod. 8692

Artigo aceito em 25 de setembro de 2011.

---

## INTRODUÇÃO

---

Três padrões de deglutição têm sido descritos: visceral, somática, e inconstante. Visceral é denominada a deglutição no nascimento e também é chamada de deglutição infantil. Em recém-nascidos, a língua é relativamente volumosa e localizada em posição mais anterior, entre os roletes gengivais anteriores, e auxilia no selamento labial anterior<sup>1-5</sup>. Com a erupção dos primeiros dentes decíduos, o impulso de sucção vai se abrandando e sendo substituído gradativamente pelo impulso de morder e, nesta fase, a deglutição tem sido denominada deglutição inconstante<sup>1,2</sup>. Embora a deglutição seja a primeira função a ser estabelecida no sistema estomatognático, é o último processo a adquirir a forma madura, pois, enquanto as estruturas ósseas estiverem em crescimento e a dentição não estiver instalada, a língua não poderá adquirir postura e movimentação amadurecidas. Somente quando a criança tem por volta de dois anos, espera-se um padrão de deglutição transitório (inconstante) para o padrão maduro, com a língua nos limites das arcadas dentárias, com os tecidos moles mais ajustados e os lábios vedados, denominada deglutição somática<sup>6-8</sup>.

A etapa de dentição mista é uma fase do desenvolvimento em que ocorrem diversas alterações no sistema estomatognático e estudos apontam que é nesta fase que deveria ocorrer em definitivo a transição do padrão de deglutição infantil (visceral) para o padrão maduro (somático). Por uma série de razões que até hoje permanecem incompletamente explicadas, a “deglutição infantil” pode continuar para além da substituição dos dentes decíduos, sendo classificada como deglutição atípica<sup>3,5,8</sup>. A deglutição atípica tem sido atribuída à sucção sem fins nutritivos, uso de mamadeiras, respiração oral, alterações do sistema nervoso central e alterações anatômicas<sup>5-9</sup>. Entretanto, não há consenso sobre sua etiologia.

Estudos têm mostrado que a deglutição é uma atividade coordenada com outras funções orais e requer uma estreita interação entre diferentes grupos musculares. Para a sincronização de sucção e deglutição, é necessária uma estreita relação entre os músculos da região oral na geração de pressão de sucção, para abrir e fechar a boca, e da língua para a formação de bolo e do seu transporte peristáltica para a faringe<sup>10</sup>. Durante alimentação por via oral, a mecânica respiratória envolve a ativação adequada do diafragma, músculos intercostais e os músculos das vias aéreas superiores do nariz até a glote<sup>10</sup>. Estudos recentes têm observado que a hiperplasia das adenoides e tonsilas palatinas é a segunda causa mais frequente de obstrução das vias aéreas superiores e, conseqüentemente, de respiração oral em crianças<sup>11-15</sup>.

A relação entre respiração oral e deglutição atípica já tem sido estudada<sup>16-20</sup>, mas ainda é controversa<sup>21</sup>. Estudo recente<sup>22</sup> avaliou a medida orofaríngea em telerradiografias tomadas em posição ortostática, no entanto, não detectou diferenças entre os grupos estudados e nas diferentes faixas etárias avaliadas. Portanto, o objetivo deste estudo foi comparar a dimensão orofaríngea em telerradiografias, tomadas em posição natural de cabeça de crianças em fase de dentição mista fisiológica, com deglutição atípica e deglutição normal.

---

## MATERIAL E MÉTODOS

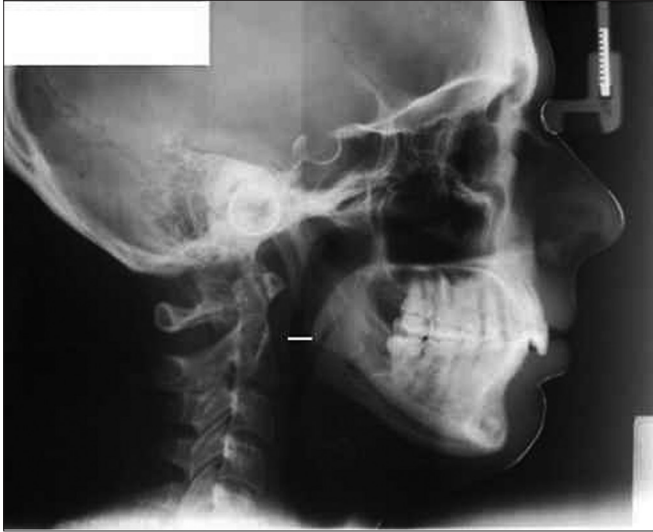---

Neste estudo retrospectivo, analítico e observacional de coorte transversal foram avaliadas telerradiografias em norma lateral obtidas de crianças de ambos os sexos e em fase de dentição mista fisiológica, entre 7 e 11 anos<sup>1-3,5</sup>, tratadas na clínica odontológica do curso de aperfeiçoamento em ortopedia funcional dos maxilares da Sociedade de Odontologia Sistemática de São Paulo. Todas as telerradiografias em norma lateral selecionadas tiveram as seguintes características: 18x24 cm, obtidas em aparelho Siemens, por 1 segundo, 6 Kvp e 1,5 metros de distância focal, realizadas com o paciente em posição natural da cabeça. Após a seleção das telerradiografias laterais, foi realizado exame cefalométrico, em sala escurecida, utilizando-se de negatoscópio, sobrepondo-se folha de acetato sobre a telerradiografia. Foram delimitadas as estruturas anatomorradiográficas da variável PAS, também chamada de via aérea inferior: largura da faringe no ponto onde, radiograficamente, a borda posterior da língua, cruza com a borda inferior da mandíbula até o ponto mais próximo da parede posterior da faringe<sup>20,23</sup>(Figura 1).

Telerradiografias laterais sem boa visibilidade de estruturas anatômicas utilizadas no cefalograma foram excluídas da amostra. Pacientes com agenesias dentárias, máis formações orofaciais congênitas, tratamento ortodôntico, ortopédico funcional e terapia miofuncional orofacial prévios ao estudo, dúvidas e imprecisões quanto ao diagnóstico da deglutição foram excluídos. Para definir os grupos controle e experimental, foi utilizado o teste de pressão de abertura labial com deglutição da saliva<sup>2,3</sup>, realizado por três ortodontistas/ortopedistas funcionais simultaneamente, definindo, por consenso, a que grupo a telerradiografia da criança pertenceria:

-Deglutição normal (grupo controle): vedamento labial e posicionamento de ponta de língua na papila<sup>21</sup>;

-Deglutição atípica (grupo experimental): pressionamento atípico dos lábios, pressionamento da língua contra os dentes anteriores ou entre as arcadas dentárias<sup>21</sup>.



**Figura 1.** Medida cefalométrica PAS (via aérea inferior): largura da faringe no ponto onde, radiograficamente, a borda posterior da língua cruza com a borda inferior da mandíbula até o ponto mais próximo da parede posterior da faringe.

Foram selecionadas 20 telerradiografias laterais de 20 pacientes com diagnóstico clínico de deglutição atípica e 20 telerradiografias laterais de 20 pacientes com diagnóstico clínico de deglutição normal. Com estas telerradiografias, realizou-se estudo piloto para cálculo de tamanho amostral: calculou-se o desvio padrão do grupo controle e a diferença entre as médias dos grupos controle e experimental. Com nível de significância de 0,05 e poder do teste de 0,10, obteve-se que o tamanho amostral desejado é de 110 telerradiografias, 55 de cada grupo. Tendo sido realizado o cálculo de tamanho amostral, procedeu-se à seleção da amostra nos mesmos critérios que o estudo piloto, descrito anteriormente.

As telerradiografias laterais dos grupos experimental e controle foram ordenadas aleatoriamente e numeradas em sequência. Este procedimento foi realizado no intuito de que o examinador, que realizou as mensurações manualmente, não soubesse a que grupo pertencia a telerradiografia, para evitar tendenciosidade. As telerradiografias numeradas foram entregues ao examinador para realizar as medições padronizadas acima, anotando as mesmas no instrumento de coleta de dados. Para minimizar o erro sistemático, o mesmo examinador realizou a coleta de dados de toda a amostra em dois tempos, com intervalo de 20 dias.

Após a medição e anotação correspondente de todas as radiografias, completaram-se as informações com os dados de idade, sexo e presença ou não de deglutição

atípica. Para comparar a variável entre os dois grupos, foi utilizado o teste de Mann-Whitney, obtendo-se média, mediana, medida mínima, medida máxima, desvio padrão e os valores do teste avaliando a significância dos dados. Para controlar as variáveis idade e sexo, foi realizada a análise de covariância (ancova). Para verificar a consistência intraexaminador, foi aplicado o teste de Wilcoxon, para amostras relacionadas, sobre a eventual diferença das medidas nos dois tempos da coleta de dados. O nível de significância adotado para os testes estatísticos foi de 5%.

Por se tratar de estudo retrospectivo utilizando telerradiografias laterais arquivadas de pacientes já tratados, bem como pelo estudo não realizar experimentos em seres humanos, dispensou-se o termo de consentimento livre e esclarecido na execução deste estudo, assegurando que todas as medidas necessárias seriam tomadas para se manter a confidencialidade das informações pessoais dos pacientes. Apenas as iniciais dos nomes dos pacientes foram anotadas no instrumento de coleta de dados e não houve forma de que outra pessoa, além do pesquisador, pudesse identificar a quem pertence cada telerradiografia. O protocolo de pesquisa para este estudo foi previamente aprovado, sem restrições, pelo Comitê de Ética em Pesquisa da instituição.

## RESULTADOS

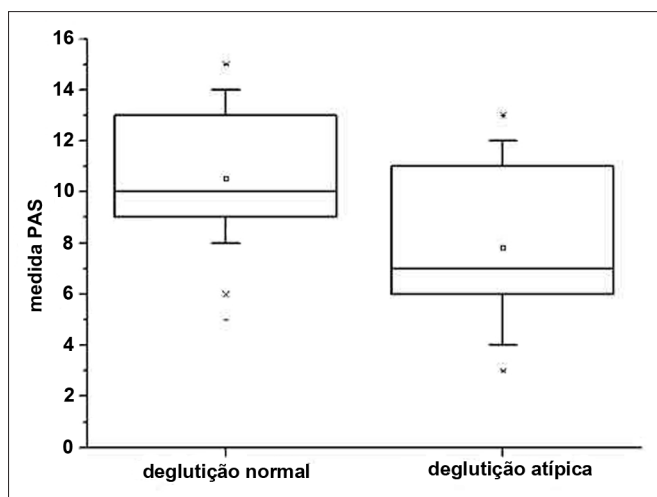
A amostra para este estudo foi de 110 telerradiografias em norma lateral, pertencentes a 52 pacientes do sexo feminino e 58 do sexo masculino, não sendo significativa tal diferença ( $p=0,1266$ ). A idade média no grupo controle (deglutição normal) foi de 9,46 anos (desvio padrão=1,83) e no grupo experimental de 10,05 anos (desvio padrão=2,13), não havendo diferença significativa ( $p=0,6345$ ).

Para comparar as medidas entre os dois grupos, foi utilizado o teste de Mann-Whitney. A largura mediana da variável PAS foi de 7 mm, no grupo experimental, e de 10 mm no grupo controle (Tabela 1 e Figura 2), com diferença estatisticamente significativa ( $p < 0,001$ ). Esta significância foi mantida após a aplicação da análise de covariância (ancova) para controlar as variáveis idade e sexo das amostras. Para avaliar a consistência intraexaminador, foi aplicado o teste de Wilcoxon, para amostras relacionadas, sobre a eventual diferença das medidas nos dois tempos da coleta de dados, não havendo significância estatística entre esta possível diferença ( $p=0,989$ ).

**Tabela 1.** Análise comparativa da variável PAS em milímetros.

Deglutição	n	Média	Desvio padrão	Mínimo	Mediana	Máximo	$p$ -valor Mann-Whitney
normal	55	10,53	2,43	5,00	10,00	15,00	<0.0001*
atípica	55	7,82	2,93	3,00	7,00	13,00	

\* houve diferença significativa:  $p$ -valor < 0,05



**Figura 2.** Conjunto de dados da medida PAS nos grupos de deglutição normal e atípica. A linha interna da caixa marca a mediana do conjunto de dados.

## DISCUSSÃO

Os resultados deste estudo demonstram haver diferença significativa do tamanho radiográfico na medida PAS entre os grupos estudados. A medida encontrada (mediana de 10 mm) no grupo controle (deglutição normal) assemelha-se ao valor indicativo de normalidade<sup>20</sup>. A idade na qual uma criança atinge o padrão maduro de deglutição é controversa na literatura, variando de 18 meses a 6 anos de idade<sup>21</sup>. Portanto, optou-se por realizar a coleta de dados em crianças em dentição mista fisiológica (entre 7 e 11 anos)<sup>1,3-5</sup>. Embora a faixa etária estudada seja ampla, os resultados deste estudo não apontam diferenças estatísticas entre os grupos estudados, com relação à idade dos sujeitos da pesquisa. Ainda assim, supondo que idade e sexo poderiam ser variáveis que atuariam no aumento ou diminuição da medida estudada, foi realizada a análise de covariância (ancova), no intuito de controlar as variáveis sexo e idade. A aplicação deste teste demonstrou que ainda assim há diferença dignificante ( $p < 0,001$ ) entre os dois grupos para a variável PAS, independentemente dos fatores idade e sexo.

Estudo recente<sup>21</sup> relaciona deglutição atípica e problemas oclusais em crianças respiradoras orais e não encontra correlação estatisticamente significativa entre deglutição atípica e mordida aberta anterior nos

respiradores orais de 8 a 12 anos. Os autores também afirmam que o fato destas crianças deglutirem inadequadamente não depende somente da oclusão dentária, mas sim da postura de boca aberta que adquirem para manter o fluxo aéreo e/ou pela presença de tonsila palatina hiperplásica. Acreditamos que os resultados do presente estudo podem sustentar esta hipótese, pois a diminuição da via aérea, possivelmente por hiperplasia de tonsila, desencadearia a síndrome do respirador oral, alterando a postura de língua e, conseqüentemente, levando à atipia deglutitória.

A medida PAS tem sido descrita como a dimensão entre a parte posterior da faringe até a parte anterior, onde se localiza a base da língua<sup>20</sup>. Acreditamos que fatores, como idade e sexo, talvez sejam menos importantes do que a postura da língua na atribuição da medida radiográfica da variável PAS. Talvez a postura da língua é que defina esta dimensão e não a luz da via aérea propriamente dita.

Ceylan & Oktay<sup>10</sup> observaram que a anatomia radiográfica do espaço faríngeo está relacionada à posição mandibular. Acreditamos que a postura rebaixada de língua pode ser capaz de manter a mandíbula em uma posição posterior e desencadear disto-oclusão, má oclusão muito frequente em respiradores orais<sup>22</sup>.

Vieira & Villela<sup>22</sup> realizaram estudo cefalométrico avaliando a medida orofaríngea na deglutição atípica em diferentes faixas etárias, em telerradiografia tomadas em posição ortostática. Um diferencial do presente estudo é a utilização de telerradiografias tomadas em posição natural de cabeça. Acreditamos que a alteração na inclinação da cabeça, na tomada radiográfica ortostática, talvez possa alterar a mensuração da via aérea, entretanto, novos estudos fazem-se necessários para avaliar esta questão. Porém, quanto aos dados de idade, os resultados deste estudo concordam com os achados de Vieira & Villela<sup>22</sup>, pois a medida estudada não variou conforme a idade.

Realizamos a coleta de dados de toda a amostra em dois tempos, na tentativa de minimizar o erro sistemático. Verificamos se os dados coletados pelo mesmo examinador em dois tempos distintos poderiam variar significativamente. Isto não foi observado, demonstrando consistência intraexaminador. Embora as variáveis sejam mensuráveis, utilizou-se teste estatístico não-paramétri-

co, devido à distribuição anormal dos dados da amostra. Uma limitação deste estudo, por ser retrospectivo, baseado em análise telerradiográfica, é que não foi possível avaliar se a medida estudada pode ser alterada após a correção do distúrbio deglutitório. Novos estudos devem ser realizados para avaliar esta hipótese.

Apesar do enfoque odontológico dado ao estudo, acreditamos que este seja um tema multidisciplinar: ortodôntico, ortopédico funcional, odontopediátrico, otorrinolaringológico, pediátrico e fonoaudiológico. Tanto que diversas áreas médicas têm estudado possíveis alterações craniofaciais em crianças com obstrução respiratória<sup>11-15</sup>. A ausência de uma relação direta entre a causa da obstrução respiratória e o seu efeito sobre o crescimento craniofacial<sup>11-15</sup> conduz a uma considerável controvérsia na literatura. A teoria mais aceita é que a hiperplasia de tonsila palatina leva à obstrução da faringe, provocando respiração oral, e alteração na posição dos músculos orofaciais e da mandíbula<sup>11</sup>. Essas mudanças, por sua vez, influenciam a mastigação, deglutição e fonação, e levam a alterações oclusais e esqueléticas.<sup>19-21</sup> Os resultados deste estudo mostram que, no grupo de deglutição atípica, há redução das vias aéreas. Talvez esta redução seja causada por hiperplasia de tonsila palatina, levando à obstrução da faringe, causando respiração oral. Os dados deste estudo podem apoiar a hipótese da relação entre respiração oral e deglutição atípica<sup>21</sup>. Sugerimos mais estudos para avaliar essa hipótese.

Autores têm sugerido a respiração oral como fator etiológico da deglutição atípica<sup>18,19,21</sup>. Os resultados do presente estudo não permitem responder a esta hipótese. No entanto, acreditamos que a redução do espaço orofaríngeo, avaliada neste estudo pela medida PAS, seja a principal causa de ambos: respiração oral e deglutição atípica. Acreditamos que deglutição atípica e respiração oral devem ser avaliadas e tratadas conjuntamente. Também acreditamos que esses distúrbios sejam parte de um quadro mais complexo, no qual deglutição atípica e respiração oral são apenas partes do problema.

## CONCLUSÕES

- A análise cefalométrica da distância PAS revelou uma diferença média de cerca de 3 mm entre os dois grupos, com significância estatística;

- A distância PAS, com base em medições radiográficas, foi menor em crianças com deglutição atípica.

## AGRADECIMENTOS

Nossos agradecimentos à CAPES pelo apoio financeiro.

## REFERÊNCIAS

1. Peng CL, Jost-Brinkmann PG, Yoshida N, Miethke RR, Lin CT. Differential diagnosis between infantile and mature swallowing with ultrasonography. *Eur J Orthod*. 2003;25(5):451-6.
2. Graber TM, Rakosi T, Petrovic AG. *Dentofacial orthopedics with functional appliances*. St. Louis: C. V. Mosby Company; 1985. p.139-60.
3. Peng CL, Jost-Brinkmann PG, Yoshida N, Chou HH, Lin CT. Comparison of tongue functions between mature and tongue-thrust swallowing—an ultrasound investigation. *Am J Orthod Dentofacial Orthop*. 2004;125(5):562-70.
4. Ovsenik M, Farcnik FM, Korpar M, Verdenik I. Follow-up study of functional and morphological malocclusion trait changes from 3 to 12 years of age. *Eur J Orthod*. 2007;29(5):523-9.
5. Bertolini MM, Vilhegas S, Norato DY, Paschoal JR. Cephalometric evaluation in children presenting adapted swallowing during mixed dentition. *Int J Orofacial Myology*. 2003;29:29-41.
6. Cayley AS, Tindall AP, Sampson WJ, Butcher AR. Electropalatographic and cephalometric assessment of myofunctional therapy in open-bite subjects. *Aust Orthod J*. 2000;16(1):23-33.
7. Cheng CF, Peng CL, Chiou HY, Tsai CY. Dentofacial morphology and tongue function during swallowing. *Am J Orthod Dentofacial Orthop*. 2002;122(5):491-9.
8. Machado Júnior AJ, Crespo AN. Radiographic position of the hyoid bone in children with atypical deglutition. *Eur J Orthod*. 2012;34(1):83-7.
9. de Felício CM, Folha GA, Ferreira CL, Medeiros AP. Expanded protocol of orofacial myofunctional evaluation with scores: Validity and reliability. *Int J Pediatr Otorhinolaryngol*. 2010;74(11):1230-9.
10. Ceylan I, Oktay H. A study on the pharyngeal size in different skeletal patterns. *Am J Orthod Dentofac Orthop*. 1995;108(1):69-75.
11. Valera FC, Travitzki LV, Mattar SE, Matsumoto MA, Elias AM, Anselmo-Lima WT. Muscular, functional and orthodontic changes in preschool children with enlarged adenoids and tonsils. *Int J Pediatr Otorhinolaryngol*. 2003;67(7):761-70.
12. Valera FC, Travitzki LV, Anselmo-Lima WT. Myofunctional evaluation after surgery for tonsils hypertrophy and its correlation to breathing pattern: a 2-year-follow up. *Int J Pediatr Otorhinolaryngol*. 2006;70(2):221-5.
13. Paskay L. Instrumentation and measurement procedures in orofacial myology. *Int J Orofacial Myology*. 2006;32:37-57.
14. Adamidis IP, Spyropoulos MN. The effects of lymphadenoid hypertrophy on the position of the tongue, the mandible and the hyoid bone. *Eur J Orthod*. 1983;5(4):287-94.
15. Cheng MC, Enlow DH, Papsidero M, Broadbent BH Jr, Oyen O, Sabat M. Developmental effects of impaired breathing in the face of the growing child. *Angle Orthod*. 1988;58(4):309-20.
16. Malkoc S, Usumez S, Nur M, Donaghy CE. Reproducibility of airway dimensions and tongue and hyoid positions on lateral cephalograms. *Am J Orthod Dentofacial Orthop*. 2005;128(4):513-6.
17. Rocabado M. Biomechanical relationship of the cranial, cervical and hyoid regions. *J Craniomandibular Pract*. 1983;1(3):61-6.
18. Machado Júnior AJ, Crespo AN. A lateral cephalometric x-ray study of selected vertical dimensions in children with atypical deglutition. *Int J Orofacial Myology*. 2010;36:17-26.
19. Kikyo T, Saito M, Ishikawa M. A study comparing ultrasound images of tongue movements between open bite children and normal children in the early mixed dentition period. *J Med Dental Sci*. 1999;46(3):127-37.

- 
20. Kawashima S, Peltomäki T, Sakata H, Mori K, Happonen RP, Rönning O. Craniofacial morphology in preschool children with sleep-related breathing disorder and hypertrophy of tonsils. *Acta Paediatr.* 2002;91(1):71-7.
21. Lemos CM, Junqueira PAS, Gómez MVSG, Faria MEJ, Basso SC. Study of the relationship between the dentition and the swallowing of mouth breathers. *Intl Arch Otorhinolaryngol* 2006;10(2):114-8.
22. Vieira MD, Vilella OV. Cephalometric evaluation of the oropharyngeal space in cases of atypical swallowing. *Rev Odonto Ciênc.* 2008;23(1):26-30.
23. Salles C, Campos PSF, Andrade NA, Daltro C. Obstructive sleep apnea and hypopnea syndrome: cephalometric analysis. *Braz J Othorinolayngol.* 2005;71(3):369-72.