

# Influence of selant fibrin on the wound healing of the pigs vocal folds

*Influência do selante de fibrina na cicatrização das pregas vocais de suínos*

Karla Palma Portes<sup>1</sup>, André de Campos Duprat<sup>2</sup>, Carmen Lucia Penteadó Lancellotti<sup>3</sup>, Leonardo Silva<sup>4</sup>, Flávia Coelho de Souza<sup>5</sup>

## Keywords:

fibrin tissue adhesive,  
vocal cords,  
wound healing.

## Abstract

**F**ibrin sealants or fibrin glue are products made from human plasma proteins, which mimic the final pathway of the coagulation cascade. Its application to stimulate the healing process has been a topic of debate in the literature. The use of fibrin sealants in phonosurgery has been empirical; there have been no studies that investigate the action of fibrin sealant in Reinke's space. **Aim:** To evaluate the effect of fibrin glue in healing of the vocal folds of pigs after surgical manipulation. **Materials and Methods:** This was a prospective and experimental study. Six animals had both vocal folds incised. Sealant was applied in one of them; the other served as a control. After three months, the animals were sacrificed and a collagen count was carried out. **Results:** The side on which glue was applied had an average of 27.8% against 20.4% of the side without glue. **Conclusion:** The collagen concentration in the samples where the fibrin sealant was applied was significantly higher compared to samples without glue. Thus, the presence of a fibrin sealant stimulates fibrogenesis in this tissue.

## Palavras-chave:

adesivo tecidual  
de fibrina,  
cicatrização de feridas,  
pregas vocais.

## Resumo

**O**s selantes de fibrina ou cola de fibrina são produtos originários de proteínas do plasma humano que mimetizam a via final da rede de coagulação. Sua aplicação para estimular a cicatrização tem sido motivo de discussão na literatura mundial. O uso do selante de fibrina em fonocirurgia tem sido realizado de modo empírico. Não há trabalhos que investiguem a ação do selante de fibrina no espaço de Reinke. **Objetivos:** Avaliar a interferência do uso da cola de fibrina no processo de cicatrização gerado pela manipulação cirúrgica em pregas vocais de suínos. **Materiais e Métodos:** Estudo prospectivo e experimental. Seis animais tiveram ambas as pregas vocais incisadas e em apenas uma delas foi aplicado o selante, sendo que a outra serviu de controle. Após 3 meses, os animais foram sacrificados e a contagem de colágenos realizada. **Resultados:** O lado com aplicação de cola teve média de 27,8% contra 20,4% do lado sem aplicação de cola. **Conclusão:** A concentração de colágeno nas amostras onde o selante de fibrina foi aplicado é significativamente maior do que nas amostras onde não houve a aplicação. Portanto, a presença do selante de fibrina estimula a fibrogênese neste tecido.

<sup>1</sup> Título de Especialista em Otorrinolaringologia pela ABORL-CCF (Mestranda da Faculdade de Ciências Médicas da Santa Casa de São Paulo).

<sup>2</sup> Doutor em Otorrinolaringologia (Professor Instrutor da Faculdade de Ciências Médicas da Santa Casa de São Paulo).

<sup>3</sup> Doutora em Patologia (Professora Titular da Faculdade de Ciências Médicas da Santa Casa de São Paulo).

<sup>4</sup> Doutor em Otorrinolaringologia (Professor Instrutor da Faculdade de Ciências Médicas da Santa Casa de São Paulo).

<sup>5</sup> Mestre em Medicina Veterinária (Doutoranda da Santa Casa de São Paulo).

Faculdade de Ciências Médicas da Santa Casa de São Paulo - Instituto de Ciências Avançadas em Otorrinolaringologia.

Endereço para correspondência: Rua José Bonifácio, 25, Boa Vista, São Caetano do Sul-SP. CEP: 09572050.

Este artigo foi submetido no SGP (Sistema de Gestão de Publicações) da BJORL em 29 de março de 2011. cod. 7670

Artigo aceito em 30 de abril de 2011.

## INTRODUÇÃO

Os selantes de fibrina, ou cola de fibrina, são produtos originários de proteínas do plasma humano que mimetizam a via final da rede de coagulação. Nesses produtos, o fibrinogênio é proteoliticamente clivado e convertido em polímeros de fibrina pela ação da trombina. O Fator XIII, quando ativado pela trombina na presença de íons de cálcio, reage com os polímeros de fibrina, resultando em um coágulo estável e insolúvel<sup>1,2</sup>.

A cola de fibrina foi aprovada pelo FDA, nos Estados Unidos, para uso em cirurgias por suas propriedades hemostáticas, mas vem sendo utilizada em diferentes procedimentos cirúrgicos como selador de cavidades, estimulador do processo de reparação tecidual, além de veículo de liberação lenta de drogas ou de agentes de crescimento<sup>3-8</sup>.

Sua aplicação para estimular a cicatrização tem sido motivo de discussão na literatura mundial. Clark<sup>9</sup> afirma que o uso do selante de fibrina para evitar aderências ou tecido fibrótico é contraditório, já que o fibrinogênio estimula a produção de colágeno. Entretanto, a maioria dos estudos clínicos experimentais sobre a aplicação do selante de fibrina em diversos tecidos mostra bons resultados, com diminuição da formação de fibrose e aderência dos tecidos de diferentes tipos de campos cirúrgicos quando utilizada a cola de fibrina, em comparação com o grupo controle<sup>10</sup>.

O uso do selante de fibrina na cirurgia laríngea foi descrito pela primeira vez por Bouchayer & Cornut<sup>11</sup>, em 1992. Geralmente, o selante é utilizado para fixar flaps de mucosa<sup>12</sup>, como base para a colocação de enxertos no espaço de Reinke<sup>13</sup> e, sobretudo, após o advento do laser de CO<sub>2</sub>, para cobrir o leito cirúrgico cruento, prevenindo a formação de granulomas<sup>14</sup>.

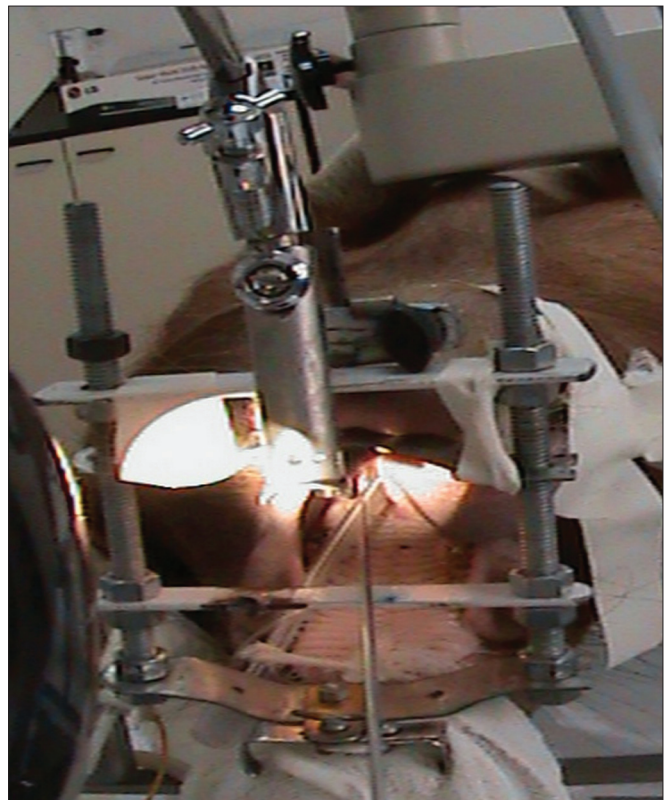
O uso do selante de fibrina em fonocirurgia tem sido realizado de modo empírico. Não há trabalhos que investiguem a ação do selante de fibrina no espaço de Reinke e sua ação direta sobre a fibrogênese durante seu processo cicatricial. O principal objetivo deste estudo é avaliar a interferência do uso da cola de fibrina no processo de cicatrização gerado pela manipulação cirúrgica em pregas vocais de suínos

## MATERIAIS E MÉTODO

A pesquisa foi iniciada após aprovação de Comitê de Ética (protocolo 2/08). Neste estudo, foram utilizados seis suínos (mini pigs). Os animais foram monitorizados e submetidos à intubação orotraqueal. Após a anestesia, foram posicionados em decúbito dorsal, em proclive<sup>15</sup>. Utilizamos um laringoscópio de suspensão para visualização da laringe, especialmente desenvolvido por Pontes et al. para a realização do procedimento em suínos (Figuras. 1 e 2)<sup>16</sup>.



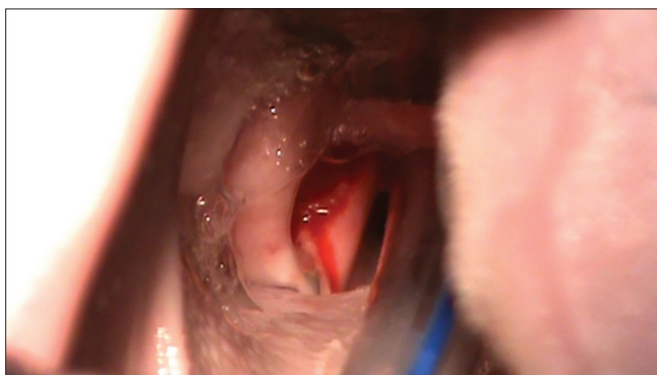**Figura 1.** Abridor de boca especialmente desenvolvido para laringoscopia de suínos (Pontes et al., 2007)



**Figura 2.** Visão proporcionada pelo abridor de boca para realização do procedimento

Utilizamos microscópio cirúrgico com binocular reta, com lente de 400 mm para observação da glote e a realização do procedimento cirúrgico. Foi realizada uma

incisão e descolamento da mucosa de ambas as pregas vocais (Figura 3). O descolamento foi cuidadoso, de modo a não lesar o músculo tireoaritenóideo. A seguir, foi aplicado no interior da bolsa confeccionada de uma das pregas vocais, aproximadamente 0,5ml do selante de fibrina, sendo a mucosa acomodada a seguir. A outra prega vocal teve apenas a mucosa acomodada sem o uso do selante, para cicatrização por segunda intenção. A escolha da prega vocal que receberia o selante foi aleatória. O selante comercial utilizado neste estudo foi o Tissucol®, do laboratório Baxter, que contém 70-110mg/ml de fibrinogênio, 10-50U/ml de Fator XIII humano, 500UI/ml de trombina humana, 3000 KIU de aprotinina bovina. As embalagens contêm seringas e agulhas para reconstituição do produto e um dispositivo para aplicação - Duploject.



**Figura 3.** Incisão em prega vocal

Os frascos disponíveis no Kit foram aquecidos na temperatura constante de 37°C em cuba térmica, até o momento da realização do procedimento. O Tissucol liofilizado é reconstituído com a solução de aprotinina. A trombina liofilizada é reconstituída com a solução de cloreto de cálcio. Usa-se a trombina de 500U quando se deseja uma solidificação rápida (<20 segundos), e a trombina de 4U quando se deseja uma coagulação mais lenta (40-60 segundos). Optamos pelo uso da trombina de solidificação rápida. Os dois componentes foram aplicados simultaneamente, sempre em quantidades iguais, utilizando o Duploject®

Os animais permaneceram em pocilgas durante um período de três meses após o procedimento cirúrgico, quando foram sacrificados. Para o sacrifício, os animais receberam: *Dormonid* 1 mg/ml) na dose de 0,1 mg/Kg por via intramuscular e propofol de 6 mg/kg por via intravenosa (IV). A seguir, os animais receberam injeção intracardiaca de cloreto de potássio<sup>15</sup>.

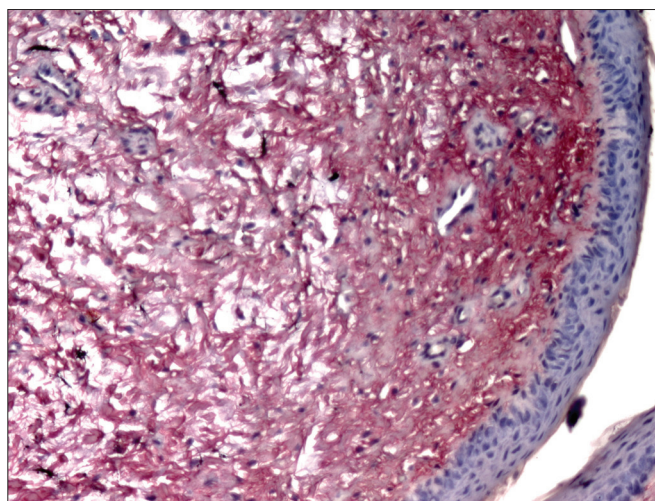
Após a morte, a laringe dos animais foi removida. A laringe foi ressecada e conservada em formol a 10%. Depois, foi dividida em duas hemilaringes para o estudo histológico. Finalmente, foram preparadas lâminas histoló-

gicas de ambas as pregas vocais e a coloração utilizada foi o Pricosirius Red<sup>17</sup>. A seguir, as lâminas foram avaliadas no microscópio óptico à procura de anomalias, como corpo estranho ou resquícios do selante de fibrina. A leitura das lâminas foi realizada em microscópio óptico, acoplado a câmera de vídeo e analisadas pelo programa *Pro-image-plus 4.5*(para *Windows*) em computador com processador *Pentium IV*®.

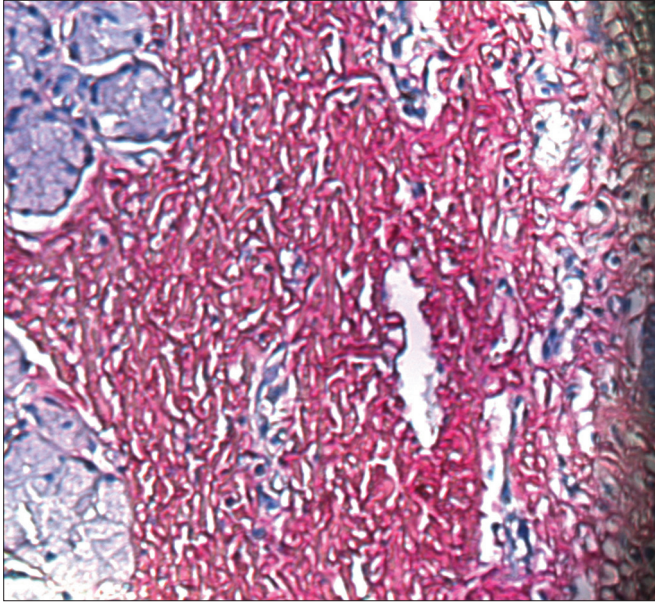
A medida da fibroplasia foi aferida em micrômetros quadrados ( $\mu\text{m}^2$ ). Determinamos, com movimentos do *mouse*, uma área da mucosa a ser estudada em três locais distintos. O colágeno, corado em vermelho pelo Pricosirius, teve sua cor automaticamente selecionada pelo programa *Pro-image-plus 4.5*, realizando-se a quantificação e a somatória da área em  $\mu\text{m}^2$ . Após desfeita a randomização, os dados foram transportados para o programa *Excel Windows*® e colocados em forma de tabela para análise estatística. Na análise estatística, foram utilizados os softwares: SPSS V16, Minitab 15 e Excel Office 2007.

## RESULTADOS

O Pricosirius corou as camadas de colágeno em vermelho, facilitando a contagem da concentração do mesmo pelo programa de computador (Figuras 4 e 5). Não foram encontrados vestígios do selante em nenhuma das amostras. A contagem da concentração de colágeno presente nas amostras foi realizada por uma câmera acoplada ao microscópio óptico. Cada animal possuía duas lâminas coradas em pricosirius red, sendo uma correspondente ao lado direito e outra, ao lado esquerdo. Foram escolhidos três campos a serem fotografados em cada lâmina.



**Figura 4.** Esta prega vocal recebeu o selante de fibrina. Notar a intensa fibroplasia (coloração em vermelho).



**Figura 5.** Notar o vermelho intenso em que as fibras de colágeno são coradas na presença do Picosirius red, contrastando com o tecido epitelial e glandular (azul).

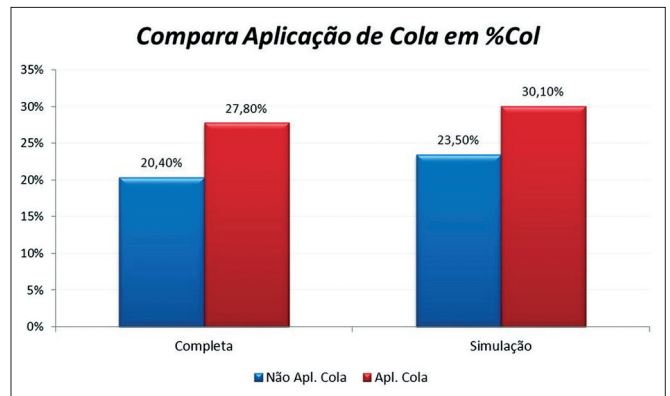
Foi definido para este trabalho um nível de significância de 0,05 (5%). Lembramos, também, que todos os intervalos de confiança construídos ao longo do trabalho, foram construídos com 95% de confiança estatística. Utilizamos o teste de Wilcoxon para a análise estatística de dados pareados, já que cada indivíduo serviu de pesquisa e controle de si mesmo. Logo no início, detectamos que as medidas do lado esquerdo do porco 77 e o lado direito do porco 79 são valores considerados *outliers* (valores extremamente altos). Por isso, fizemos as análises em duas etapas. Chamamos de Completa, quando trabalhamos com toda a amostra, e de Simulação, quando trabalhamos com a amostra sem os porcos de número 77 e 79, excluindo-os da amostra. Na Tabela 1, aplicamos o teste de Wilcoxon e utilizamos as descritivas de posição para avaliar a concentração do colágeno nas áreas estudadas. Na análise da amostra completa, a diferença foi considerada estatisticamente significativa, na qual o lado com aplicação de cola teve média de 27,8% contra 20,4% do lado sem aplicação de cola. (Gráfico 1).

## DISCUSSÃO

Em uma análise inicial das lâminas, não foram encontrados resquícios do selante de fibrina em nenhuma das amostras. Isto indica que, em uma fase tardia da cicatrização, o selante de fibrina foi totalmente reabsorvido. Uma das maiores vantagens no uso do selante de fibrina é a estabilidade do coágulo na área selada, determinada pela ação de agentes antifibrinolíticos existentes na cola, evitando, assim, deslocamentos na área selada e sua pro-

**Tabela 1.** Comparação da aplicação de cola em %Col

% Col	Completa		Simulação	
	Não Apl. Cola	Apl. Cola	Não Apl. Cola	Apl. Cola
Média	20,4%	27,8%	23,5%	30,1%
Mediana	16,7%	23,4%	20,9%	30,5%
Desvio Padrão	9,3%	9,4%	9,8%	10,8%
Q1	14,8%	22,2%	14,9%	21,6%
Q3	22,4%	35,8%	31,0%	39,6%
N	18	18	12	12
IC	4,3%	4,3%	5,5%	6,1%
<i>p</i> -valor	0,002		0,060	



**Gráfico 1.** Comparação da concentração de colágeno entre as pregas vocais, com e sem aplicação de cola, análise completa e simulação.

priedade de reabsorção total pelo organismo, evitando o retardo da cicatrização<sup>18</sup>. A aprotinina, antifibrinolítico de origem bovina presente em várias apresentações comerciais, é a responsável pela estabilidade do coágulo e por sua permanência prolongada no sítio cirúrgico<sup>19</sup>. A concentração de aprotinina considerada ideal é a de 3000KIU/ml<sup>18</sup>.

Quanto à análise da fibroplasia, observamos maior concentração do colágeno nas pregas vocais onde foi aplicada a cola em relação à prega contralateral (controle). A diferença foi estatisticamente significativa (27,8% contra 20,4% do lado sem aplicação de cola). Mesmo entre os animais 76 e 79, que foram considerados *outliers*, a diferença foi mantida. A razão para que essas amostras fugissem do padrão das demais talvez seja explicada pela diferença de tempo e variações da composição do corante utilizado em épocas diferentes. Importante ressaltar que nenhum dos animais apresentou evidências de infecção durante o período de observação que pudessem influenciar no processo de cicatrização. Ressaltamos, aqui, que este estudo é baseado na comparação entre as pregas vocais do mesmo animal, logo as possíveis diferenças na formulação dos corantes não afetam a análise comparativa.

A literatura apresenta inúmeros estudos que comprovam a eficácia da cicatrização após a aplicação do selante de fibrina. Os trabalhos que descrevem o uso do selante na cirurgia laríngea e principalmente fonocirurgia são relatos de caso. A aplicação do selante é feita de modo empírico, considerando os resultados funcionais no pós-operatório. Não há estudos que descrevam a influência do selante de fibrina no processo cicatricial da lâmina própria sob o ponto de vista histológico ou biomolecular. Nossos resultados foram comparados com estudos realizados em diferentes tecidos e diferentes animais.

Encontramos alguns estudos que descrevem reações inflamatórias mais intensas no sítio cirúrgico, nas primeiras semanas após a aplicação do selante de fibrina, podendo este processo inflamatório persistir até 30 dias após a aplicação, seguida pela formação de um processo de inflamação crônica e por um tecido de granulação rico em fibroblastos. Esse infiltrado persistente rico em fibroblastos sugere que, em longo prazo, poderia haver a formação de um processo cicatricial rico em colágeno e, conseqüentemente, mais fibrose<sup>20</sup>. Hanson & Quinn<sup>21</sup> realizaram um ensaio para demonstrar a influência da cola de fibrina sobre a quimiotaxia de neutrófilos durante o processo de cicatrização. Os autores observaram que a concentração de fibrina, variável em vários tipos de selante de fibrina disponíveis comercialmente, tem influência direta sobre a quimiotaxia. Quanto maior a concentração de fibrina, menor a quimiotaxia, sendo que concentrações maiores que 2mg/ml podem bloquear o processo. Os autores ainda consideram que a presença do fator XIII, presente em alguns tipos de selantes disponíveis no mercado, também possa exercer influência direta sobre o processo, permitindo maior quimiotaxia dos neutrófilos, explicando o maior processo inflamatório encontrado na presença da cola de fibrina e, conseqüentemente, maior fibroplasia num momento mais tardio da cicatrização.

Clark<sup>9</sup>, em um trabalho de revisão de literatura sobre a ação do selante de fibrina na reparação tecidual, discute que o uso do selante como promotor da cicatrização tecidual e na prevenção de adesão abdominal parece ser contraditório, já que um agente que promove reparo de tecido pode aumentar a capacidade de adesão tecidual e não preveni-la. Ainda de acordo com nosso estudo, temos o trabalho de Marx & Mou<sup>22</sup>. Os autores relataram a presença de um intenso infiltrado inflamatório na derme até o quarto dia do estudo que se normalizou ao redor do sétimo dia de avaliação, quando observaram completa reepitelização, com proeminente fibroplasia, deposição de colágeno e angiogênese ao longo da linha de incisão.

Em contraste, Fabris et al.<sup>23</sup>, em 1998, investigaram a influência do selante de fibrina, em alta concentração, no crescimento dos fibroblastos do ligamento periodontal humano. Os fibroblastos do ligamento periodontal foram semeados e cultivados durante 48h e 72h na presença da

cola de fibrina. Os resultados mostraram que a cola de fibrina é compatível com o crescimento de fibroblastos e síntese de colágeno, embora os autores tenham observado uma tendência a menor proliferação celular e produção de colágeno na cola quando comparado às culturas controles.

Uma importante questão a ser levantada é a possibilidade de reação imunológica dos tecidos de animais estudados em relação à cola. Lembramos que os componentes do selante de fibrina são de origem humana e a aprotinina é de origem bovina. O modo de preparo atual dos selantes diminui muito as chances de reação anafilática (pela aprotinina) em humanos, mas, pelas diferenças filogenéticas das espécies, esta possibilidade não pode ser descartada. Scardino et al.<sup>24</sup> avaliaram histologicamente a cicatrização epitelial sob influência de dois selantes diferentes, um com produto derivado de plasma humano e outro, derivado plasma bovino. Vinte e quatro cadelas *beagle* foram avaliadas. Os autores mostraram a presença de um infiltrado inflamatório crônico em ambos os grupos, de intensidade leve a moderada. A resposta inflamatória foi mais persistente no grupo que utilizou o selante de derivados bovinos, provavelmente relacionada à diferença de filogenia entre os produtos comerciais utilizados e o modelo animal escolhido para o trabalho.

Existem muitas discrepâncias na literatura quanto aos estudos que analisam diretamente a influência do selante de fibrina na cicatrização dos tecidos. Por outro lado, os relatos de caso são quase unânimes em concordar com os bons resultados funcionais e estéticos nas diversas áreas onde o selante pode ser aplicado. Cabe, portanto, ao cirurgião cautela e pesar os custos e benefícios do uso do selante na prática diária.

Em nosso estudo, as incisões realizadas nas pregas vocais dos suínos geraram áreas cruentas pequenas, com sangramento insignificante. Nestes casos, o alto custo do selante de fibrina e os resultados que indicam maior deposição de colágeno nos tecidos cicatrizados tornam a aplicação do selante desvantajosa em relação à simples aproximação dos bordos da ferida. Por outro lado, em ocasiões nas quais é necessária a fixação de retalhos ou áreas cruentas extensas e descolamentos amplos, quando a desorganização do tecido de cobertura das pregas vocais é maior, a aproximação dos bordos com a aplicação do selante de fibrina e o estímulo à cicatrização pode ser benéfico. Nosso estudo remete ao assunto de maior preocupação para o fonocirurgião: entender o intrincado processo de cicatrização da lâmina própria e a procura de substâncias que possam amenizar as agressões sofridas por esse delicado tecido durante um procedimento cirúrgico. Dispomos de poucos dados para afirmar que o uso do selante de fibrina é fundamental ou não no processo de regeneração das pregas vocais e sua influência na formação de fibroses e aderências que podem comprometer a funcionalidade vocal do paciente. A literatura carece de

estudos sobre a ação da cola na lâmina própria e sabemos que não podemos encarar o seu comportamento como semelhante ao de células epiteliais ou vasculares.

O desenvolvimento da medicina biomolecular e as possibilidades de reproduzir meios de cultura de células humanas *in vitro* talvez possibilitem entender melhor o comportamento das células humanas na presença do selante de fibrina, sem interferências da filogenética que permeiam os estudos com animais.

---

## CONCLUSÕES

---

O presente estudo permite as seguintes conclusões:

- Não detectamos a presença do selante de fibrina em nenhuma das amostras avaliadas, confirmando a capacidade de total reabsorção desta substância pelo organismo;

- A concentração de colágeno nas amostras nas quais o selante de fibrina foi aplicado é significativamente maior do que nas amostras onde não houve a aplicação. Portanto, o selante estimula a fibrogênese neste tecido.

---

## REFERÊNCIAS

---

1. Alving BM, Weinstein MJ, Finlayson JS, Menitone JE, Frattoni JC. Fibrin sealant: summary of a conference on characteristics and clinical uses. *Transfusion*. 1995;35(9):783-90.
2. Martinowitz U, Spotnitz WD. Fibrin tissue adhesives. *Thromb Haemost*. 1997;78(1):661-6.
3. Stechison MT. Rapid polymerization fibrin glue from autologous or single-donor blood: preparation and indications. *J Neurosurg*. 1992;76(4):626-8.
4. Toma AG, Fisher EW, Cheesman AD. Autologous fibrin glue in the repair of dural defects in craniofacial resections. *J Laryngol Otol*. 1992;106(4):356-7.
5. Spotnitz WD, Prabhu R. Fibrin sealant tissue adhesive-review and update. *J Long Term Eff Med Implants*. 2005;15(3):245-70.
6. Sirieix D, Chemla E, Castier Y, Massonet-Castel S, Fabiani JN, Baron JF. Comparative study of different biological glues in an experimental model of surgical bleeding in anesthetized rats: platelet-rich and -poor plasma-based glue with and without aprotinin versus commercial fibrinogen-based glue. *Ann Vasc Surg*. 1998;12(4):311-6.
7. Tawes RL Jr, Syobrak GR, DuVall TB. Autologous fibrin glue: the last step in operative hemostasis. *Am J Surg*. 1994;168(2):120-2.
8. Chan SM, Boisjoly H. Advances in the use of adhesives in ophthalmology. *Curr Opin Ophthalmol*. 2004;15(4):305-10.
9. Clarke RA. Fibrin sealant in wound repair: a systematic survey of the literature. *Expert Opin Investig Drugs*. 2006;9(10):2371-92.
10. Laurens N, Koolwijk P, de Maat MP. Fibrin structure and wound healing. *J Thromb Haemost*. 2006;4(5):932-9.
11. Bouchayer M, Cornut G. Microsurgical treatment of benign vocal fold lesions: indications, techniques, results. *Folia Phoniatr (Basel)*. 1992;44(3-4):155-84.
12. Remacle M, Lawson G. Use of Tissucol in laryngology and head and neck surgery. In: Schlag G, Ascher PW, Steinkogler FJ, Stammberger H, editors. *Neurosurgery, ophthalmic surgery, ENT*. Germany: Springer-Verlag; 1994. p.218-25. Fibrin sealing in surgical and nonsurgical fields, vol 5.
13. De Giacomo Carneiro C, Sennes LU, Saldiva PH, Tsuji DH, Ximenes Filho JA. Assessment of Collagen deposits after implant of fascia lata and fat in the vocal fold of rabbits: histomorphometric study. *Braz J Otorhinolaryngol*. 2005;71(6):796-802.
14. Remacle M, Lawson G, Watelet JB. Carbon dioxide laser microsurgery of benign vocal fold lesions: indications, techniques, and results in 251 patients. *Ann Otol Rhinol Laryngol*. 1999;108(2):156-64.
15. C.O.B.E.A. (Colégio Brasileiro de Experimentação Animal). Princípios éticos na experimentação animal. In: Congresso do Colégio Brasileiro de Experimentação Animal. São Paulo (SP); 1991.
16. Pontes PAL, Pontes A, de Souza FC, Silva L, Costa HOO. Novo laringoscópio de suspensão. Avaliação pré-clínica. *Acta ORL*. 2007;25(4):255-325.
17. Junqueira LC, Bignolas G, Brentani RR. Picrosirius staining plus polarization microscopy, a specific method for collagen detection in tissue sections. *Histochem J*. 1979;11(4):447-55.
18. Matras H. The use of fibrin sealant in oral and maxillofacial surgery. *J Oral Maxillofac Surg*. 1982;40(10):617-22.
19. Tock B, Drohan W, Hess J, Pusareti A, Holcomb J, MacPhee M. Haemophilia and advanced fibrin sealant technologies. *Haemophilia*. 1998;4(4):449-55.
20. Córrea MEP. Adesivos de fibrina: avaliação clínica e experimental (Dissertação). Campinas (SP): UNICAMP; 2005.
21. Hanson AJ, Quinn MT. Effect of fibrin sealant composition on human neutrophil chemotaxis. *J Biomed Mater Res*. 2001;61(3):474-81.
22. Marx G, Mou X. Characterizing fibrin glue performance as modulated by heparin, aprotinin, and factor XIII. *J Lab Clin Med*. 2002;140(3):152-60.
23. Fabris G, Trombelli L, Schincaglia GP, Cavallini R, Calura G, del Senno L. Effects of a fibrin-fibronectin sealing system on proliferation and type I collagen synthesis of human PDL fibroblasts in vitro. *J Clin Periodontol*. 1998;25(1):11-4.
24. Scardino MS, Swaim SF, Morse BS, Sartini EA, Wright JC, Hoffman CE. Evaluation of fibrin sealants in cutaneous wound closure. *J Biomed Mater Res*. 1999;48(3):315-21.