

# Cochlear implant radiography: technique adapted into a portable apparatus

*Radiografia do implante coclear: técnica adaptada para aparelho portátil*

Flávio Donizeti Molezini<sup>1</sup>, Silvio Garcia Meira Junior<sup>2</sup>, Domingos Lamônica Neto<sup>3</sup>, Orozimbo Alves Costa Filho<sup>4</sup>

## Keywords:

cochlear implantation,  
diagnostic equipment,  
radiography.

## Abstract

The unavailability of advanced imaging equipment in the operating rooms of most hospitals - as well as the fundamental importance for surgeons of immediate observation of the cochlear implants soon after their insertion - makes conventional radiography a good option. **Objective:** To describe a practical, fast and low-cost radiographic method, allowing for evaluation of the electrodes regarding their position and integrity, during the insertion of cochlear implants. **Materials and methods:** Radiographies from 262 cochlear implant patients were analyzed, from March 2005 to October 2008, by means of intraoperative radiography, soon after electrode insertion. All radiographies were analyzed by the surgeon in the intraoperative period and, afterwards, by the radiologist. **Results:** A total of 524 radiographies were analyzed, and 95.61% presented adequate technique - with the patient being positioned into the technique proposed in this study - as well as a clear visualization of the electrodes, regarded as satisfactory. On the other hand, 4.39% presented inadequate technique and/or unsatisfactory visualization of the electrodes, regarded as unsatisfactory. **Conclusion:** Although the portable X-ray apparatus presents limitations, the employment of proper techniques and accessories makes possible the obtainment of satisfactory radiographies to observe cochlear implants.

## Palavras-chave:

equipamentos para  
diagnóstico,  
implante coclear,  
radiografia.

## Resumo

Considerando a indisponibilidade de equipamentos avançados de aquisição de imagens nos centros cirúrgicos da maioria dos centros hospitalares e a importância fundamental que têm para o cirurgião uma visualização imediata do implante coclear logo após sua inserção, uma boa opção é a utilização da radiografia convencional. **Objetivo:** Descrever um método radiográfico rápido prático e de baixo custo, que permita avaliar não só a posição, mas também a integridade dos eletrodos, na instalação do implante coclear. **Material e método:** Foram analisadas radiografias de 262 pacientes submetidos à cirurgia de implante coclear entre Março/2005 e Outubro/2008, com radiografia transoperatória, logo após a inserção dos eletrodos. As radiografias foram analisadas pelo cirurgião no transoperatório e, posteriormente, pelo médico radiologista. **Resultados:** Foram analisadas 524 radiografias das quais, 95,61% apresentavam técnica adequada, com posicionamento do paciente dentro da técnica descrita neste estudo e boa visualização dos eletrodos, sendo consideradas satisfatórias e 4,39% apresentavam técnica inadequada e/ou visualização insatisfatória dos eletrodos, sendo consideradas insatisfatórias. **Conclusão:** Apesar dos aparelhos de Raios X portáteis possuírem limitações, utilizando técnicas e acessórios adequados, é possível conseguir radiografias com resultados satisfatórios para visualização dos implantes cocleares.

<sup>1</sup> Curso Técnico Profissionalizante em Radiologia (Técnico em Radiologia do Hospital de Reabilitação de Anomalias Craniofaciais da Universidade de São Paulo).

<sup>2</sup> Médico Radiologista (Médico Radiologista colaborador do Centro de Pesquisas Auditivas (HRAC/USP)).

<sup>3</sup> Médico Otorrinolaringologista (Médico Otorrinolaringologista, Cirurgião Titular do HRAC/USP, Bauru/SP).

<sup>4</sup> Livre-Docente (Prof. Titular da Universidade de São Paulo).

Hospital de Reabilitação de Anomalias Craniofaciais da Universidade de São Paulo (HRAC/USP).

Endereço para correspondência: Flávio Donizeti Molezini. Rua das Camélias, 220 - Jd. Rinaldi. Pirajuí, SP. CEP: 16600-000. Fone: (14) 9777-5017 - Fax: (14) 3572-1728.

E-mail: flaviorm@usp.br

Este artigo foi submetido no SGP (Sistema de Gestão de Publicações) da BJORL em 26 de outubro de 2009. cod. 6740

Artigo aceito em 25 de setembro de 2011.

## INTRODUÇÃO

Levando em consideração a indisponibilidade de um equipamento de fluoroscopia digital tipo arco cirúrgico - que é um sistema avançado de aquisição de imagens oferecendo imagens em tempo real de uma variedade de estruturas anatômicas em qualquer ângulo virtualmente concebível, em qualquer lado ou direção, amplamente utilizado para guiar diversos tipos de cirurgia - na maioria dos hospitais, devido principalmente ao seu alto custo, uma boa opção para a visualização do implante coclear logo após sua inserção é a utilização de um aparelho de Raios X portátil, uma vez que é bem mais acessível e quase todos os hospitais possuem esse recurso. Apesar de a radiografia convencional ser bastante utilizada para visualização do implante coclear, a execução dessa técnica na mesa cirúrgica com equipamento portátil oferece certo grau de complexidade e requer uma atenção especial, principalmente em alguns detalhes, como: adaptação do posicionamento respeitando as condições e limitações, o emprego de doses adequadas compatíveis com a potência do equipamento e o uso de acessórios adequados que possam assegurar a qualidade da imagem.

Uma regra geral diz que ao radiografar qualquer objeto cuja espessura seja maior que 10 cm, é indispensável o uso de grade antidifusora, que nesse caso, é adaptada ao chassi radiográfico e cuja finalidade é filtrar a radiação dispersa, otimizando a qualidade da imagem. Entretanto, o uso desse acessório limita consideravelmente a possibilidade de inclinação do Raio central, sendo aconselhável que o mesmo seja orientado perpendicularmente à grade/filme, e direcionado para o centro da mesma. Neste estudo, essa deficiência foi corrigida adaptando o posicionamento da cabeça de forma adequada, com o objetivo de evitar a sobreposição de imagens entre as estruturas do ouvido interno e as estruturas mais densas do osso temporal, mantendo o Raio central perpendicular ao filme/grade.

## CASUÍSTICA E MÉTODO

Foram analisadas 524 radiografias, de 262 pacientes submetidos à cirurgia de implante coclear no período de março de 2005 a outubro de 2008. As duas radiografias transoperatórias foram realizadas logo após a inserção dos eletrodos. O presente artigo foi aprovado pelo Comitê de Ética em Pesquisa em Seres Humanos da Instituição onde o estudo foi realizado, ofício nº 181/2009-SVAPEPE-CEP.

Todos os exames radiológicos analisados foram realizados com aparelho de Raios X portátil modelo UNIMAX, marca SIEMENS, potência máxima 90 kV e 30 mA.

Todas as radiografias foram analisadas pelo cirurgião no transoperatório e, posteriormente, por um médico radiologista, sendo classificadas em satisfatórias e insatisfatórias de acordo com os seguintes critérios:

## Densidade e Contraste da imagem

Densidade Radiográfica é definida como *a quantidade de enegrecimento na imagem de um filme radiográfico processado*.

Contraste radiográfico é definido como *a diferença de densidade em áreas adjacentes de uma imagem radiográfica*.

Os fatores que influenciam diretamente a densidade e o contraste da imagem são a “Quilovoltagem (kV), a Miliamperagem (mA) e o Tempo de exposição”, ajustados no comando do aparelho de Raios X. Esses fatores devem ser ajustados assegurando que as imagens obtidas sejam da melhor qualidade possível e os pacientes expostos à menor dose de radiação possível.

## Resolução ou Definição da imagem (nitidez)

A definição ou resolução em uma imagem radiográfica *é demonstrada pela clareza ou nitidez das linhas estruturais mais delicadas e das bordas dos tecidos ou estruturas da imagem*. A falta de resolução visível é chamada de “borramento” ou “falta de nitidez”.

Os principais fatores que influenciam na resolução/nitidez da imagem radiográfica são: O tamanho da área focal, a distância foco - receptor de imagem (DFRI), a distância objeto - receptor de imagem (DORI) e a movimentação do paciente.

A utilização de uma pequena área focal, o aumento da DFRI e a diminuição da DORI resultam em um aumento da resolução; a movimentação do paciente pode ser controlada solicitando sua cooperação e/ou utilizando calços radiotransparentes.

## Distorção da imagem

Distorção é *a deformação do tamanho ou da forma do objeto* projetado sobre o meio de registro radiográfico.

Os fatores primários que afetam a distorção são: a DFRI, a DORI, o alinhamento objeto - receptor de imagem e o alinhamento/centralização do raio central.

Com a utilização de uma DFRI correta, minimizando a DORI, assegurando que o objeto e o receptor de imagem estejam alinhados e alinhando/centralizando corretamente do raio central à estrutura a ser radiografada, pode-se controlar a distorção em uma imagem radiográfica.

Utilizou-se grade antidifusora em todas as tomadas radiográficas, uma vez que na radiologia convencional, uma regra diz que, ao radiografar qualquer objeto cuja espessura seja maior que 10 cm é indispensável o uso de grade antidifusora<sup>1-3</sup> e, dessa forma, em radiografias de crânio esse acessório se faz necessário.

## Técnica radiográfica

Para visualização do implante coclear no momento de sua instalação, são realizadas duas incidências radiográficas: A 1ª Antero-Posterior - AP de Crânio (Transor-

bitária) e a 2ª Obliqua lateral 45°, com raio central (RC) perpendicular ao filme. Ambas as técnicas aqui descritas foram adaptadas para realização das tomadas radiográficas na mesa cirúrgica, com o paciente em decúbito dorsal.

Nas Tabelas 1 e 2 estão representados os dados técnicos referentes à aquisição das imagens radiográficas deste estudo.

**Tabela 1.** Fatores técnicos da tomada AP de crânio (Transorbitária).

Tamanho do filme: 18 x 24 cm, em sentido longitudinal  
Distância Foco-Filme: mínima de 100 cm (ver especificação da grade utilizada)  
Potência: Faixa de 70-80 Kvp (adulto), 65-70 Kvp (criança)

\* Usar grade antidifusora fixa.

**Tabela 2.** Fatores técnicos da tomada oblíqua lateral 45°.

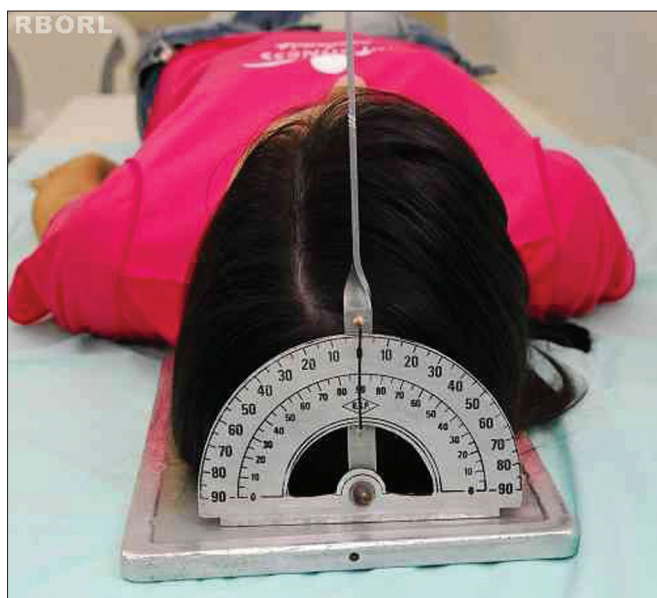Tamanho do filme: 18x24 cm, em sentido longitudinal  
Distância Foco-Filme: mínima de 100cm (ver especificação da grade utilizada)  
Potência: Faixa de 70-75 Kvp (adulto), 60-70 Kvp (criança)

\* Usar grade antidifusora fixa.

## AP de Crânio (Transorbitária)

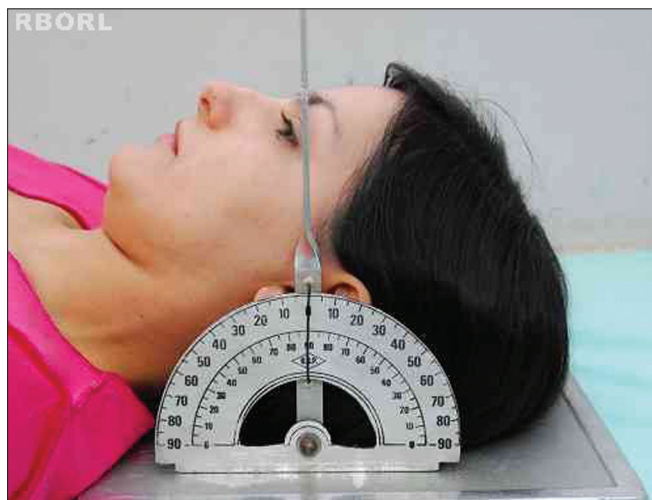
### Posição do paciente

Com o paciente em decúbito dorsal, o chassi é colocado sob a cabeça, alinhando o plano sagital mediano em 90° com o plano horizontal, assegurando que não haja rotação e/ou inclinação da cabeça (Figura 1).



**Figura 1.** Posicionamento - plano sagital mediano em 90° com a horizontal: Transorbitária (vista posterior).

Flexionar levemente a cabeça, deprimindo o queixo até que a linha órbito-meatal (LOM) esteja perpendicular ao filme (Figura 2).



**Figura 2.** Posicionamento - linha órbito-meatal perpendicular ao filme: Transorbitária (vista lateral).

\* Se necessário, utilizar calços radiotransparentes para assegurar que não haja movimentação durante o disparo.

### Raio Central

Orientar o RC perpendicularmente ao filme/grade, paralelo à LOM, direcionando-o ao centro da órbita do lado de interesse.

Centralizar o filme ao Raio Central projetado.

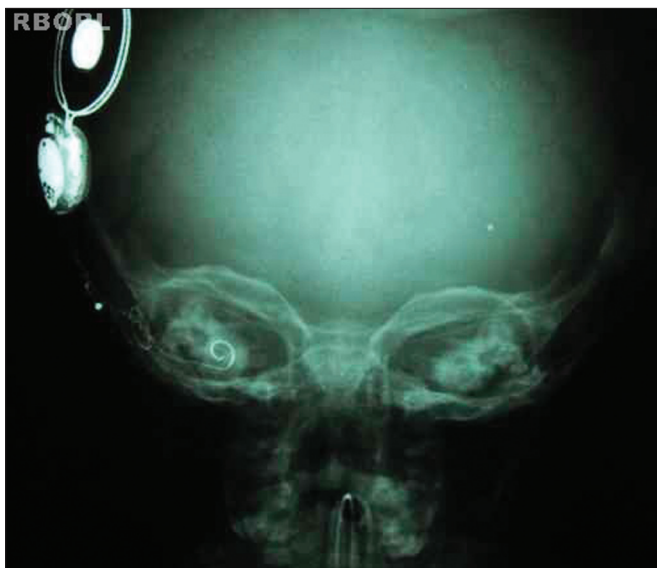Fazer colimação nas margens externas do crânio ou, se possível, usar cilindro de extensão. Caso o paciente estiver sob ventilação mecânica, não manipulá-lo sem a supervisão do anestesiista e/ou cirurgião responsável.

### Resultado radiológico esperado

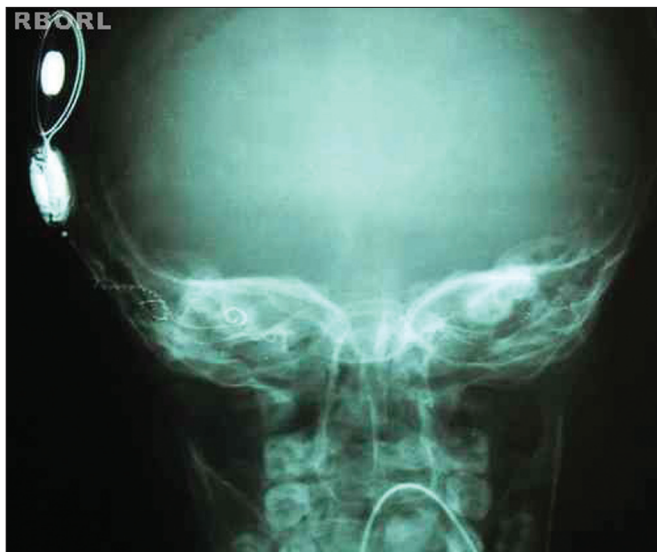Um posicionamento adequado projetará o labirinto ósseo no centro da órbita. A ausência de rotação do crânio é evidenciada pela mesma distância entre a margem da órbita e a borda lateral do crânio em ambos os lados e pela mesma distância do plano sagital mediano (identificado pela crista Galli) à margem orbital externa em ambos os lados<sup>4,5</sup>.

Densidade e contraste adequados permitirão a visualização do implante em toda sua extensão, bem como das estruturas dentro do labirinto ósseo. Margens ósseas nítidas evidenciam ausência de movimento (Figuras 3 e 4).





**Figura 3.** Resultado radiológico esperado (AP Transorbitária).



**Figura 4.** Resultado radiológico esperado (AP Transorbitária).

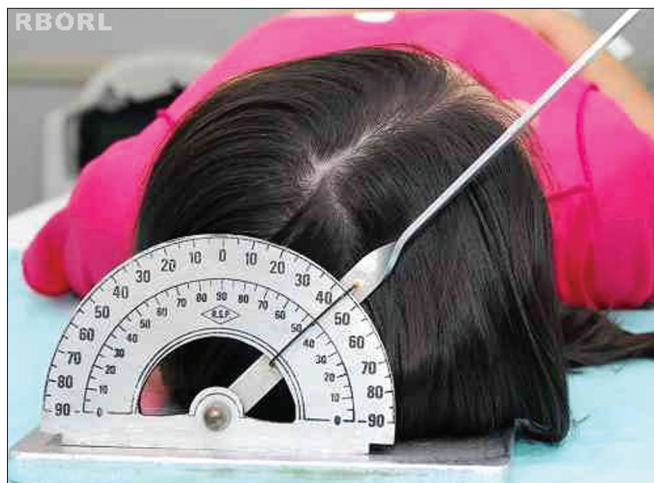#### Oblíqua lateral 45°

##### Posição do paciente

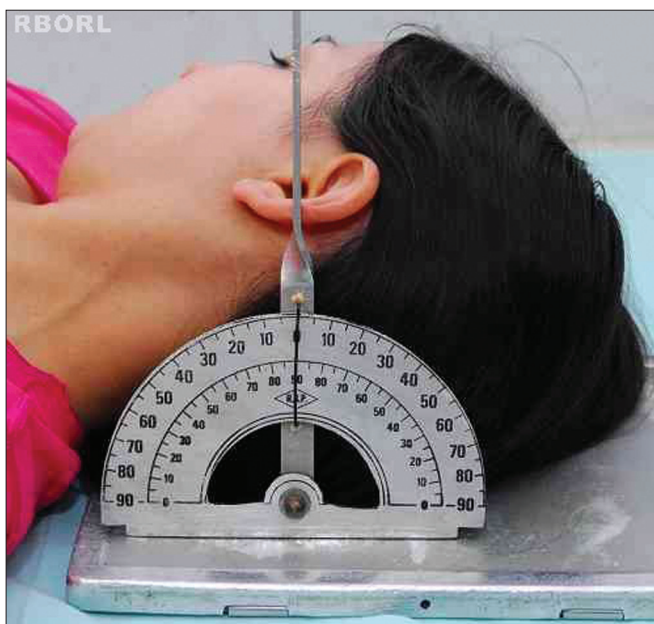
Com o paciente em decúbito dorsal, o chassi é colocado sob a cabeça, girando a cabeça lateralmente em direção ao lado oposto ao de interesse até que o plano sagital mediano faça um ângulo de 45° com a horizontal (Figura 5).

Flexionar levemente a cabeça, deprimindo o queixo até que a LOM esteja perpendicular ao filme (Figura 6).

\* Se necessário, utilizar calços radiotransparentes para assegurar que não haja movimentação durante o disparo.



**Figura 5.** Posicionamento - plano sagital mediano em 45° com a horizontal: Oblíqua lateral (vista posterior).



**Figura 6.** Posicionamento - linha órbito-meatal perpendicular ao filme: Oblíqua lateral (vista lateral).

##### Raio Central

Orientar o RC perpendicularmente ao filme/grade, o ponto de entrada será 2 cm anterior ao meato acústico externo do lado que está elevado.

Centralizar o filme ao Raio Central projetado.

Fazer colimação nas margens externas da pirâmide petrosa do lado elevado ou se possível usar cilindro de extensão.

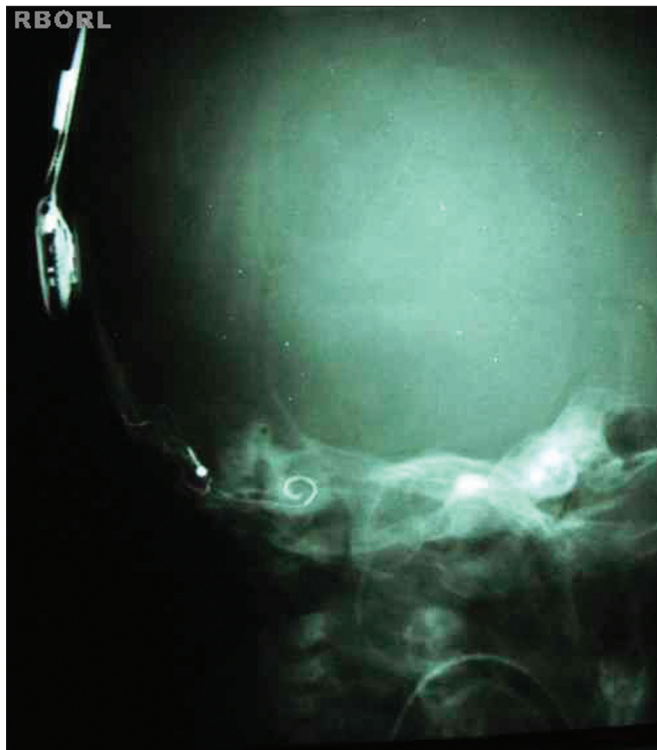**OBSERVAÇÃO:** Se o paciente estiver sob ventilação mecânica, não se deve manipulá-lo sem a supervisão do anestesista e/ou cirurgião responsável.

### Resultado radiológico esperado

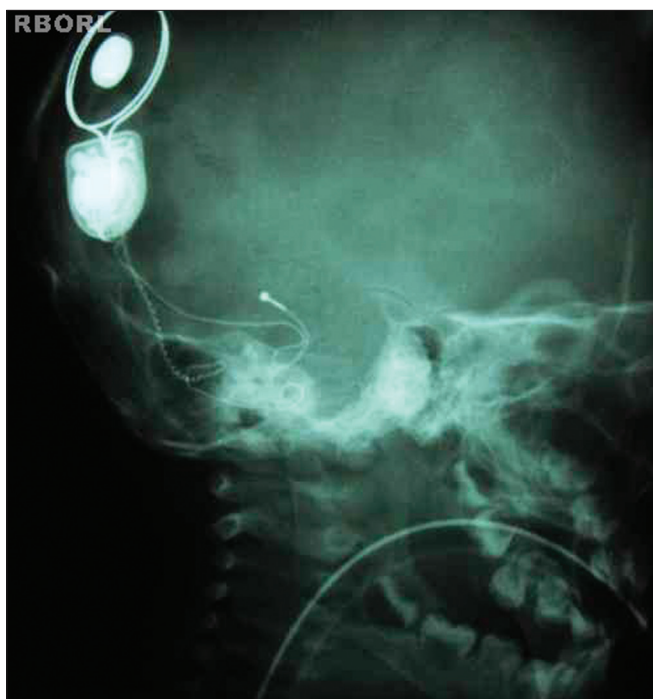*Uma imagem posicionada corretamente demonstrará o seguinte:*

Côndilo mandibular superposto à coluna cervical. Labirinto ósseo abaixo da crista petrosa. Margem posterior do ramo mandibular superposto à margem posterior da coluna cervical<sup>4,6</sup>.

Densidade e contraste adequados permitirão a visualização do implante em toda sua extensão, bem como das estruturas dentro do labirinto ósseo. Margens ósseas nítidas evidenciam ausência de movimento (Figuras 7 e 8).



**Figura 7.** Resultado radiológico esperado (Oblíqua lateral 45°).



**Figura 8.** Resultado radiológico esperado (Oblíqua lateral 45°).

**Tabela 3.** Total de radiografias avaliadas separadas por gênero e lado.

	Orelha direita	Orelha esquerda	Total
Sexo Masculino	94	172	266
Sexo Feminino	106	152	258
Total	200	324	524

A faixa etária dos pacientes variou entre 10 meses e 46 anos de idade.

ainda, visualização insatisfatória dos eletrodos (por distorção ou falta de nitidez), sendo consideradas insatisfatórias.

No período estudado, ocorreram casos isolados (aproximadamente 2%) em que houve necessidade de intervenção imediata do cirurgião para reposicionamento dos eletrodos devido a fatores como: falsos trajetos (p.ex. introdução no canal superior); compressão de eletrodos; introdução parcial com eletrodos extracocleares. Fatores esses que, posteriormente, poderiam ocasionar um estímulo do nervo facial, bem como dificultar e/ou impossibilitar a ativação do implante coclear.

### DISCUSSÃO

Ao radiografar o ouvido usando o método de Stenvers (oblíqua lateral 45°), é necessária uma inclinação de 12° no raio central em sentido cranial, e a cabeça do paciente deve estar posicionada de forma que a Linha infra-orbita-meatal (LIOM) esteja perpendicular ao filme, com o paciente em decúbito ventral. Já no método Arcelin ou Stenvers invertido, que é feito com o paciente em decúbito

### RESULTADOS

O médico cirurgião e posteriormente o médico radiologista avaliaram um total de 524 radiografias, as quais estão relacionadas na Tabela 3.

Do total de radiografias avaliadas, 501 (95,61%) apresentavam técnica adequada, com o correto posicionamento do paciente dentro da técnica descrita neste estudo, densidade e contraste adequados, boa nitidez, permitindo boa visualização dos eletrodos do implante coclear e das estruturas do osso temporal, sendo consideradas satisfatórias.

Das 524 radiografias avaliadas, 23 (4,39%) apresentavam alguma falha na técnica ou posicionamento, densidade ou contraste inadequados devido a fatores técnicos, como seleção de dose ou falha no processamento, ou,

dorsal, o raio central deve ser inclinado 10° no sentido caudal e a cabeça do paciente também posicionada com LIOM perpendicular ao filme. Isso otimizaria a visualização das estruturas do osso temporal<sup>1,2,7</sup>.

A técnica descrita nesse estudo foi adaptada para utilização de equipamento portátil, que necessita de alguns acessórios peculiares, como chassi equipado com grade antidifusora, que limita a possibilidade de inclinação do raio central. Para compensar essa deficiência e obter um bom resultado, foi alterado o posicionamento da cabeça do paciente, de forma que a Linha órbito-meatal (LOM) estivesse perpendicular ao filme/grade.

Esse estudo demonstrou que, mesmo utilizando equipamentos portáteis, foi possível obter radiografias de qualidade satisfatória para visualização do implante coclear em toda sua extensão, bem como o seu posicionamento e integridade dos eletrodos, servindo como uma ferramenta de extrema importância para o cirurgião (já que os testes de telemetria de impedância dos eletrodos, por si só, não descartam a possibilidade de falso trajeto do implante), permitindo, inclusive, uma intervenção imediata que minimiza os custos e riscos de uma cirurgia/anestesia posterior, como podemos observar em alguns casos isolados (aproximadamente 2%), em que essa intervenção foi necessária por mau posicionamento ou compressão dos eletrodos do implante coclear.

### Alternativas

Uma alternativa eficiente seria a utilização de um Sistema Digital Fluoroscópico Móvel com Braço C (arco cirúrgico), que é um aparelho com emissão de radiações ionizantes do tipo Raios X, capacitado para radiografia e fluoroscopia, composto por arco C montado sobre rodízios, gerador de Raios X, tubo de Raios X, unidade de comando, intensificador de imagem e sistema de TV com suporte móvel, com subtração digital de imagens. As imagens obtidas são exibidas em um monitor em tempo real, portanto, é um aparelho muito versátil e amplamente

utilizado em cirurgias ortopédicas, intervenções vasculares, neurológicas, gastrintestinais, urológicas, dentre outras, especialmente para guiar na instalação de próteses, cateteres, e implantes em geral. A principal vantagem em relação ao uso de um aparelho de Raios X portátil é justamente a possibilidade de visualização imediata da imagem, não havendo necessidade de aguardar o processamento. As principais desvantagens seriam: o seu alto custo; o seu tamanho relativamente maior que faz com que ocupe um espaço considerável na sala de cirurgia, às vezes até necessitando de adaptações nas salas e mesas cirúrgicas para se conseguir as incidências necessárias; e, ainda, o emprego de doses maiores de radiação, dependendo do tempo de exposição utilizado.

### CONCLUSÃO

A radiografia transoperatória do implante coclear é uma ferramenta fundamental, pois permite ao cirurgião avaliar não só a posição, mas também a integridade dos eletrodos, possibilitando, inclusive, se necessário, uma intervenção imediata. A utilização de aparelhos portáteis revelou-se um método rápido, prático e de baixo custo, acessível à grande maioria dos centros hospitalares.

### REFERÊNCIAS BIBLIOGRÁFICAS

1. Bontrager KL, Lampignano JP. Tratado de posicionamento radiográfico e anatomia associada. 6ª ed. Rio de Janeiro: Elsevier; 2005.
2. Álvares LC, Freitas JAS, Capelozza ALA. Glossário de termos técnicos de radiologia odontológica e radiobiologia. 2ª ed. Bauru: Edusc; 2000.
3. Freitas A, Rosa JE, Souza IF. Radiologia odontológica. 4ª ed. São Paulo: Artes Médicas; 1998.
4. Möller BT, Reif E. Atlas de Anatomia Radiológica. 2ª ed. Porto Alegre: Artmed; 2001.
5. Schünke M, Schulte E, Schumacher U. Prometheus, atlas de anatomia: cabeça e neuroanatomia. Rio de Janeiro: Guanabara Koogan; 2007.
6. Möller TB, Reif E. Pocket atlas of radiographic positioning. New York: Georg Thieme Verlag; 1997.
7. Bontrager KL. Atlas de bolso: técnica radiológica e base anatômica. 3ª ed. Rio de Janeiro: Guanabara Koogan; 2000.