

Cochlear implant in type 2 neurofibromatosis: an option for better hearing rehabilitation

Implante coclear em neurofibromatose tipo 2: uma opção para melhor reabilitação auditiva

Oswaldo Laércio M. Cruz¹, Eduardo A. S. Vellutini²

Keywords: cochlear implantation, hearing loss, sensorineural, neurofibromatosis 2.

Palavras-chave: implante coclear, neurofibromatose 2, perda auditiva neurossensorial.

INTRODUÇÃO

A neurofibromatose tipo 2 (NF2) é uma doença autossômica dominante com frequência de 0,5/100.000 habitantes, manifestando-se principalmente por meio de schwannomas vestibulares bilaterais e perda auditiva profunda bilateral.

Os implantes de tronco cerebral (ITC) têm sido o principal método de reabilitação auditiva nestes pacientes¹. Apesar de significar um enorme avanço no tratamento desses pacientes, o ITC apresenta resultados qualitativos mais limitados na reabilitação auditiva quando comparado ao implante coclear (IC)². A perda do processamento do estímulo elétrico, quando oriundo na cóclea, realizado pelas células do gânglio espiral e nervo coclear, e o posicionamento mais difícil dos eletrodos no quarto ventrículo são algumas das explicações para o desempenho auditivo menor com este tipo de implante³.

Nessas últimas décadas, observou-se um refinamento nos resultados das cirurgias dos schwannomas vestibulares. Mesmo nos casos de neurofibromatose, a possibilidade de preservação anatômica do nervo coclear é possível, tornando viável a utilização do IC com a perspectiva de uma reabilitação auditiva melhor^{2,4,5}.

Nesse trabalho, apresentamos os resultados obtidos em um paciente portador de neurofibromatose no qual foi realizado, simultaneamente, a ressecção cirúrgica da neoplasia e IC. Baseando-se na pesquisa de literatura, trata-se do primeiro caso documentado deste tipo de procedimento no Brasil.

APRESENTAÇÃO DO CASO

HC, 23 anos, masculino, branco, estudante, portador de neurofibromatose tipo 2. Inicialmente, desenvolveu perda auditiva importante à direita, associada ao crescimento do tumor neste lado. Foi submetido à ressecção cirúrgica deste tumor em 2005, evoluindo com perda auditiva total. Em 2008, começou a notar diminuição acentuada da audição à esquerda, evoluindo com perda profunda deste lado devido ao crescimento mais acentuado do tumor homolateral (Figura 1, detalhe inferior esquerdo). O estudo por imagem demonstrava também a presença de meningioma, localizado posteriormente ao canal auditivo interno (Figura 1).

Foi indicado tratamento cirúrgico e a realização simultânea de ITC. O paciente não aceitou a colocação do ITC ficando acordado então que, se houvesse a preservação do nervo coclear, seria realizado o IC.

A cirurgia via translabiríntica transcorreu sem intercorrências, com ressecção do meningioma e do schwannoma vestibular, preservação anatômica do nervo facial e coclear e colocação do IC. A telemetria neural intraoperatória confirmou respostas consistentes de todos os eletrodos.

Houve manutenção da função do nervo facial. O controle por imagem demonstrou remoção

adequada dos tumores. Após 6 meses de uso do IC, o limiar tonal em campo foi em torno de 30 dB, discriminação de monossilábicos de 56% e discriminação de frases de 100% em open set (Figura 1, detalhe inferior direito).

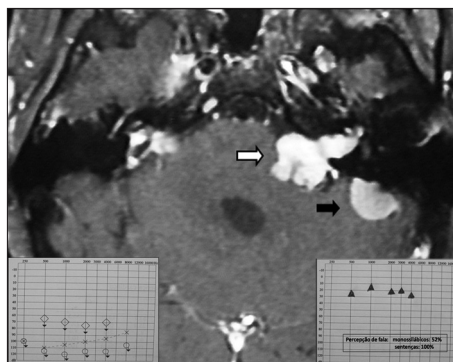


Figura 1. Ressonância magnética (T1 com contraste) revelando schwannoma vestibular à esquerda (seta branca), associado à meningioma da face medial do osso petroso esquerdo (seta preta). Nota-se também resíduos de manipulação na região do ângulo ponto-cerebelar direito. No detalhe inferior esquerdo, audiometria pré-operatória. No detalhe inferior à direita, avaliação audiológica após 6ms de implante coclear.

DISCUSSÃO

O tratamento de pacientes portadores de NF2 continua sendo uma tarefa difícil. Felizmente, atualmente, resultados bastante satisfatórios têm sido obtidos em relação ao tratamento dessa doença, elevando a preocupação com a qualidade de vida desses pacientes. Como a perda auditiva profunda bilateral é uma ocorrência quase que universal na NF2, a utilização de recursos que reabilitem a audição deve ser sempre considerada no seu tratamento. O ITC tem sido o principal recurso empregado há anos com resultados interessantes, porém limitados, em relação à discriminação de linguagem^{1,2,4,5}. Os relatos de utilização do IC em pacientes com NF2 têm demonstrado não só a superioridade em relação ao ITC no incremento das habilidades auditivas, mas também a sua sustentabilidade a longo prazo^{2,5}. Desta forma, a utilização do IC se torna uma estratégia a ser considerada nessas circunstâncias. A condição imprescindível para que este recurso possa ser executado é preservação anatômica e grau funcional adequado do nervo coclear. Do ponto de vista cirúrgico, a preservação anatômica pode ser alcançada com técnicas microcirúrgicas rigorosas e, preferencialmente, manuseando tumores menos volumosos. Este fato deve ser considerado na formulação de estratégias de tratamento da neurofibromatose, e indicações cirúrgicas para tumores menos desenvolvidos, com envolvimento auditivo não profundo, podem ser

consideradas se a preservação do nervo coclear for importante, especialmente quando não há possibilidade de reabilitação auditiva contralateral. A determinação da viabilidade funcional do nervo coclear é mais complexa. Os testes de estimulação elétrica do promontório ainda são empregados, porém com reserva devido à sua grande subjetividade². A possibilidade de realização dos potenciais auditivos evocados eletricamente nos parece a mais adequada, porém este teste ainda não está disponível de modo rotineiro⁶.

Finalmente, devemos considerar que o IC é mais seguro que o ITC em relação aos eventuais efeitos colaterais da estimulação elétrica, mais econômico e mais prático em relação à manutenção da sua programação e de seus componentes eletrônicos, possibilitando o seu emprego em pacientes com domicílio mais distante dos centros terciários de assistência ou habitantes para o atendimento de alta complexidade.

No caso apresentado, em um paciente jovem com perda auditiva bilateral tendo sido já operado previamente sem reabilitação auditiva, a utilização do implante coclear imediatamente após a ressecção do segundo schwannoma vestibular proporcionou um excelente resultado auditivo, com melhora significativa da sua qualidade de vida.

COMENTÁRIOS FINAIS

A realização do IC é uma estratégia a ser considerada no planejamento cirúrgico dos pacientes com schwannoma bilateral portadores de NF2. Isto se justifica devido aos melhores resultados auditivos que esta técnica proporciona em relação ao ITC, além de maior segurança e comodidade na sua manutenção e programação.

REFERÊNCIAS BIBLIOGRÁFICAS

1. House WF, Hittsberger WE. Twenty-year report of the first auditory brain stem nucleus implant. *Ann Otol Rhinol Laryngol.* 2001;110(2):103-4.
2. Vincenti V, Pasanisi E, Guida M, Di Trapani G, Sanna M. Hearing rehabilitation in neurofibromatosis type 2 patients: cochlear versus auditory brainstem implantation. *Audiol Neurotol.* 2008;13(4):273-80.
3. Colletti V. Auditory outcomes in tumor vs. non-tumor patients fitted with auditory brainstem implants. *Adv Otorhinolaryngol.* 2006;64:167-85.
4. Lustig LR, Yeagle J, Driscoll CL, Blevins N, Francis H, Niparko JK. Cochlear implantation in patients with neurofibromatosis type 2 and bilateral vestibular schwannoma. *Otol Neurotol.* 2006;27(4):512-8.
5. Neff BA, Wiet RM, Lasak JM, Cohen NL, Pillsbury HC, Ramsden RT, et al. Cochlear implantation in the neurofibromatosis type 2 patient: long-term follow-up. *Laryngoscope.* 2007;117(6):1069-72.
6. Gräbel S, Hirschfelder A, Scheiber C, Olze H. Evaluation of a novel, noninvasive, objective test of auditory nerve function in cochlear implant candidates. *Otol Neurotol.* 2009;30(6):716-24.

¹ Livre-Docente, Professor Afiliado - Departamento de Otorrinolaringologia - UNIFESP.

² Doutor em Neurocirurgia - FMUSP, Neurocirurgião - DFV.

Este artigo foi submetido no SGP (Sistema de Gestão de Publicações) da BJORL em 06 de março de 2010. cod. 6955

Artigo aceito em 14 de abril de 2010.