

# Spindle cell lipoma of the anterior triangle of the neck: a rare entity

*Lipoma de célula fusiforme do triângulo anterior do pescoço: uma entidade rara*

Smita Upadhyay<sup>1</sup>, Arpit Sharma<sup>2</sup>, Shashikant Mhashal<sup>3</sup>, Jyoti P Dabholkar<sup>4</sup>

**Keywords:** immunohistochemistry, lipoma, neck.

**Palavras-chave:** imunoistoquímica, lipoma, pescoço.

## INTRODUÇÃO

Lipomas solitários representam o tipo mais comum de tumor de partes moles. O termo lipoma inclui uma gama de subtipos. O lipoma de células fusiformes (LCF) representa uma entidade distinta, contabilizando aproximadamente 1,5% de todos os lipomas<sup>1</sup>. O diagnóstico de LCF é histológico, e deve-se fazer um estudo cuidadoso para diferenciá-lo do lipossarcoma.

## RELATO DE CASO

Um homem de 48 anos relatou passado de edema na região cervical esquerda desde os dois anos, que progressivamente aumentou com o passar do tempo. Foi localizada massa firme e móvel de 4x4 cm no triângulo anterior do pescoço. O exame otorrinolaringológico estava normal.

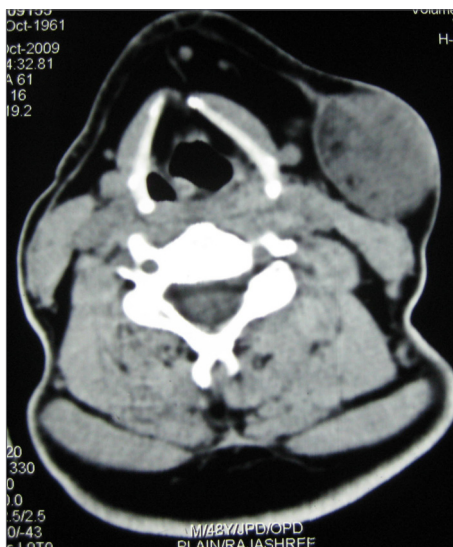
A citologia do aspirado por agulha fina mostrou células fusiformes soltas em meio a uma matriz mixóide, sugestiva de lesão em partes moles. Sob a tomografia computadorizada, foi localizada massa de densidade mole de 3,2x4,2 cm próxima ao lobo superficial da parótida esquerda, com pequenas hipodensidades de atenuação de gordura na periferia. A lesão se estendeu anteriormente para o músculo esternocleidomastóideo, deslocando o platisma. O uso de contraste destacou heterogeneidade.

O paciente foi submetido à excisão cirúrgica da massa. A massa estava no subcutâneo, era bem definida e encapsulada, e foi excisada completamente. O exame histopatológico do tumor mostrou que o mesmo era predominantemente composto de células fusiformes que eram uniformes, com núcleo alongado e nucléolo imperceptível. As células estavam organizadas em curtos feixes paralelos. O fundo era composto de matriz mucóide misturada a feixes de fibras colagenosas longas. Também foram vistos adipócitos maduros. Sob imunohistoquímica, o antígeno CD 34 estava positivo e o foi feito o diagnóstico de lipoma de células fusiformes.

Com um ano de pós-operatório não há sinais de recidiva.

## DISCUSSÃO

Enzinger e Harvey fizeram o primeiro



**Figura 1.** TC (axial) - TC mostrando massa mole de 3,2x4,2 cm com discretas densidades de atenuação de gordura, a lesão é vista deslocando o platisma.

relato de LCF em 1975<sup>2</sup>. A doença afetava predominantemente homens idosos. As regiões mais comuns foram a cervical posterior, ombros e costas; entretanto, em nosso caso a área afetada foi o triângulo cervical anterior.

A aparência radiológica não é patognomônica. A variação no coeficiente de células fusiformes e gordura causa o amplo espectro de características de imagens. A ressonância magnética ponderada em T1 mostrou lesão isointensa no tecido adiposo subcutâneo. A ressonância ponderada em T2 com supressão de gordura revelou um componente lipomatoso hipointenso e um componente hiperintenso de células fusiformes que se destacaram sob o contraste<sup>3</sup>.

Histologicamente, o LCF consiste de uma mistura de células fusiformes insípidas e adipócitos maduros. A matriz é composta de variadas quantidades de material mucóide e colágeno. As células fusiformes possuem pouco citoplasma, núcleos alongados e estão organizadas em arranjos paralelos curtos. As células fusiformes são CD34+ve e S100-ve<sup>4</sup>.

O lipoma pleomórfico, considerado uma variante altamente pleomórfica, foi primeiro descrito por Shmookler e Enzinger, uma vez que ambos têm citogenética semelhante e são

considerados uma única entidade<sup>5</sup>.

É importante diferenciar o LCF do lipossarcoma. Esses últimos são caracterizados por terem maior quantidade de células fusiformes, presença de pleomorfismo nuclear e amplificação MDM-2<sup>1</sup>. O estroma mixóide pode, algumas vezes, ser visto no LCF, quando mimetiza lipossarcomas mixóides. Entretanto, a localização superficial e o fato da lesão ser circunscrita ajudam a diferenciar o LCF do último. Também, o padrão vascular, o pleomorfismo e a atividade mitótica devem ser avaliados<sup>6</sup>. Os outros diagnósticos diferenciais incluem dermatofibrosarcoma protuberante, tumor fibroso solitário do tipo mamário e o miofibroblastoma.

O tratamento envolve a excisão cirúrgica e as recidivas são extremamente raras, mesmo em casos de excisão incompleta.

## CONCLUSÃO

O lipoma de células fusiformes é uma variante extremamente rara do lipoma comum. A lesão é benigna e uma cuidadosa investigação é necessária para se evitar erro diagnóstico com sua variante maligna. O tratamento é baseado em excisão cirúrgica e praticamente não há recidivas.

## REFERÊNCIAS BIBLIOGRÁFICAS

1. Fletcher CDM, Bates M. Spindle cell lipoma: a clinicopathological study with some original observations. *Histopathology*.1987;11:803-17.
2. Enzinger FM, Harvey DA. Spindle cell lipoma. *Cancer*.1975;36:1852-9.
3. Laura WB, Krans MJ, Peters JJ. Imaging characteristics of spindle cell lipoma. *AJR*.2003;181:1251-4.
4. Immunoreactivity for the human haematopoietic progenitor cell antigen (CD 34) in lipomatous tumors. *Am J Surg Pathol*.1997;21:195-200.
5. Shmookler BM, Enzinger FM. Pleomorphic lipoma: a benign tumor simulating liposarcoma. A clinicopathological analysis of 48 cases. *Cancer*.1981;47:126-33.
6. French CA, Mentzel T, Kutzner H, Fletcher CDM: intradermal spindle cell / pleomorphic lipoma. A distinct subset. *Am J Dermatopathol*.2000;22:496-502.

<sup>1</sup> M.S., Residente Sênior.

<sup>2</sup> M.S., Professor.

<sup>3</sup> M.S., Professor.

<sup>4</sup> M.S., Professor e chefe.

Endereço para correspondência: Smita Upadhyay - Department of Ent., First Floor Opd Building, Seth G.S Medical College & K.E.M Hospital Parel Mumbai -12 Maharashtra India.

Este artigo foi submetido no SGP (Sistema de Gestão de Publicações) da BJORL em 19 de abril de 2010. cod. 7012

Artigo aceito em 31 de maio de 2010.