

## Hydroxyapatite granules used in the obliteration of mastoid cavities in rats

*Utilização de hidroxiapatita de cálcio no preenchimento de defeitos ósseos criados em mastoides de ratos*

Rogério Hamerschmidt<sup>1</sup>, Rafael Francisco dos Santos<sup>2</sup>, João Cândido Araújo<sup>3</sup>, Henrique Jorge Stahlke Jr<sup>4</sup>, Miguel Angelo Agulham<sup>5</sup>, Ana Tereza Ramos Moreira<sup>6</sup>, Marcos Mocellin<sup>7</sup>

### Keywords:

hydroxyapatites,  
mastoid,  
bone regeneration.

### Abstract

**P**rospective Experimental study in which we created a bony defect in the mastoids of rats and filled it up with hydroxyapatite to evaluate bone regeneration, to solve the problems of open cavities after mastoidectomies that frequently present with otorrhea, infection, granulation tissue and hearing loss. **Objective:** The aim was to evaluate bone regeneration in defects created in the mastoids of rats, using hydroxyapatite, to see how much of the cavity we could reduce. **Material and methods:** Twelve rats Wistar-Furth were used. A 0.5 x 0.5 cm bone defect was created in both temporal bones of the rats, and filled with 15 micrograms of hydroxyapatite. The left side was used as control. The animals were slaughtered 40 days afterwards and histology analyses were carried out. **Results:** In the hydroxyapatite group, the new bone growth involved an area of 68.53% of the total; and in the control group it was only of 15.97%. **Discussion and Conclusion:** It was observed a very good hydroxyapatite integration to the temporal bone in this experimental model. The microscopic results were superior with the use of hydroxyapatite when compared to the control group. It is a safe method and easy to apply to solve the problems of open cavities with chronic discharge and difficult to clean.

### Palavras-chave:

hidroxiapatitas,  
processo mastoide,  
regeneração óssea.

### Resumo

**E**studo experimental prospectivo utilizando ratos que foram submetidos à realização de defeito ósseo em mastoide para avaliar o grau de regeneração óssea após preenchimento com hidroxiapatita de cálcio sintética, para resolver o problema das cavidades abertas pós-mastoidectomia que frequentemente se apresentam com secreção, tecido de granulação, otorreia e perda de audição. **Objetivo:** Avaliar a regeneração óssea em defeitos criados em mastoides de ratos, utilizando hidroxiapatita cáustica, avaliando quanto a cavidade mastoidea criada pode ser diminuída, por meio de microscopia óptica. **Material e Método:** Foram utilizados 12 ratos Wistar. Foi criado um defeito ósseo de 0,5cm x 0,5cm no osso temporal de todos os animais bilateralmente com broca. Padronizou-se à direita o preenchimento do defeito com 15 microgramas de hidroxiapatita, e à esquerda o não preenchimento como controle. A eutanásia foi realizada no 40º pós-operatório e procedeu-se à análise histológica. **Resultados:** No grupo hidroxiapatita, a neoformação óssea fez uma área correspondente a 68,53%, no grupo controle 15,97% ( $p=0,0022$ ). **Conclusão:** Observou-se a integração satisfatória da hidroxiapatita nesse modelo experimental. Pode ser um método de fácil aplicação para resolver o problema das cavidades abertas.

<sup>1</sup> Mestre, professor da UFPR.

<sup>2</sup> Especialista, Médico do Serviço de Otorrinolaringologia do Hospital de Clínicas da Universidade Federal do Paraná.

<sup>3</sup> Doutor, Professor do Departamento de Cirurgia do Hospital de Clínicas da Universidade Federal do Paraná.

<sup>4</sup> Doutor, Professor do Departamento de Cirurgia do Hospital de Clínicas da Universidade Federal do Paraná.

<sup>5</sup> Doutor, Professor do Departamento de Cirurgia do Hospital de Clínicas da Universidade Federal do Paraná.

<sup>6</sup> Doutora, Chefe do Departamento de Oftalmo-Otorrinolaringologia do Hospital de Clínicas da Universidade Federal do Paraná.

<sup>7</sup> Doutor, Professor Titular do Serviço de Otorrinolaringologia do Hospital de Clínicas da Universidade Federal do Paraná.

Hospital de Clínicas - Universidade Federal do Paraná - Departamento de Oftalmo-Otorrinolaringologia e Departamento de Cirurgia.

Endereço para correspondência: Rogério Hamerschmidt - Rua Padre Anchieta 332 ap. 12 Bairro Mercês Curitiba PR Brasil 80410-030.

Este artigo foi submetido no SGP (Sistema de Gestão de Publicações) da BJORL em 23 de junho de 2010. cod. 7177

Artigo aceito em 06 de setembro de 2010.

---

## INTRODUÇÃO

---

Diversos biomateriais estão sendo testados por apresentar habilidade de regeneração óssea tais como a hidroxiapatita de cálcio e o fosfato tricálcico<sup>1</sup>. Todos esses substituintes porosos sintéticos compartilham vantagens em relação aos auto e aloenxertos, incluindo sua fácil esterilização e armazenamento, além de sua ilimitada disponibilidade. Já as suas desvantagens incluem delicado manuseio, graus variáveis de reabsorção, pobre performance em defeitos diafisários, além de potenciais efeitos adversos no remodelamento ósseo<sup>2</sup>. Em relação aos enxertos ósseos autólogos, as desvantagens incluem quantidade limitada, reabsorção indevida e alta morbidade no sítio doado, por isso há evidências de um constante implemento à pesquisa de enxertos ósseos<sup>3</sup>.

Hidroxiapatita de cálcio sintética,  $[\text{CaIO}(\text{PO}_4)(\text{OH})]$ , (HCS), consiste em um material inorgânico comumente usado em falhas ósseas e constituinte da fase mineral dos tecidos calcificados. O seu equivalente sintético possui propriedades de biocompatibilidade e de osteocondução que o coloca entre os mais importantes substitutos ósseos da atualidade. Pode ser utilizada em defeitos ósseos sem carga ou em falhas nas quais cargas, estresses torcionais ou cisalhamentos são neutralizados por implantes rígidos, como placas e parafusos.

A regeneração óssea promovida pela HCS tem sido estudada em diversos modelos animais e humanos. Sua primeira implantação em modelos animais foi em defeitos de tibia proximal canina. Observou-se rápida incorporação do enxerto após seu implante, ausência de efeitos adversos, promovendo uma alta regeneração óssea<sup>4</sup>.

A osteocondução é o processo observado quando uma estrutura porosa é implantada no osso ou em suas proximidades. Tecidos fibrovasculares, capilares e células osteoprogenitoras migram para a estrutura porosa e iniciam a nova formação óssea. O sucesso de tais enxertos minerais fundamenta-se em sua reabsorção por osteoclastos que contribui para uma neoformação óssea. O enxerto ósseo não descalcificado é gradativamente e lentamente absorvido por osteoclastos, que abrem lacunas no osso calcificado, propiciando crescimento vascular e influxo de células inflamatórias, o que explica a manutenção da força mecânica desse tecido<sup>5</sup>.

Além disso, o colágeno presente nesses substitutos ósseos forma o substrato para mineralização e promove a osteoindução. As propriedades de adsorver moléculas também são evidenciadas, promovendo um excelente suporte para ação prolongada de drogas anticancerígenas em processos tumorais, como os osteossarcomas<sup>6</sup>.

Há contraindicação para esse tipo de material em fraturas intra-articulares, em que se utilizam enxertos autólogos pela sua capacidade de maior adesividade. Porém, já foi utilizado com sucesso em defeito osteocondral em cêndilos femorais de coelhos<sup>7</sup>.

Partindo de todos esses princípios, foi iniciada a tentativa de uso no osso temporal, que por ter áreas com mucosa respiratória, apresenta um comportamento distinto de outros ossos. A principal atenção foi voltada para a porção mastoidea do osso temporal, por ser ela a grande envolvida em otites crônicas, principalmente o colesteatoma.

O colesteatoma pode ser definido como presença de pele na cavidade da orelha média e mastoide, locais onde comumente só há mucosa respiratória, portanto, não preparados do ponto de vista de ventilação para conter epitélio queratinizado<sup>8</sup>.

Tem a característica de apresentar uma matriz externa formada por epitélio escamoso estratificado queratinizado sobre uma matriz de tecido fibronectivo, essa descama em lamelas de dentro do espaço por ela delimitado, preenchendo e promovendo distensão local e erosão óssea.

O colesteatoma é tradicionalmente classificado em congênito e adquirido, que pode ser primário ou secundário.

Clinicamente, o colesteatoma congênito cresce insidiosamente, manifestando-se como perda auditiva condutiva progressiva. Já os adquiridos apresentam-se com otorreia crônica fétida ao exame físico e observa-se migração epitelial para orelha média, retração atical no primário ou perfuração timpânica no secundário, sendo que a patogênese do colesteatoma adquirido está diretamente relacionado a afecções de orelha média. O tratamento dessa afecção é eminentemente cirúrgico, sendo que os objetivos básicos são: erradicação da doença, restabelecimento de orelha média seca e segura e preservação de audição. A cirurgia é a timpanomastoidectomia, a qual cria uma cavidade muitas vezes de grandes proporções que não tem ventilação adequada pelo meato auditivo externo, o que causa alguns problemas como perda de audição, otorreia e impossibilidade de molhar a orelha. Essa cavidade sofre um processo de epitelização nos meses subsequentes à cirurgia, ocorrendo a formação de pele por cima do osso de toda a cavidade, sendo que quanto maior o tamanho da cavidade, maior deve ser a meatoplastia, pois se a superfície de pele está aumentada, também deve estar aumentada a ventilação dessa pele, para que não haja formação de tecido de granulação, secreção e conseqüente otorreia. Por isso, tem-se tentado duas soluções, uma que seria o aumento da ventilação, com meatos cada vez maiores, inestéticos, ou a diminuição da superfície, ou seja, do tamanho da cavidade, para que haja menos tecido epitelial formado forrando a cavidade<sup>9</sup>.

---

## OBJETIVOS

---

Os objetivos do presente estudo consistem em:

1. avaliar o grau de regeneração óssea em defeito criado na mastoide de ratos utilizando hidroxiapatita de

cálcio sintética, determinando qual porcentagem da cavidade mastoidea pode ser diminuída, por meio de análise histológica com microscopia óptica;

2. analisar se ocorre indução de neoformação óssea pela hidroxiapatita de cálcio sintética.

## MATERIAL E MÉTODO

Na realização deste estudo foram respeitadas as normas do Colégio Brasileiro de Experimentação Animal (COBEA). O projeto de pesquisa foi aprovado pelo Comitê de Ética em Pesquisa Animal do Setor de Ciências da Saúde da instituição sob o registro AN.016.007.08.11, em 10 de dezembro de 2008.

### Animais utilizados

Foram utilizados 12 ratos da linhagem Wistar-Furth, adultos, pesando entre 180-220 gramas. Estes foram mantidos em ambiente adequado, com temperatura e luminosidade naturais e alimentados com ração e água *ad libitum*.

### Anestesia dos animais

Os animais foram anestesiados por via intramuscular, sendo utilizado Ketamina 40 mg/kg, Diazepam 2 mg/kg e Butorfanol 2 mg/kg, sendo repetidas as doses durante o procedimento conforme a necessidade, sendo então realizado o acesso retroauricular (Figura 1) e exposição do conduto auditivo e da mastoide (Figura 2).

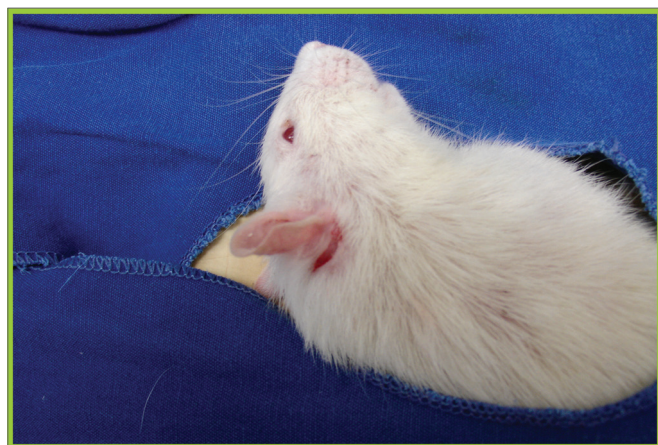


Figura 1. Incisão retroauricular em rato utilizado no experimento.

### Criação do defeito ósseo

Um defeito ósseo de 0,5cm x 0,5cm na mastoide foi realizado em todos os animais com broca esférica de baixa rotação nº 7,5 Sorensen®. (Figura 3) Padronizou-se à direita o preenchimento do defeito ósseo com 15 microgramas de HCS, Genius Gen-phos® em forma de grânulos, que permite a ventilação e troca gasosa, registro na Anvisa 10345500004, e à esquerda o não preenchimento serviu como controle.

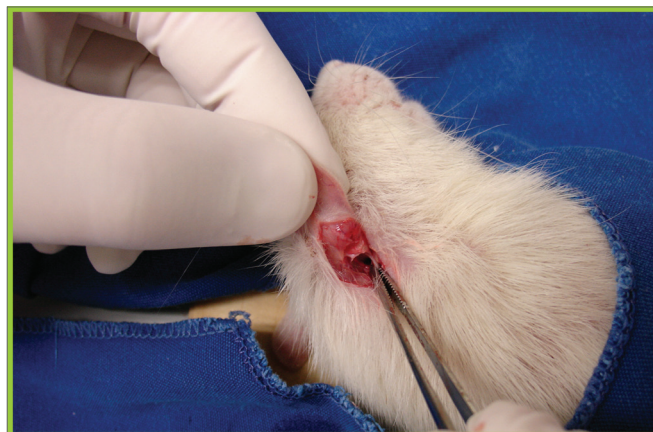

Figura 2. Exposição de conduto auditivo externo e da mastoide.

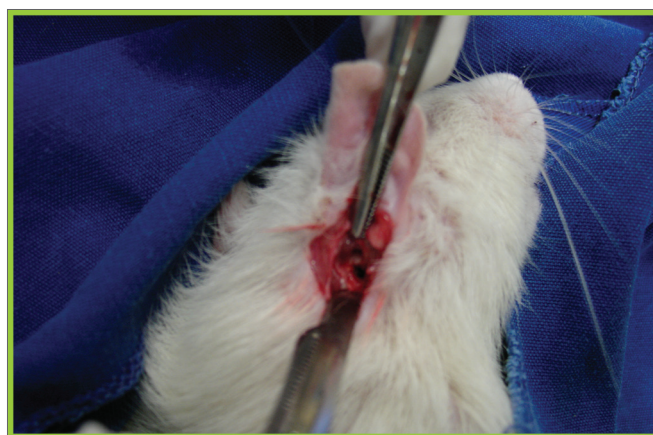


Figura 3. Criação do defeito ósseo em mastoide que será preenchido com hidroxiapatita.

Realizou-se a antibioticoprofilaxia no ato operatório com uma dose de cefazolina 0,01 ml/kg. Tais animais permaneceram em gaiolas unitárias, com luminosidade controlada e dieta *ad libitum*. Foi feita analgesia pós-operatória com ketoprofeno 2mg/kg subcutâneo de 12/12 horas por 7 dias.

### Eutanásia

A eutanásia foi realizada no 40º dia de pós-operatório, por administração de barbitúricos em dose letal, conforme previsto pela resolução 876 de 15 de fevereiro de 2008 pelo Conselho Federal de Medicina Veterinária (CFMV), pois no momento da eutanásia os animais apresentavam peso maior, em torno de 500g, e portanto o deslocamento cervical já não é mais o método de escolha para eutanásia em animais com esse peso.

### Análise histológica e morfometria de área

Foi feita então a análise microscópica, sendo que as lâminas fixadas foram coradas com hematoxilina-eosina (HE) e avaliadas por uma análise objetiva por meio da

morfometria de área (Figura 4), sendo levadas em consideração a neoformação óssea e a porosidade da área total, ou seja, a área que permaneceu sem obliteração pela HCS e pela neoformação óssea (Figura 5). A morfometria de área é feita com o uso de um *software* pro-Image Plus v. 4,5 para Windows®, acoplado a uma câmera de vídeo de marca Sony e microscópio Olympus BX 50, calibrado em aumento para uma objetiva de 10 vezes, utilizando o aplicativo de morfometria de área pela da diferença de coloração entre o tecido ósseo e o tecido conjuntivo. Por meio dessa diferença de coloração, o programa denominado morfometria de área calcula o quanto da área total foi preenchida pela hidroxiapatita, e os valores são tratados estatisticamente em comparação com o grupo controle.

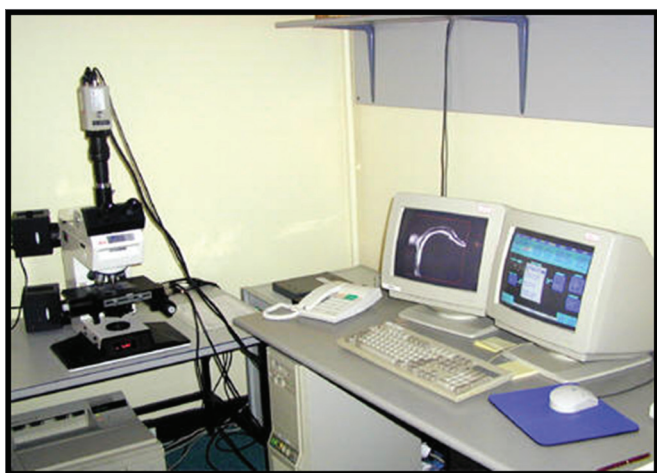

Figura 4. Equipamento utilizado para morfometria de área.

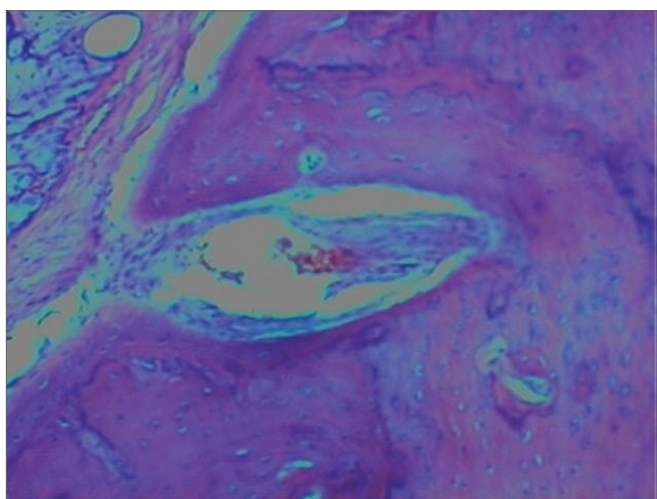


Figura 5. Análise histológica do grupo hidroxiapatita.

#### Teste estatístico utilizado

Na análise histológica (percentual de porosidade e percentual de neo osso formado) aplicou-se o teste binomial, com os valores dados pelo software. Fixou-se em

5% ( $p < 0,05$ ) o nível de rejeição da hipótese de nulidade (nível de significância), ou seja, a chance do resultado encontrado ser ao acaso.

## RESULTADOS

Em relação à análise clínica, todos os animais permaneceram hígidos e não apresentaram intercorrências em sua evolução em seu pós-operatório. Nenhum animal apresentou infecção nem foi a óbito durante o período de acompanhamento até a eutanásia no 40º dia. Também não houve nenhum caso de perfuração da dura-máter durante o procedimento cirúrgico, o que eliminaria aquele animal do estudo, visto que a cavidade ficaria com seus limites anatômicos alterados, e possivelmente ocorreria óbito do animal. Em relação à análise microscópica, avaliou-se a presença de processo inflamatório local, observando-se a presença de infiltrado monocítico em 31,44% dos ossos temporais enxertados com hidroxiapatita e 35,31% do grupo controle. A infiltração neutrofílica estava presente em ambos os grupos em proporções menores, o que caracteriza um processo inflamatório crônico local. Esse processo inflamatório ocorreu nos dois grupos, portanto, ressalta-se o fato de não ter sido maior no grupo hidroxiapatita, mostrando que o enxerto não aumenta o infiltrado neutrofílico, que já ocorre simplesmente pelo processo normal de cicatrização.

Não houve formação de granuloma de corpo estranho, devido à biocompatibilidade já comprovada da hidroxiapatita de cálcio, como também nenhum caso de extrusão.

Observou-se a presença de esquímulas ósseas em 5,26% dos ossos temporais enxertados com hidroxiapatita, e em 1,13% do grupo controle, correspondendo aos focos de neoformação óssea induzidos pela hidroxiapatita. Esses focos de neoformação óssea ainda podem com o tempo causar diminuição ainda maior do tamanho da cavidade, pois a atividade osteoblástica permanece por tempo indeterminado.

Quanto à morfometria de área, encontrou-se no grupo controle (sem enxertia) uma neoformação óssea em 15,97% e persistia a porosidade, ou seja, a área não ocluída pelo enxerto, em 84,02% de média, correspondendo, portanto, à maior parte da área do defeito ósseo criado.

Já no grupo hidroxiapatita a neoformação óssea fez uma área correspondente a 68,53% do total ( $p: 0,0022$ ), com persistência da porosidade em torno de 31,47% (Tabela 1), fazendo com que a redução do tamanho da cavidade mastoidea com o uso da hidroxiapatita seja estatisticamente significativa em comparação com o grupo controle, em que somente foi feita a abertura da mastoide.

## DISCUSSÃO

A hidroxiapatita de cálcio sintética é liberada para

**Tabela 1.** Análise da neoformação óssea na morfometria de área nos grupos controle e hidroxiapatita.

GRUPO NEOFORMAÇÃO ÓSSEA POROSIDADE
CONTROLE (N=12) 15,97% 84,02%
HIDROXIAPATITA (N=12) 68,53% 31,47%
SIGNIFICÂNCIA P=0,0022

FONTE: O Autor (2010)

uso em humanos pela *Food and Drug Administration* (FDA). Entretanto, já tem sido utilizada na prática médica diária em diversas situações<sup>10</sup>. Esta vem demonstrando extrema biocompatibilidade, produz neossificação, pouca fibrose com reação inflamatória moderada e não forma reação de corpo estranho<sup>11</sup>.

Em 1991, Takahashi descreveu o uso de HCS na obliteração de mastoides<sup>12</sup>. Os resultados descritos da utilização de hidroxiapatita associado a um retalho muscular em cavidades abertas são excelentes<sup>13</sup>. Tal autor relata que o uso da hidroxiapatita é seguro e útil para evitar os problemas das cavidades mastoideas e igualmente para prevenir a recorrência de colesteatoma. As cavidades abertas muito grandes necessitam de uma meatoplastia extensa muitas vezes inestética e frequentemente formam tecido de granulação e descamação, que deve ser limpo com muita frequência, para que não voltem a infectar e também para diminuir a chance de recidiva do colesteatoma. Os retalhos musculares isolados têm um índice de necrose e reabsorção muscular muito grande, o que faz com que a diminuição da cavidade não seja tão eficaz. O uso da hidroxiapatita isolada ou em associação com os retalhos pode minimizar este problema, já que a incorporação óssea da hidroxiapatita é muito boa. Outro detalhe importante diz respeito à porosidade da hidroxiapatita, item primordial, já que a mastoide é um osso poroso que necessita de ventilação. Portanto, a área óssea coberta pela hidroxiapatita não fica totalmente sem ventilação, o que diminui o risco de formação de colesteatoma por baixo do material usado para oclusão, seja músculo ou material sintético, no caso, a hidroxiapatita.

Portmann & Portmann<sup>14</sup> já descreveram a relação V/S, ou seja, relação volume/superfície, que mostra que quanto maior a superfície epitelizada da cavidade mastoidea, maior deve ser o volume de ar que entra na cavidade, por isso a necessidade da meatoplastia que permite uma ventilação da cavidade. Por outro lado, há possibilidade de se manter essa relação não só aumentando a quantidade de ar que entra, mas também diminuindo a área da superfície epitelizada, razão pela qual foi iniciada a tentativa do uso da hidroxiapatita.

A incorporação de enxertos ósseos apresenta 5 estágios: 1) inflamatório, promovendo uma resposta celular do hospedeiro; 2) revascularização do tecido; 3) osteocondu-

ção, na qual o enxerto tem a função de arcabouço para o crescimento de vasos e formação de osso; 4) osteoindução, as células mesenquimais do hospedeiro são induzidas por proteínas encontradas no enxerto a se transformarem em osteoblastos e 5) remodelação óssea com características de formação e reabsorção contínua de osso.

A recorrência do colesteatoma em cavidades fechadas pode ocorrer em cinco situações:

- 1- através do defeito atical,
- 2- via erosão da parede óssea,
- 3- por invaginação da pars tensa,
- 4- por invaginação entre um defeito atical e uma pars tensa normal,

5- por lamelas de colesteatoma deixadas na cavidade mastoidea, especialmente nos recessos do nervo facial e no seio timpânico. Por este motivo é que pacientes submetidos à timpanomastoidectomia cavidade fechada, ou seja, com preservação da parede posterior do conduto auditivo externo, devem ser controlados por tomografia computadorizada geralmente feita após um ano da cirurgia.

Black<sup>11</sup> et al. relatam o uso de um bloco semicircular de hidroxiapatita em região atical para diminuir a recorrência. Portanto, o uso pode ser feito também em cavidades fechadas, para diminuir a recorrência ou recidiva do colesteatoma, criando um reforço na pars flácida da membrana timpânica, o que diminuiria a possibilidade de retração e conseqüente nova formação do colesteatoma. Este passo cirúrgico já é feito de rotina com o uso de cartilagem da concha ou do tragus, porém ocorre reabsorção desta cartilagem com o passar do tempo, o que permite a recidiva da bolsa de retração.

Kveton et al. relataram o uso da hidroxiapatita em reconstruções de base de crânio incluindo acessos cirúrgicos por via translabiríntica, via fossa média e via suboccipital. Quinze de seus pacientes foram acompanhados por um período de dois anos sem complicações<sup>15</sup>. O objetivo nestes casos é justamente ocluir a cavidade criada pelo acesso cirúrgico, o que comumente é feito com gordura abdominal, que também tem um índice de reabsorção acentuado<sup>16-18</sup>.

Matic et al. relataram haver algumas contraindicações para o uso da hidroxiapatita.<sup>19</sup> A principal delas seria a dúvida se houve ou não a erradicação completa do colesteatoma, pois a oclusão da cavidade por qualquer enxerto autólogo ou não poderia criar uma barreira à ventilação e favorecer a recidiva do colesteatoma, principalmente se ficasse alguma matriz colesteatomatosa microscópica durante a cirurgia. Neste caso, como a hidroxiapatita é porosa, o risco é bem menor do que com um retalho muscular, que bloqueia completamente a ventilação da mucosa desta cavidade, e portanto aumenta a possibilidade de recidiva da doença.

Outros autores, como Hussain et al., confirmam essa hipótese e já consideram que como a hidroxiapatita

é porosa e permite a ventilação da mucosa que fica abaixo do enxerto. Mesmo que haja permanência de lamelas epidérmicas, não ocorreria a recidiva do colesteatoma, ressaltando as propriedades de trocas gasosas desse enxerto, sendo, portanto, favorável ao seu uso.<sup>20</sup>

Nos colesteatomas que se estendem para além dos limites do ático, atingindo o antro ou a região do ático anterior, ou quando associados a alterações importantes da mucosa residual, como tecido de granulação, granulomas de colesterol e hiperplasia, é preferível, segundo Cruz et al. a realização da mastoidectomia aberta com reconstrução do sistema condutor sonoro e redução da cavidade cirúrgica, quando necessário<sup>14</sup>. A diminuição da cavidade, com a oclusão da ponta da mastoide e ângulo sinodural com hidroxiapatita, reduz a necessidade de manutenção pós-operatória, com melhor resultado estético e técnico na meatoplastia. A remoção ou não da ponta da mastoide depende do tamanho final dessa cavidade, mas possivelmente só com o uso da hidroxiapatita, já ocorreria uma diminuição suficiente, tornando desnecessária a ablação cirúrgica da ponta da mastoide.

Entretanto, o preenchimento deve ser feito com grânulos de hidroxiapatita e não essa em forma de cimento, segundo Kveton, pois quando utilizada a última favorece a formação de infecção pós-operatória. O cimento de hidroxiapatita não possui a mesma característica técnica de permitir as trocas gasosas que a forma granulada permite.

No presente estudo, podemos verificar que a hidroxiapatita cáustica é um aloenxerto biocompatível, que promove uma adaptação adequada no osso temporal. Nós não observamos formação de granuloma de corpo estranho, congestão ou infiltração neutrofílica abundante. Observamos apenas uma infiltração monocítica moderada, que se caracteriza por ser uma reação inflamatória crônica moderada local, que também ocorre no grupo controle, sendo uma reação normal relacionada à cicatrização e fibrose locais, e não devido ao uso de um aloenxerto, no caso a hidroxiapatita. Não observamos nenhum caso de extrusão do enxerto, apesar de que existem relatos de extrusão quando usado para reconstrução de cadeia ossicular, o que é feito na forma de cimento, portanto, com menor biocompatibilidade e incorporação óssea. Estudos com maior tempo de evolução podem ser feitos para avaliar melhor essa possível complicação.

A análise microscópica procurou avaliar a morfometria de área da região onde se criou o defeito ósseo, observando-se uma neoformação óssea abundante em 68,53% dos defeitos criados em osso, demonstrando, portanto, que a diminuição do tamanho da cavidade mastoidea pode ser alcançada, conforme dados da literatura, com o enxerto de hidroxiapatita, estatisticamente significativo quando comparado com o grupo controle, abrindo um grande campo para a cirurgia otológica, especialmente a cirurgia da otite crônica. Desta forma, ocorreria uma di-

minuição da superfície epitelizada da cavidade, o que faz com que a formação de tecido de granulação e otorreia decorrentes da insuficiente ventilação sejam menores, portanto, havendo um resultado cirúrgico mais adequado e uma satisfação maior dos pacientes. Além disso, ocorre menor dissipação do som, portanto, maior estímulo vibrátil no neotímpano, havendo menor possibilidade de sequelas auditivas pela cirurgia. Obviamente, existem muitos fatores associados com o grau de perda de audição após a cirurgia, principalmente a lesão da cadeia ossicular causada pela erosão óssea induzida pelo colesteatoma, devido à liberação de substâncias osteolíticas na secreção formada quando da infecção das lamelas epidérmicas. Portanto, o preenchimento da cavidade mastoidea com sua consequente redução volumétrica não pode por si só garantir uma melhora auditiva, deve haver concomitantemente uma reconstrução da cadeia ossicular, com os próprios ossículos, como geralmente é feito, ou com o uso de próteses de titânio disponíveis no mercado, para os vários graus de erosão desta cadeia ossicular. Associando-se a reconstrução dos ossículos com a redução volumétrica da cavidade, o resultado auditivo tende a ser satisfatório, podendo inclusive ser restaurada uma audição normal em alguns casos. Com o teste estatístico aplicado, o teste binomial, que é um teste não paramétrico, utilizado quando há somente uma variável, comparando duas amostras, e com o nível de significância fixado em 0,05, o resultado encontrado foi um valor de p de 0,0022, portanto, a probabilidade de que o fato observado ocorra quando a hipótese nula é verdadeira é muito menor do que o nível de significância estabelecido, fazendo com que os resultados apresentados em termos de diminuição do tamanho da cavidade mastoidea com a hidroxiapatita sejam confiáveis e possam ser confirmados. O teste estatístico, pela lógica indutiva, confirmou a hipótese da pesquisa.

Estudos futuros estão sendo encaminhados para maior avaliação dessas possibilidades em seres humanos, já que na literatura o número de artigos científicos sobre o tema ainda é pequeno, e resultados estatisticamente significantes em seres humanos servirão para comprovar o sucesso do uso da hidroxiapatita com essa finalidade, já que, isoladamente, os retalhos musculares não se mostraram eficazes para resolver esse tipo de intercorrência pós-operatória, e até o momento não há nenhum outro material sintético com as mesmas propriedades que a hidroxiapatita que possa realizar tal função em cirurgia da otite crônica.

Além disto, o fato de a atividade osteoblástica ocorrer por período indeterminado pode ocorrer além da indução de neoformação óssea, também neoangiogênese, o que manteria possível o aumento da atividade osteoblástica com o passar do tempo, fazendo com que a cavidade se torne funcionante, com trocas gasosas e sem nenhuma seqüela anatômica devido à cirurgia. Isto poderá ser con-

firmado com estudos prospectivos mais longos, com o objetivo de analisar se a redução volumétrica da cavidade continua aumentando com o tempo, e também pela análise microscópica, se ocorre formação de neovasos.

Independentemente de todos esses fatores a longo prazo, como a neoformação óssea e principalmente a neoangiogênese, somente o fato de que em um pequeno período de tempo neste estudo, 40 dias, já houve uma importante redução volumétrica da cavidade mastoidea com uma excelente incorporação do aloenxerto, nos abrindo-nos uma grande possibilidade de evolução neste tipo de cirurgia no que diz respeito à morbidade no pós-operatório tanto imediato quanto tardio e também uma redução significativa das sequelas provocadas pela cirurgia, a saber otorreia crônica e hipoacusia, aumentando muito a satisfação dos pacientes não só pela cura da doença mas também pelos resultados funcionais. Obviamente que o uso em seres humanos deve ser analisado com muita cautela, já que esse estudo foi feito em animais saudáveis, sem doença, com mucosa normal e bem ventilada, e também porque existem poucos estudos confirmando o seu uso em seres humanos, mas abre uma grande possibilidade para o futuro.

### CONCLUSÕES

1. Observou-se a integração satisfatória da hidroxapatita porosa ao osso temporal nesse modelo experimental, ocorrendo importante diminuição do tamanho da cavidade mastoidea criada.

2. Ocorre indução de neoformação óssea com consequente redução percentual dessa cavidade. Estudos futuros podem confirmar o seu potencial uso em seres humanos, com mucosa doente e com pouca ventilação, abrindo uma grande possibilidade para resolver o problema das cavidades abertas, com otorreia crônica e hipoacusia.

### REFERÊNCIAS BIBLIOGRÁFICAS

1. Schuknecht HF. The pathology of ear. Cambridge: Harvard University, 1974.
2. Derlacki EL, Clemis JD. Congenital cholesteatoma of the middle ear and mastoid. *Ann Otol Rhinol Laryngol.* 1965;74:706-27.
3. Levenson MJ, Michaels L, Parisier SC. Congenital cholesteatomas in children and embryologic correlations. *Laryngoscope.* 1988;98:949-55.
4. Cruz OLMC, Costa SS. Mastoidectomy. In *Otologia Clínica e Cirúrgica* (Cruz e Costa editores). Revinter - Rio de Janeiro; 2000.p. 271-287.
5. Roden D, Honrubia VF, Wiet, R. Outcome of residual cholesteatoma and hearing in mastoid surgery. *J Otolaryngol.* 1996;25(3):178-81.
6. Stacke L. Stacks Operationsmethode Arch Ohrenheilkd. 1893;35:145.
7. Bondy G. Totalaufmeisselung mit Erkrankungen von Trommelfell und Gehörknöchelchen. *Monatsschr Phrenheilk.* 1910;44:15.
8. Harkness P, Brown P, Fowler S, Grant H, Ryan R, Topham J. Mastoidectomy audit: results of the Royal College of Surgeons of England comparative audit of ENT surgery. *Clin Otolaryngol.* 1995;20:89-94.
9. Briggs RJ, Luxford WM. Chronic ear surgery: a historical review. *Am J Otol.* 1994;15:558-67.
10. Chiroff RT, White EW, Weber JN, Roy DM. Tissue in growth of re-amineform implants. *J Biomed Mater Res Symp.* 1975;6:29-45
11. Black B. Mastoidectomy elimination. *Laryngoscope.* 1995;105(12 Pt 2 Suppl 76):1-12. Instructions for use: Leibinger BoneSource Hydroxyapatite cement. Distributed in Europe by Howmedica Leibinger GmbH & Co, KG. Botzinger StraBe 41, D-79111 Freiburg, Germany.
12. Takahashi S. Tympanoplasty with mastoid obliteration using hydroxyapatite granules for aural cholesteatoma: a clinical and experimental study. *Nippon Jibiinkoka Gakkai Kaiho.* 1991;94:833-42.
13. Grote JJ, Van Blitterswijk CA. Reconstruction of the posterior auditory canal with hydroxyapatite prosthesis. *Ann Otol Rhinol Laryngol.* 1986;123:6.
14. Portmann M, Portmann, D. Chirurgie exclusivement anti-infectieuse et anti-cholestéatomateuse. In: *Manuel Pratique de Chirurgie Otologique*, 1997. Masson, 3:93-120.
15. Kveton JF, Friedman CD, Costantino PD. Indications for hydroxyapatite cement reconstruction in lateral skull base surgery. *Am J Otol.* 1995;16:465-9.
16. Roth H, Muller W, Spiessl B. Treatment of extensive bone defects in jaws with hydroxyapatite granules. *Schweiz Monatsschr Zahnmed.* 1984;94:222-7.
17. Takahashi S, Nakano Y. A morphologic study on obliteration of the temporal dorsal bullae using hydroxyapatite granules. *Am J Otol.* 1996;17:197-9
18. Maniker A, Cantrell S, Vaicys C. Failure of hydroxyapatite cement to set in repair of cranial defect: case report. *Neurosurgery.* 1998;43:953-4
19. Matic D, Phillips JH. A contraindication for the use of hydroxyapatite cement in the pediatric population. *Plast Reconstr Surg.* 2002;110:1-5
20. Hussain A, Ram B, Hilmi OJ. Reconstruction of mastoid cavity with hydroxyapatite cement and postauricular flap. *Laryngoscope.* 2002;112:583-5.