

# Epithelial-myoepithelial carcinoma in the ventral surface of the tongue

## Carcinoma epitelial-mioepitelial em ventre de língua

Felipe Rodrigues de Matos<sup>1</sup>, João Luiz de Miranda<sup>2</sup>, Ana Teresinha Marques Mesquita<sup>3</sup>, Cássio Roberto Rocha Santos<sup>4</sup>, Roseana de Almeida Freitas<sup>5</sup>

**Keywords:** salivary glands, tongue, tongue neoplasms.

**Palavras-chave:** glândulas salivares, língua, neoplasias da língua.

### INTRODUÇÃO

Carcinoma epitelial-mioepitelial (CEM) é uma neoplasia epitelial de baixo grau de malignidade e que tem uma prevalência de 1% a 2% de todos os tumores primários em glândula salivar<sup>1</sup>. Possui maior incidência aos 60 anos. Cerca de 60% dos pacientes são mulheres. A glândula parótida é o sítio anatômico mais relatado; entretanto, outros sítios já foram observados a ocorrência como glândula submandibular, glândulas salivares menores, seio paranasal, traqueia, glândula lacrimal e cavidade nasal<sup>1,2,3</sup>. São raros os casos em língua<sup>1</sup>. Clinicamente, o inchaço localizado bem delimitado é o único sinal, associado ou não à dor<sup>1</sup>.

Os achados microscópicos revelam um crescimento sólido tubular que consiste normalmente em um grupo de células epiteliais internas com citoplasma eosinofílico e outro grupo de células mioepiteliais (CM) externas com citoplasma claro<sup>1,4,5</sup>.

### RELATO DE CASO

A paciente de 48 anos de idade, gênero feminino, leucoderma, procurou o serviço de estomatologia em setembro de 2002 queixando-se de um "caroço na língua". Durante a anamnese, relatou que há um mês sentiu um desconforto na região. Ao exame intraoral, foi observada uma mucosa com coloração normal, sem alterações perceptíveis à inspeção. Entre-

tanto, à palpação na mesma região, percebeu-se uma lesão nodular, endofítica e de consistência mole, medindo aproximadamente 1 cm. A hipótese diagnóstica foi de lipoma. Foi realizada uma biópsia excisional. Na microscopia, em coloração HE, o espécime exibiu um parênquima com estruturas ductiformes, composta por células internas com citoplasma eosinofílico e cúbico e a camada externa composta por células claras (Figura 1A). Na imuno-histoquímica, as células internas das estruturas ductiformes mostraram positividade para citoqueratina (CK) 7 (Figura 1B) e 8 (Figura 2C), sendo assim células epiteliais. As células externas foram reativas ao anticorpo actina músculo lisa (SMA) (Figura 2D), denotando o fenótipo de células mioepiteliais. O diagnóstico histopatológico foi de CEM. A paciente foi encaminhada ao Serviço de Oncologia, sendo que o médico resolveu não realizar uma nova intervenção cirúrgica e apenas preservar. Todavia, a paciente teve recidiva em agosto de 2006, quatro anos após a primeira cirurgia, e foi submetida apenas a uma nova intervenção cirúrgica com margem de segurança. Em três anos de acompanhamento não foi observado recidiva da lesão.

### DISCUSSÃO

O CEM é um tumor maligno raro de glândula salivar<sup>1,2,3</sup>. A paciente tem 48 anos, uma idade abaixo da média de ocorrência<sup>3</sup>. Clinicamente, pode ocorrer tanto em glândulas salivares maiores e menores<sup>2,3</sup>. O caso em discussão trata-se de um CEM em ventre de língua e são raros os casos nesse sítio<sup>1</sup>. O inchaço localizado é o único sinal clínico, que pode direcionar a hipótese de diagnóstico de uma lesão benigna<sup>3</sup> ou maligna<sup>1</sup>. Não há até o momento relatos com associação de fatores de risco como fumo, álcool e radiações no desenvolvimento de CEM<sup>1,3</sup>.

O diagnóstico do CEM é baseado na microscopia de luz e confirmado pela técnica imuno-histoquímica<sup>1,4,5</sup>. No caso em discussão, os achados microscópicos foram pertinentes aos descritos na literatura.

Para o tratamento, a maioria dos autores converge para a excisão cirúrgica com boa margem de segurança, preservação e, em alguns casos, radioterapia adjuvante quando

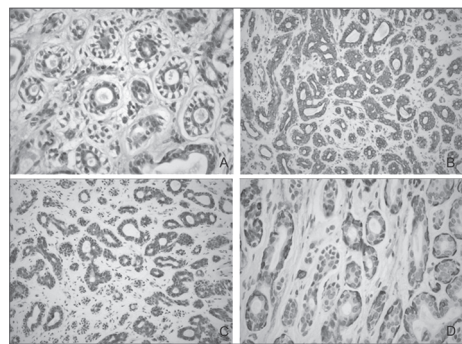
se tem dificuldade de delinear margem cirúrgica<sup>1,5,6</sup>. Em função da raridade da lesão, não se tem protocolo definido para casos recorrentes, sendo apenas realizada uma nova intervenção cirúrgica com preservação do paciente<sup>1,3</sup>. No caso apresentado, foi realizada uma biópsia excisional e a paciente, após quatro anos da realização da primeira intervenção cirúrgica, teve recidiva da lesão, sendo a segunda intervenção realizada com boa margem de segurança.

### CONSIDERAÇÕES FINAIS

Deve-se ter o conhecimento de casos, como o apresentado, para que profissionais não subestimem lesões em língua e inclua no diagnóstico diferencial a possibilidade de neoplasia para que a abordagem cirúrgica seja a mais adequada possível. Em casos recorrentes deve-se alertar o paciente que a lesão é rara e que se faz necessário longo acompanhamento.

### REFERÊNCIAS BIBLIOGRÁFICAS

1. Kumai Y, Ogata N, Yumoto E. Epithelial-myoepithelial carcinoma in the base of the tongue: a case report. *Am J Otolaryngol Head Neck Surg*. 2006;27: 58-60.
2. Chetty R. Intercalated duct hyperplasia: possible relationship to epithelial-myoepithelial carcinoma hybrid tumours of salivary gland. *Histopathology*. 2000;37:260-3.
3. Senis L, Sahuquillo E, Davó R, Hamad P, Flórida LM, Baquero M. Carcinoma epitelial-mioepitelial de glândulas salivares: comportamento, diagnóstico y tratamiento. *Med Oral*. 2002;7:391-5.
4. Grenko RT, Abendroth CS, Davis AT, Levin RJ, Dardick I. Hybrid tumors or salivary gland tumors sharing common differentiation pathways? Reexamining adenoid cystic and epithelial-myoepithelial carcinomas. *Oral Surg Oral Med Oral Pathol Oral Radiol Endod*. 1998;86:188-95.
5. Seethala RR, Barnes EL, Hunt JL. Epithelial-myoepithelial carcinoma. A review of the clinicopathologic spectrum and immunophenotypic characteristics in 61 tumors of the salivary glands and upper aerodigestive tract. *Am J Surg Pathol*. 2007;31:44-57.
6. Yamada H, Kawaguchi K, Yagi M, Morita Y, Mishima K, Uno K, et al. Epithelial-myoepithelial carcinoma of the submandibular gland with a high uptake of 18F-FDG: a case report and image diagnosis. *Oral Surg Oral Med Oral Pathol Oral Radiol Endod*. 2007;104:243-8.



**Figura 1.** Achados histopatológicos - (A) Parênquima com estruturas ductiformes, composta por células internas com citoplasma eosinofílico e cúbico e a camada externa composta por células claras - HE; (B) Imunopositividade para CK 7 - SABC; (C) Imunopositividade para CK 8 - SABC; (D) Imunopositividade para SMA - SABC.

<sup>1</sup> Cirurgião-dentista, Aluno de mestrado do Programa de Pós-graduação em Patologia Oral.

<sup>2</sup> Doutor em Patologia Oral, Professor da Universidade Federal dos Vales do Jequitinhonha e Mucuri.

<sup>3</sup> Mestre em Estomatologia, Professora da Universidade Federal dos Vales do Jequitinhonha e Mucuri.

<sup>4</sup> Doutor em Cirurgia Buco-Maxilo-Facial, Professor da Universidade Federal dos Vales do Jequitinhonha e Mucuri.

<sup>5</sup> Doutora em Patologia Oral, Professora do Programa de Pós-graduação em Patologia Oral. Universidade Federal do Rio Grande do Norte. Universidade Federal do Rio Grande do Norte

Endereço para correspondência: Dra. Roseana de Almeida Freitas - Departamento de Odontologia - Patologia Oral - Av. Sen. Salgado Filho 1787, Lagoa Nova Natal RN 59056-000.

E-mail: roseana@dod.ufrn.br

Este artigo foi submetido no SGP (Sistema de Gestão de Publicações) da BJORL em 7 de agosto de 2009. cod. 6552.

Artigo aceito em 15 de dezembro de 2009.