

Oral vascular leiomyoma with extensive calcification areas

Leiomioma vascular oral com extensas áreas de calcificação

Cassiano Francisco Weege Nonaka ¹, Karuza Maria Alves Pereira ², Márcia Cristina da Costa Miguel ³

Keywords: mouth, diagnosis, leiomyoma, tongue.

Palavras-chave: boca, diagnóstico, leiomioma, língua.

INTRODUÇÃO

Leiomiomas são neoplasias benignas originadas no tecido muscular liso que raramente acometem a cavidade oral, com frequências variando de 0.016% a 0.065%¹⁻⁴. Pouco menos de 150 casos de leiomiomas orais foram reportados na literatura até o momento^{1,4}. Dentre as principais variantes histopatológicas em cavidade oral, destacam-se: leiomiomas sólidos, leiomiomas vasculares e leiomiomas epitelioides^{1,4}.

RELATO DE CASO

Paciente do sexo masculino, 38 anos, foi encaminhado ao Departamento de Odontologia em decorrência de lesão indolor em cavidade oral, presente há cerca de 1 ano. Ao exame intraoral foi observada lesão exofítica, nodular, avermelhada, bem delimitada, com aproximadamente 2 cm de diâmetro, localizada em linha média do dorso da língua.

Não havia alteração na mobilidade da língua ou enfartamento ganglionar regional associado e a história médica geral do paciente não foi contributória. Ante o quadro clínico, foi sugerida a hipótese diagnóstica de neoplasia benigna mesenquimal, procedendo-se biópsia excisional da lesão.

O material removido foi encaminhado ao Laboratório de Patologia Oral. A análise microscópica revelou fragmento de neoplasia benigna caracterizada por proliferação de célu-

las com núcleos fusiformes, de cotos rombos, dispostas em feixes organizados ora formando paliçada, ora arranjados em padrão concêntrico a numerosos vasos sanguíneos. Em meio ao espécime, foram identificadas extensas áreas de calcificação, ora de forma granular grosseira, ora formando estruturas compactas, localizadas no lúmen vascular e dispersas no estroma (Figura 1a e 1b).

Em face ao quadro histopatológico pouco usual para os leiomiomas de cavidade oral, para fins de confirmação diagnóstica, procedeu-se análise imunoistoquímica, a qual revelou intensa marcação celular para actina de músculo liso (SMA) (Figura 1c e 1d) e negatividade para proteína S-100, confirmando a suspeita da origem muscular. Dessa forma, a lesão foi diagnosticada como leiomioma vascular com intensa calcificação.

O paciente continua sob proervação periódica e após um ano e três meses da intervenção cirúrgica não são observados indícios de recidiva da lesão.

DISCUSSÃO

Leiomiomas da cavidade oral são lesões incomuns, representando apenas 0.016% a 0.065% de todos os leiomiomas^{1,3,4}. Na cavidade oral, os leiomiomas vasculares constituem o subtipo mais comum, perfazendo cerca de 64.0% - 74.0% de todos os leiomiomas nesta localização^{3,4}. Provavelmente, a maior frequência desta variante está relacionada à principal fonte de músculo liso na cavidade oral, representada pela parede de vasos sanguíneos³.

Não há predileção por sexo e a maioria dos casos é diagnosticada em pacientes com idades entre 40 e 59 anos¹⁻³. Os lábios constituem o principal sítio anatómico para estas lesões (48.6% dos casos), com apenas 9.2% dos casos estando localizados em língua¹.

A maioria dos leiomiomas vasculares são lesões nodulares, indolores e de crescimento lento, com menos de 2 cm de diâmetro e coloração que pode variar desde tonalidades esbranquiçadas a azuladas^{1,2}. Tal apresentação clínica pode mimetizar diversas outras lesões, como tumores mesenquimais benignos, lesões de glândulas salivares e lesões vasculares^{1,4}.

Para o diagnóstico definitivo, outras neoplasias constituídas por células fusiformes devem ser excluídas, como neurofibromas e neurilemomas^{1,3,4}. Neste contexto, a técnica imunoistoquímica demonstra-se como auxiliar

importante, na qual estes tumores revelam imunorreatividade para SMA e negatividade para proteína S-100^{2,4}.

Áreas de calcificação podem ser identificadas em alguns leiomiomas orais, porém se constituem em achados histológicos menos expressivos^{1,2}. Dessa forma, a presença de extensas áreas de calcificação torna o presente caso bastante singular. A formação destas áreas de calcificação em leiomiomas permanece assunto de discussão, sendo sugeridos desde o processo de calcinose tumoral⁵ a alterações degenerativas inespecíficas⁶.

Independente dos achados histopatológicos, os leiomiomas vasculares são tratados através de excisão cirúrgica, sendo raras as recidivas¹⁻⁵. Apesar de se tratarem de lesões bem vascularizadas, eventos hemorrágicos importantes durante a exérese destas lesões não são comuns^{1,3}.

COMENTÁRIOS FINAIS

O caso apresentado se destaca pela peculiaridade dos achados histopatológicos, particularmente sob a forma de extensas áreas de calcificação, um aspecto até então não reportado em leiomiomas vasculares de cavidade oral. Neste contexto, a utilização da técnica imunoistoquímica demonstra-se como ferramenta auxiliar importante.

REFERÊNCIAS BIBLIOGRÁFICAS

1. Brooks JK, Nikitakis NG, Goodman NJ, Levy BA. Clinicopathologic characterization of oral angioleiomyomas. *Oral Surg Oral Med Oral Pathol Oral Radiol Endod.* 2002; 94(2):221-7.
2. Lloria-Benet M, Bagán JV, Lloria de Miguel E, Borja-Morant A, Alonso S. Oral leiomyoma: a case report. *Med Oral.* 2003; 8:215-9.
3. González-Sánchez MA, Colorado-Bonnin M, Berini-Aytés L, Gay-Escoda C. Leiomyoma of the hard palate: a case report. *Med Oral Patol Oral Cir Bucal.* 2007; 12:E221-4.
4. Luaces-Rey R, Lorenzo-Franco F, Gómez-Oliveira G, Patiño-Seijas B, Guitián D, López-Cedrún-Cembranos JL. Oral leiomyoma in retromolar trigone. A case report. *Med Oral Patol Oral Cir Bucal.* 2007; 12:E53-5.
5. Manojlović S, Aljinović-Ratković N, Kruslin B. Calcified leiomyoma of the lateral pterygoid muscle in an 8-year-old boy. *Oral Surg Oral Med Oral Pathol Oral Radiol Endod.* 2000; 89(2):199-203.
6. Weiss SW, Goldblum JR. *Enzinger and Weiss's soft tissue tumors.* 4th ed. St. Louis: Mosby; 2001.

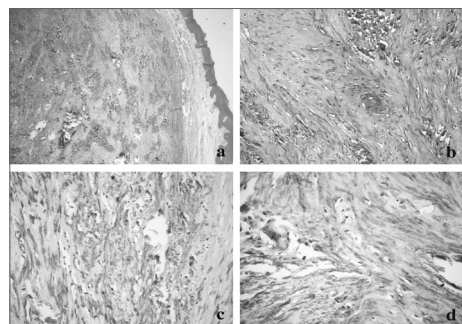


Figura 1. (a) Lesão separada do epitélio de revestimento da mucosa oral por faixa de tecido conjuntivo fibroso, exibindo ainda extensas áreas de calcificação (HE/ 40x); (b) detalhe das calcificações dispersas entre os feixes de células fusiformes (HE/ 200x); (c) intensa marcação para actina de músculo liso no citoplasma das células neoplásicas, entremeadas por calcificações irregulares (Streptavidina-biotina/ 400x); (d) presença de célula gigante multinucleada em associação a áreas de calcificação (Streptavidina-biotina/ 400x).

¹ Mestre em Patologia Oral. Aluno de Doutorado - Programa de Pós-Graduação em Patologia Oral - Universidade Federal do Rio Grande do Norte.

² Mestre em Patologia Oral. Aluna de Doutorado - Programa de Pós-Graduação em Patologia Oral - Universidade Federal do Rio Grande do Norte.

³ Doutor em Patologia Oral. Professor Adjunto - Programa de Pós-Graduação em Patologia Oral - Universidade Federal do Rio Grande do Norte.

Universidade Federal do Rio Grande do Norte

Endereço para correspondência: Profa. Dra. Márcia Cristina da Costa Miguel Departamento de Odontologia - Programa de Pós-Graduação em Patologia Oral Av. Senador Salgado Filho 1787 Lagoa Nova Natal RN 59056-000.

Tel./fax: (84) 3215-4138 - E-mail: mccmiguel@hotmail.com

Este artigo foi submetido no SGP (Sistema de Gestão de Publicações) da BJORL em 23 de agosto de 2007. cod. 4735

Artigo aceito em 24 de setembro de 2007.