

Thymus cyst: an option in the differential diagnosis of cervical-mediastinal tumors

Cisto tímico: uma opção no diagnóstico diferencial das massas cérvico-mediastinais

Adriana Cartafina Perez-Bóscollo¹, Luciane Carneiro de Carvalho², Hebert Henrique Capuci³, Marcelo C Fatureto⁴, Sheila Jorge Adad⁵

Keywords: thymic cyst, children, stridor.

Palavras-chave: cisto tímico, criança, estridor.

INTRODUÇÃO

Massas cervicais congênitas, císticas e mediastinais incluem linfangioma, teratoma, cisto neuroentérico, cisto do ducto tireoglossal, cisto da fenda branquial, malformações vasculares ou hérnia pulmonar¹. Elas podem ser encontradas em algum nível do descenso tímico normal, desde o ângulo da mandíbula até o mediastino superior². O cisto tímico, devido a sua raridade, geralmente não é incluído no diagnóstico diferencial das massas cervicais, raramente tem diagnóstico feito no pré-operatório. Sua grande maioria é assintomática, entretanto, aproximadamente 6% podem provocar disfagia, dispnéia, dor cervical, estridor ou ronco, os quais estão relacionados com uma extensão mediastinal.

APRESENTAÇÃO DO CASO

Menino de 9 anos, encaminhado para avaliação de massa cervical à esquerda, assintomática, evoluiu com aumento de tamanho, sem sinais flogísticos e sem demais sintomas por um período de aproximadamente 1 ano. O exame físico mostrou tumoração em região cervical à esquerda, anteriormente, de difícil palpação, consistência fibroelástica, móvel.

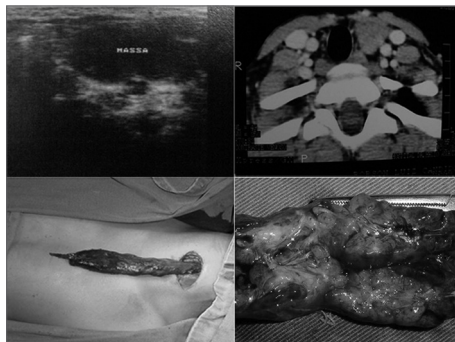


Figura 1. US demonstrando massa cística em região cervical esquerda, compatível com cisto branquial; - TC mostrando lesão sólida em região paratireoidiana, desviando a traqueia para a direita, compatível com linfoma; na cervicotomia, foi encontrada a massa mergulhando em mediastino, ressecável, sem sequelas; - Peça cirúrgica, tumoração encaminhada ao estudo histopatológico: cisto tímico.

A massa não impedia a movimentação da criança. Ultrassonografia evidenciou massa cística compatível com cisto branquial em cadeia júbulo-carotídea esquerda de aspecto inflamatório enquanto que em tomografia computadorizada foi visualizada lesão sólida em região cervical esquerda de etiologia a esclarecer sugestiva de adenomegalia, linfoma. A massa apresentava extensão em direção ao mediastino. Foi realizada cervicotomia à esquerda com exérese de tumoração cérvico-torácica com características benignas, de consistência glandular e sem áreas de necrose, mergulhando em tórax anterior, Figura 1). O histopatológico revelou timo dentro dos parâmetros da normalidade com alterações involutivas e áreas císticas revestidas por granulomas de corpo estranho (lembrando cristais de colesterol ou ceratina) e glândula paratireoide sem alterações. O pós-operatório transcorreu sem intercorrências, sem déficits neurológicos ou injúrias.

DISCUSSÃO

O pico de incidência de cisto tímico, nessa faixa etária da primeira década de vida, pode ser explicado pelo fato de o resquício tímico ter o seu maior tamanho nos anos que antecedem a puberdade. Embora cisto tímico não seja um diagnóstico frequente, o paciente relatado acima, sexo masculino, de tumoração cervical à esquerda e na primeira década de vida, assume as características comuns dos relatos da literatura. Possui massa cística revestida por granulomas de corpo estranho com aspecto semelhante a cristais de colesterol ou ceratina, que são patognômicos de cisto tímico³, sem sintomas assim como a maioria dos pacientes relatados por Chiba⁴. Os exames de ultrassonografia que puseram em dúvida o diagnóstico são examinadores dependentes e por isso deve-se ter cuidado na indicação da conduta em casos raros. Por se tratar de imagem de lesão cística foi levantada a hipótese de cisto branquial. A TC demonstrou massa sólida e levantou-se a suspeita de linfoma. Massas cervicais supraclaviculares à

esquerda nos lembram a drenagem linfática do abdome, que foi revisto sem qualquer anormalidade, concluindo então pela exérese cirúrgica da lesão em Centro Cirúrgico, sob anestesia geral e com todos os cuidados transoperatórios de exérese da lesão tumoral total.

COMENTÁRIOS FINAIS

Cisto tímico é uma rara causa de massa cervical. Entretanto, ele deve estar incluído no diagnóstico diferencial durante a pesquisa de massas cervicais especialmente em crianças⁵. Essa lesão raramente é diagnosticada no pré-operatório e pode facilmente ser confundida com outras lesões cervicais⁶. A imagem dessa lesão e de suas relações anatômicas é bem visualizada usando tomografia computadorizada ou ressonância nuclear magnética. Uma vez diagnosticada, a cirurgia é o tratamento definitivo, sendo a massa sintomática e esteticamente desfavorável, ou para a confirmação histopatológica que tem como diagnóstico diferencial as neoplasias. Durante o pré-operatório deve-se incluir a confirmação de um timo mediastinal para prevenir o risco de uma timectomia total. O prognóstico após a retirada total da lesão é excelente, e nenhum caso de recorrência tem sido relatado.

REFERÊNCIAS BIBLIOGRÁFICAS

1. Takeda S, Miyoshi S, Minami M, Ohta M, Masaoka A, Matsuda H. Clinical spectrum of mediastinal cysts. *Chest*. 2003;124:125-32.
2. Petropoulos I, Konstantinidis I, Noussios G, Karagiannidis K, Kontzoglou G. Thymic cyst in differential diagnosis of paediatric cervical masses. *B-ENT*. 2006;2:35-7.
3. Özbey H, Ratschek M, Höllwarth M. Cervicome-diastinal Thymic Cyst: Report of a case. *Surg Today*. 2005;35:1070-2.
4. Chiba T, Kisugi T, Igura H, Mineta T, Takebe K, Yaoita S. Persistent cervical thymus with a small cyst in a newborn infant. *Z Kinderchir*. 1984;39:265-6.
5. Hendrickson M, Azarow K, Ein S, Shandling B, Thorne P, Danemen A. Congenital thymic cysts in children - mostly misdiagnosed. *J Pediatr Surg*. 1998;33:821-5.
6. Baek C, Ryu J, Yun J, Chu K. Aberrant cervical thymus: a case report and review of literature. *J. Pediatr Otorhinolaryngol*. 1997;41:215-22.

¹ Doutorado, médica e professora.

² Médica.

³ Médico.

⁴ Doutorado, médico e professor.

⁵ Doutorado, médica e professora.

Universidade Federal do Triângulo Mineiro - Uberaba - M.G.

Endereço para correspondência: Luciane Carneiro de Carvalho - Rua Rivalino Pereira 623 Bairro Martins Uberlândia MG 38400-344.

Este artigo foi submetido no SGP (Sistema de Gestão de Publicações) da BJORL em 21 de julho de 2007. cod. 4676

Artigo aceito em 14 de dezembro de 2007.