

Otomastoiditis with right retroauricular fistula by *Lagochilascaris minor*

*Otomastoidite com fistula retroauricular direita por *Lagochilascaris minor**

Jorge Luis Roig O. R.¹, José Luis Roig-Ocampos Forteza², Lidio Granato³, Daniel Poletti Serafini⁴

Keywords: parasitic diseases, cutaneous fistula, mastoiditis, otitis media

Palavras-chave: doenças parasitárias, fistula cutânea, mastoidite, otite média.

INTRODUÇÃO

Lagochilascaris minor é um nematelminto causador de uma helmintíase emergente limitada ao continente americano, sem ser ainda um problema de saúde pública. Sua distribuição é neotropical e foi encontrada nos seguintes países: Brasil, Colômbia, Venezuela, México, Costa Rica, Trinidad, Suriname e Bolívia.¹

Trata-se de um caso de paciente infestado por um nematelminto do gênero *Lagochilascaris minor*, localizado na orelha média produzindo, uma mastoidite coalescente à direita com abscesso fistulizado na ponta da mastoide e em região homolateral do pescoço, sendo este o primeiro caso descrito no Paraguai.

RELATO DE CASO

Paciente do sexo masculino com 20 anos de idade, procedente da zona rural do Departamento de Itapua, Companhia Santa Ana do distrito Alto Verá e com história de evolução de 6 meses, apresentando tumefação e dor na região retroauricular direita e parotídea. Há 2 meses, otorreia com secreção purulenta e drenagem retroauricular direita com alívio da dor. Refere eliminação de vermes pela região retroauricular e também pela boca.

Antecedentes pessoais: menciona ingestão de animais silvestres.

No exame otorrinolaringológico o paciente apresentava bom estado geral, afebril e constata-se intenso processo inflamatório que comprometia a região retroauricular, parotídea e submandibular direita. Havia fistulização na região retroauricular, afetando a ponta da mastoide e na porção lateral do pescoço (Foto/a). À otoscopia mostrava conduito auditivo externo edemaciado e com estenose.

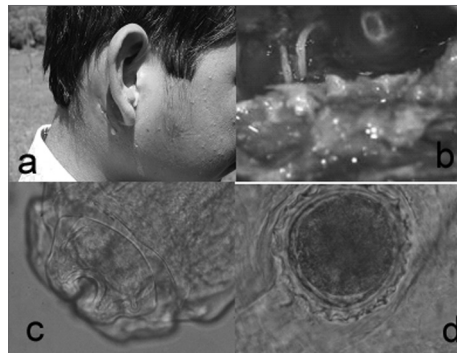


Foto. *Lagochilascaris minor* - a. Jovem com processo inflamatório em região retroauricular, parotídea e submandibular. Otorreia e fistula retroauricular. b. Vermes na cavidade mastoidea evidenciados durante a mastoidectomia. c. Cabeça da *Lagochilascaris minor* mostrando os três lábios. d. Ovos de *Lagochilascaris minor*.

Membrana timpânica com perfuração central de 10 mm e saída de secreção purulenta. Apresentava trismo, grau II, que dificultava a abertura da boca.

Submetido à mastoidectomia simples e concomitantemente à drenagem cervical direita, foi constatada saída de secreção em ambas as lesões e presença de vermes na cavidade mastoidea (Foto/b).

O material encaminhado para estudo microbiológico dos vermes evidenciou características morfológicas de formas adultas de *Lagochilascaris minor*. Ela apresenta características morfológicas, como a estrutura dos lábios e das asas que lembram ascarídeos de répteis (Foto/c). Realizou-se uma coleta seriada de matéria fecal que mostrou ovos com formato de tampa de garrafa de cerveja (Foto/d).

O paciente permaneceu internado por duas semanas e recebeu antibiótico por via oral (amoxicilina com sulbactam) e na sequência optou-se pela Ivermectina (200 ug/kg por semana) e o tiabendazol (1 comp/dia por três dias, repetindo por 15 dias). Após a alta hospitalar o paciente foi orientado a continuar o tratamento ambulatorialmente.

Apresentou evolução favorável no pós-operatório imediato, porém lenta, com melhora do quadro supurativo da orelha direita, porém com persistência do processo inflamatório da região cervical. Também melhorou do trismo. O paciente não retornou para posteriores controles. Após seis meses da alta hospitalar, através de comunicação telefônica e internet, nos informam que o paciente apresentou novamente o mesmo quadro e está sendo medicado com antiparasitários.

DISCUSSÃO

O parasita *Lagochilascaris minor* é o primeiro caso descrito no Paraguai, e ocorreu com um jovem de região rural, num distrito situado no sul do País, onde há o hábito de comer carne de animais silvestres; o paciente confirmou este expediente. O mecanismo de transmissão não está completamente esclarecido. Existem dúvidas quanto ao hospedeiro do *Lagochilascaris minor* e mesmo o seu ciclo evolutivo. A doença é adquirida aparentemente quando se consome carne de animais silvestres contaminados.¹⁻⁴

O parasita acometeu a região mastoidea direita, produzindo uma mastoidite coalescente e formando um abscesso fistulizado na região retroauricular e lateral do pescoço. Este tipo de apresentação é frequente segundo a literatura.^{1,2}

O diagnóstico é definido com a presença do *Lagochilascaris minor* na região afetada.³

Sendo o quadro clínico caracterizado com um processo crônico que se desenvolve durante um período de vários meses, o diagnóstico diferencial

com outras afecções deve ser considerado, como a paracoccidiodomicose, tuberculose, actinomicose e leishmaniose.^{3,4} No caso clínico apresentado, além do estudo microbiológico do verme, que evidenciou características morfológicas de formas adultas de *Lagochilascaris minor*, realizou-se uma coleta seriada de matéria fecal que mostrou ovos com formato de tampa metálica de garrafa de cerveja.

O ciclo heterogêneo do parasita tem tornado o tratamento difícil e não existe atualmente um esquema bem definido que dê com certeza uma solução definitiva a esta doença. Seria necessária uma droga ou associação farmacológica que atue tanto sobre os vermes adultos, como também sobre as larvas e os ovos. Caso contrário, o ciclo reinicia a partir das formas resistentes.

Os derivados benzimidazólicos associados à Ivermectina, por um período prolongado apresentaram bons resultados.^{4,6}

Infelizmente o paciente não retornou aos controles posteriores. Seis meses após a alta hospitalar, através da comunicação telefônica, nos informam que o paciente apresentou novamente o mesmo quadro e está sendo tratado com antiparasitários.

COMENTÁRIOS FINAIS

Embora seja uma doença rara e que compromete uma determinada faixa da população rural que se alimenta de animais silvestres, o otorrinolaringologista deve estar atento quanto ao diagnóstico diferencial com outras afecções, principalmente as granulomatosas.

REFERÊNCIAS BIBLIOGRÁFICAS

- Paçõ JM, Barbosa C, Araújo de Oliveira. Wild rodents as experimental intermediate hosts of *Lagochilascaris minor* Leiper, 1909. Mem Inst Oswaldo Cruz. 1999;94(4):441-9.
- Rey L. Toxocaríase, lagoquilascariase e angiostrongilíase. In: Rey L. Bases da parasitologia médica. 2ª ed. Brasil: Guanabara Koogan; 2002.p.259-61.
- Beaver P, Jung R, Cupp E.-Oxyuroidea y ascarioidea. Parasitologia clínica. 2ª ed. Barcelona/España: Salvat Editores SA; 1986. p.327-61.
- Monteiro AV, Zapotoski SMK, Torres DMAG, Berencheim MA, Pinto PLS. Infecção humana por *Lagochilascaris minor* Leiper 1909, no Vale do Ribeira, estado de São Paulo/Brasil. Rev Inst Adolfo Lutz. 2004;63(2):269-72.
- Semerene AR, Lino Junior R, Araújo Oliveira J, Verçosa Magalhães A, Araújo Stefani MM, et al. Experimental lagochilascariosis: histopathological study of inflammatory response to larval migration in the murine. Memórias do Instituto Oswaldo Cruz. 2004;99(4) http://www.scielo.br/scielo.php?script=sci_arttext&pid=S0074-0276200400040009&lng=en.
- Aquino RTR, Magliari MER, Vital Filho J, Silva MALG, Lima CAC, et al. *Lagochilascariasis* leading to severe involvement of ocular globes, ears and meninges. Rev Inst Med Trop São Paulo. 2008;50(6):355-8.

¹ Professor Doutor em Medicina, Médico agregado do Serviço de Otorrinolaringologia e Cirurgia de Cabeça e Pescoço do Hospital de Clínicas da Universidade Nacional de Asunción.

² Professor Doutor em Medicina, Chefe do Serviço de Otorrinolaringologia e Cirurgia de Cabeça e Pescoço do Hospital de Clínicas da Universidade Nacional de Asunción.

³ Professor Doutor em Medicina, Professor Assistente da Santa Casa de Misericórdia de São Paulo.

⁴ Doutor em Medicina, Médico Residente do Hospital General Universitario Gregorio Marañón, Madrid. Hospital de Clínicas de la Facultad de Ciencias Médicas de la Universidad Nacional de Asunción.

Endereço para correspondência: Jorge Luis Roig-Ocampos - Las Mercedes c/Itaipu 373, Barrio Felicidad, Lambaré, Paraguai.

Este artigo foi submetido no SGP (Sistema de Gestão de Publicações) da BJORL em 23 de julho de 2009. cod. 6523.

Artigo aceito em 8 de novembro de 2009.