

Balloon sinuplasty in patient with cerebral palsy: result and follow-up

Sinuplastia com balão em paciente portador de paralisia cerebral: resultado e seguimento

João Flávio Nogueira Júnior¹, Maria Laura Solferini Silva², Aldo Cassol Stamm³

Keywords: video-assisted surgery, postoperative care, postoperative period, surgical procedures, sinusitis.

Palavras-chave: cirurgia vídeo-assistida, cuidados pós-operatórios, período pós-operatório, procedimentos cirúrgicos minimamente invasivos, sinusite.

INTRODUÇÃO

A dilatação dos óstios dos seios paranasais (SPN), ou sinuplastia, tem apresentado resultados interessantes no tratamento da rinosinusite crônica (RSC)^{1,2}. A sinuplastia utiliza o conceito do remodelamento destas estruturas, sem remoção óssea ou de mucosa¹⁻³.

A preservação destes tecidos pode apresentar uma vantagem desta ferramenta, já que problemas como diminuição dos movimentos mucociliares, fibrose cicatricial, sinequias e sangramentos pós-operatórios são menos frequentes em pacientes submetidos a estas dilatações^{1,2,4}.

Os cuidados pós-operatórios também são mais simples. Como não há remoção de tecidos, nem trauma na mucosa nasal, a formação de crostas e a necessidade de curativos nasais são bem menores. Isto pode ser interessante principalmente em pacientes que possam apresentar dificuldades na realização de limpezas pós-operatórias, como crianças e portadores de alguma deficiência tal como paralisia cerebral^{3,4}.

Apresentamos jovem com paralisia cerebral e RSC que foi submetido à sinuplastia, discorrendo sobre o seguimento pós-operatório.

APRESENTAÇÃO DO CASO

ASP, masculino, 18 anos, com paralisia

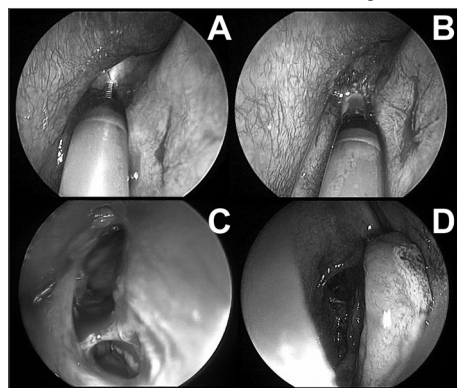


Figura 1. Sinuplastia em região de seio frontal direito. A: visão endoscópica (45 graus, 4mm) de meato médio direito e colocação de cateter guia no seio frontal direito sob transluminação. B: visão endoscópica (45 graus, 4 mm) da colocação do balão para dilatação do recesso e óstio do seio frontal direito. C: Visão endoscópica (45 graus, 4mm) do aspecto após a dilatação e lavagem do seio frontal direito. D: Visão endoscópica (0 graus, 4mm) do meato médio direito ao final da sinuplastia. Note praticamente ausência total de trauma na mucosa nasal.

cerebral e diagnosticado há 5 anos com RSC, sendo submetido a tratamentos medicamentosos sem sucesso. Há 2 meses apresentou celulite orbitária à direita e meningite como complicação de sinusite frontal e etmoidal. Foi internado com medicações adequadas, apresentando melhora.

Encaminhado ao nosso serviço, foi solicitada tomografia computadorizada (TC) que evidenciou sinais sugestivos de RSC frontal à direita.

Após esclarecimento, consentimento dos responsáveis e realização de exames pré-operatórios, o paciente foi submetido à sinuplastia no seio frontal direito.

A cirurgia foi realizada sob anestesia geral. Utilizamos o sistema "Relieva Sinus Balloon Catheter System" (Acclarent, Estados Unidos) e as técnicas descritas para o uso com transluminação⁴.

Um balão de 5mm foi introduzido e dilatado em vários pontos do recesso frontal direito com solução salina a até 12 atmosferas de pressão (Figura 1). Após, o cateter de lavagem foi introduzido para limpeza das secreções presentes.

Todo procedimento durou aproximadamente 60 minutos. Não foi utilizado tamponamento nasal. Não houve sangramentos ou outras complicações.

O paciente retornou com 7, 14, 30 e 60 dias após a realização da cirurgia. Limpezas superficiais foram realizadas, pois o paciente não permitia limpezas sob endoscopia. No 60º dia pós-operatório, uma nova TC foi solicitada, mostrando aeração normal das cavidades paranasais.

DISCUSSÃO

O manejo da RSC em alguns pacientes é um desafio aos otorrinolaringologistas⁵. Tratamentos escalonados são realizados, entretanto quando há falha na terapêutica, a cirurgia endoscópica nasal (CEN) é indicada⁵.

A CEN é segura e apresenta excelentes resultados, entretanto complicações inerentes, como sinequias, crostas e epistaxe são frequentes, principalmente em grupos especiais de pacientes, que muitas vezes são refratários aos cuidados pós-operatórios adequados^{2,5}.

Recentemente, uma técnica minimamente invasiva foi introduzida em nosso país: a sinuplastia por balão. Este procedimento é seguro e apresenta bons resultados até o pre-

sente momento^{2,3}.

A sinuplastia parece oferecer algumas vantagens quando comparada à CEN tradicional, como tempo cirúrgico e de internação hospitalar reduzidos, menos complicações como sangramentos e sinequias e, mais importante, menos necessidade de cuidados pós-operatórios^{2,3,4}.

A limitação deste instrumento é a incapacidade de cateterização e dilatação adequada do seio designado em casos de anatomia não favorável¹ e há autores que questionam o fato de a dilatação apresentar resultados temporários⁶. São poucas as complicações com o uso destes instrumentos. Destaca-se a possibilidade de, assim como na CEN, fistulas liquóricas^{1,3,4}.

COMENTÁRIOS FINAIS

Não houve complicações ou dificuldades técnicas na sinuplastia deste paciente. Após 60 dias, o jovem apresenta melhora da sintomatologia e normalização das imagens da TC dos SPN.

A sinuplastia pode ser uma alternativa no tratamento cirúrgico de alguns pacientes, já que introduz procedimento minimamente invasivo que permite a preservação da mucosa do nariz e SPN. Entretanto, séries de caso com seguimento mais longo são necessários.

REFERÊNCIAS BIBLIOGRÁFICAS

1. Nogueira Júnior JF, Silva MLS, Santos FP, Stamm AC. Sinuplastia com balão: um novo conceito na cirurgia endoscópica nasal. *Arq Int Otorrinolaryngol.* 2008;12:538-45.
2. Stamm A, Nogueira JF, Lyra M. Feasibility of balloon dilatation in endoscopic sinus surgery simulator. *Otolaryngol Head Neck Surg.* 2009;140:320-3.
3. Bolger WE, Brown CL, Church CA, Goldberg AN, Karanfilov B, Kuhn FA, et al. Safety and outcomes of balloon catheter sinusotomy: a multicenter 24-week analysis in 115 patients. *Otolaryngol Head Neck Surg.* 2007;137:10-20.
4. Friedman M, Schalch P. Functional endoscopic dilatation of the sinuses (FEDS): patient selection and surgical technique. *Op Tech Otolaryngol Head Neck Surg.* 2006;17:126-34.
5. Wittkopf ML, Becker SS, Duncavage JA, Russell PT. Balloon sinuplasty for the surgical management of immunocompromised and critically ill patients with acute rhinosinusitis. *Otolaryngol Head Neck Surg.* 2009;140(4):596-8.
6. Kieff DA, Busaba NY. Reformation of concha bullosa following treatment by crushing surgical technique: implication for balloon sinuplasty. *Laryngoscope.* 2009;119(12):2454-6.

¹ Título de Especialista em Otorrinolaringologia pela ABORL-CCF, Médico Otorrinolaringologista do Centro de Otorrinolaringologia de São Paulo - Hospital Prof. Edmundo Vasconcelos.

² Médica, Residente de Otorrinolaringologia do Centro de Otorrinolaringologia de São Paulo - Hospital Prof. Edmundo Vasconcelos.

³ Doutor, Diretor do Centro de Otorrinolaringologia de São Paulo - Hospital Prof. Edmundo Vasconcelos.

Centro de Otorrinolaringologia de São Paulo - Hospital Prof. Edmundo Vasconcelos

Rua Borges Lagoa 1450 3o. Andar do Prédio dos Ambulatórios - São Paulo SP. www.centrodeorl.com.br

Este artigo foi submetido no SGP (Sistema de Gestão de Publicações) da BJORL em 4 de julho de 2009. cod. 6491.

Artigo aceito em 24 de dezembro de 2009.