

Tumor miofibroblástico inflamatório: caso raro em laringe

Flavio Carlos ¹, Mirelle Limp Boa Vida ², Bruno
Bernardo Duarte ³, Flavio Akira Sakae ⁴, Silvio Antonio
Monteiro Marone ⁵

Inflammatory myofibroblastic tumor: a rare laryngeal case

Palavras-chave: laringe, tumor.
Keywords: larynx, tumor.

INTRODUÇÃO

O tumor miofibroblástico inflamatório (TMI) é mais comumente encontrado nos pulmões^{1,2}. Na região da cabeça e pescoço, os seios paranasais e a órbita são as áreas mais acometidas, sendo a apresentação na laringe extremamente rara com aproximadamente 15 casos descritos na literatura. Relataremos os aspectos clínicos de um caso de TMI laríngeo do Serviço de Otorrinolaringologia de um Hospital Universitário.

APRESENTAÇÃO DE CASO

Uma paciente do sexo feminino, 71 anos, procedente de Campinas, aposentada, compareceu ao ambulatório com queixa de disфония persistente há dois anos. Negava dispnéia ou disfagia. Tinha antecedentes de abuso vocal, refluxo gastroesofágico e tabagismo por 30 anos que havia parado há 12 anos. Negava etilismo e realizou radioterapia para neoplasia tireoidiana há 22 anos, segundo informação colhida. A endoscopia laríngea revelou uma lesão nos dois terços anteriores da prega vocal esquerda, com aspecto granulomatoso, ocupando quase toda glote (Figura 1), com pregas vocais móveis. As hipóteses diagnósticas foram pólipos vocais, papiloma, granuloma e carcinoma espinocelular, optando-se por microcirurgia laríngea. A lesão tinha consistência endurecida, sem planos de clivagem com a borda livre da prega vocal, porém restrita ao espaço de Reinke. Foi realizada completa exérese da lesão. O resultado do exame anatomopatológico foi de tumor miofibroblástico inflamatório, com

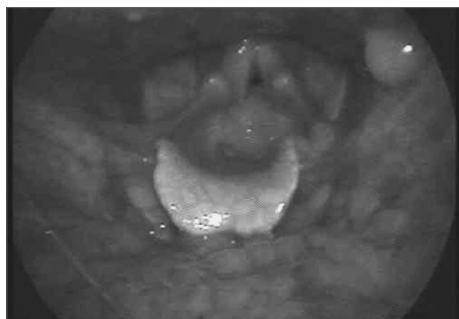


Figura 1. Endoscopia laríngea evidenciando lesão com aspecto granulomatoso ocupando quase toda glote.

imunoistoquímica positiva para vimentina e actina de músculo liso e negativa para pancitoqueratinas e antígeno de membrana epitelial. Os exames de tomografia cervical e raio-X de tórax revelaram-se normais e a endoscopia laríngea após 1 ano de cirurgia não revelou recidiva da lesão. Houve melhora significativa da disфония.

DISCUSSÃO

Na laringe, o comportamento do TMI parece ser mais indolente, com prognóstico indeterminado devido à raridade da lesão. Wenig et al.³, estudando 8 casos de TMI laríngeo, descreveram recorrência em apenas um caso. Os autores consideram o TMI laríngeo uma lesão não-metastazante que raramente pode recorrer localmente ou multifocalmente.

A etiologia é incerta, alguns fatores como trauma¹, associação com o vírus Epstein-Barr⁴ e a translocação cromossômica (2p23) e do gene ALK² têm sido apontados como possíveis causas. Em nosso caso a exposição à radioterapia da paciente pode estar relacionada ao surgimento do tumor.

Guilemany et al.² relatam ocorrência de 11 casos em adultos com idade entre 19 a 74 anos (8 masculinos e 3 feminino). Em crianças^{4,5} são relatados 4 casos com idade entre 5 a 11 anos (3 masculinos e 1 feminino).

A apresentação clínica varia desde disфония, estridor até insuficiência respiratória. Guilemany et al.² descrevem o primeiro caso na laringe com manifestações sistêmicas como febre, anemia, trombocitose e alteração do sedimento eritrocitário. Em outro caso descrito¹, a paciente apresentou miosite ossificante.

Na laringe acomete principalmente a glote, revelando uma massa com aspecto polipoide, pedunculada e com superfície irregular. Os diagnósticos diferenciais incluem pólipos vocais, papiloma laríngeo, granuloma e tumores malignos.

Histologicamente, o TMI é formado por um componente de células fusiformes, com fibroblastos e miofibroblastos, infiltrado linfocítico e de plasmócito. Histologicamente deve ser diferenciado de carcinoma de células fusiformes, histiocitoma fibroso, fibrossarcoma, fascíte nodular, tumor miogênico, mio-

fibroblastoma, fibromatose e fibrossarcoma infantil congênito.

O diagnóstico definitivo é realizado pela imunoistoquímica, que é positiva para vimentina em 89-99% dos casos, músculo-liso específico em 89% e actina de músculo liso em 92%².

O tratamento cirúrgico com biópsia excisional da lesão parece ser a melhor abordagem. Guilemany et al.² em uma revisão de literatura encontrou um caso que foi realizado cordectomia seguido de radioterapia e posterior laringectomia total. A radioterapia pode ser usada em lesões persistentes⁵.

Em nosso caso a biópsia excisional da lesão apresentou ótimo resultado funcional pela boa preservação da voz e o acompanhamento clínico de 1 ano não revelou recidiva da lesão.

COMENTÁRIOS FINAIS

Foi descrito um caso raro de tumor miofibroblástico inflamatório na laringe com resultados funcionais satisfatórios após biópsia excisional da lesão.

REFERÊNCIAS BIBLIOGRÁFICAS

1. Alaani A, Hogg H, Warfield AT et al. Air bag injury as a cause of inflammatory myofibroblastic pseudotumour of the subglottic larynx progressing to myositis ossificans. *Acta Otolaryngol.* 2005;125(6):674-7.
2. Guilemany JM, Alos L, Alobid I, Bernal-Sprekelsen M, Cardesa A. Inflammatory myofibroblastic tumor in the larynx: clinicopathologic features and histogenesis. *Acta Otolaryngol.* 2005;125(2):215-9.
3. Wenig BM, Devaney K, Bisceglia M. Inflammatory myofibroblastic tumor of the larynx. A clinicopathologic study of eight cases simulating a malignant spindle cell neoplasm. *Cancer.* 1995;76 (11): 2217-29.
4. Rodrigues M, Taylor RJ, Sun CC, Wolf JS. Inflammatory myofibroblastic tumor of the larynx in a 2-year-old male. *ORL J Otorhinolaryngol Relat Spec.* 2005;67(2):101-5.
5. Scalfani AP, Kimmelman CP, McCormick SA. Inflammatory pseudotumor of the larynx: comparison with orbital inflammatory pseudotumor with clinical implications. *Otolaryngol Head Neck Surg.* 1993;109(3 Pt 1):548-51

¹ Médico Residente do Serviço de ORL da PUC de Campinas.

² Médica Residente do Serviço de ORL da PUC de Campinas.

³ Médico Colaborador do Serviço de ORL da PUC de Campinas.

⁴ Médico assistente do Serviço de ORL da PUC de Campinas Doutorando em ORL pela FMUSP.

⁵ Prof. Titular do Serviço de ORL da PUC de Campinas.

Endereço para correspondência: Flavio Akira Sakae - Rua Nuanque 432 apto. 102 Vila Leopoldina SP 05302-031.

Departamento de Otorrinolaringologia da Faculdade de Medicina da PUC de Campinas.

Este artigo foi submetido no SGP (Sistema de Gestão de Publicações) da BJORL em 30 de julho de 2007. cod. 4691.

Artigo aceito em 3 de setembro de 2007.