

Sialodenite crônica causada por sarcoidose: relato de caso

Jose Castro Lima Geraldes Filho¹, Helenimarie Schaer Barbosa², Delano O. Souza³, Alisio A. Prates⁴

Chronic sialadenitis caused by sarcoidosis: A Case Report

Palavras-chave: glândula submandibular, granulomatose, sarcoidose.

Keywords: submandibular gland, granulomatous, sarcoidosis.

INTRODUÇÃO

A sarcoidose é uma desordem Granulomatosa Sistêmica, não infecciosa, multifocal de etiologia desconhecida, caracterizada pela presença tecidual de Granuloma Epitelióide não-Caseoso^{1,2}. Em 20 a 40% dos pacientes são livres de sintomas e sua doença é descoberta por achados radiográficos de rotina¹. Os agentes causais hipotéticos incluem os ambientais e autoantígenos^{1,3}. O objetivo é relatar um caso raro⁴ de sialodenite crônica tendo como causa a sarcoidose.

RELATO DE CASO

Paciente do sexo masculino, 41 anos, apresentou-se com queixa de "inchaço no rosto", diminuição da salivação, "vermelhidão nos olhos" e disfagia há meses. Apresentava-se com aumento uniforme e bilateral em glândula parótida e submandibular (Figura B), indolor, firme, lisa, móvel e hiperemia da conjuntiva ocular (Figura A). Aos exames de rotina, o rx de tórax evidenciou uma imagem que sugeria a presença de um infiltrado peribronquiovascular, porém sem expressão clínica. Foi encaminhado para biópsia incisional da glândula submandibular direita e em glândula salivar menor do lábio inferior. O resultado histopatológico concluiu que se tratava de "Sialodenite Crônica Granulomatosa compatível com Sarcoidose". O paciente retornou ao ambulatório com história de ter feito uso de anti-inflamatório não-hormonal (sem orientação médica), com remissão total dos sinais e sintomas.

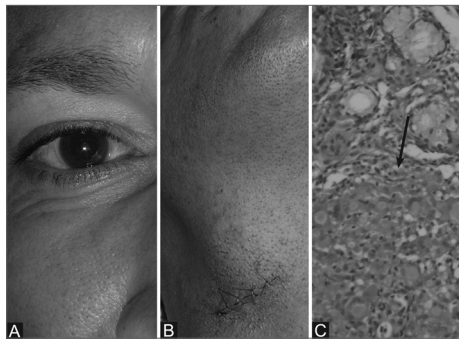


Figura 1. Sarcoidose - Figura A - hiperemia conjuntiva, Figura B - hipertrofia da submandibular biopsiada, Figura C - glândula salivar apresentando granulomas constituídos por células epitelióides e células gigantes multinucleadas (seta).

DISCUSSÃO

A Sarcoidose apresenta-se mais comumente na forma aguda, com sintomas clínicos mais comuns de dispnéia, tosse seca, dor torácica, febre, mal estar, fadiga, artralgia e perda de peso¹. Os pulmões, linfonodos, pele, olhos e glândulas salivares são os órgãos mais afetados^{1,2}. Lesões cutâneas como placas e nódulos, granulomas na mucosa nasal e hepática podem também estar presentes².

O tecido linfóide é envolvido em quase todos os casos e a tumefação das glândulas salivares, a xerostomia e o envolvimento ocular podem-se combinar e mimetizar uma Síndrome de Sjögren⁶, o que nos levou de início a realizar biópsia da glândula salivar do lábio inferior.

O sistema respiratório é geralmente o mais afetado e 90% dos pacientes têm uma radiografia de tórax anormal^{1,5,3}. Os sintomas mais comuns são dispnéia, febre, fadiga e tosse seca^{1,2}, o que não ocorreu com nosso paciente.

As lesões oculares são vistas em aproximadamente 25%¹. A inflamação do intervalo uveal anterior é a lesão ocular mais comum. Os pacientes queixam-se de alteração visual e de fotofobia. As lesões são crônicas e podem progredir à cegueira^{1,2}.

Envolve raramente a cavidade oral, apresentando-se mais frequentemente como massa submucosa isolada ou área de granularidade^{1,6}. O facial é o nervo craniano mais envolvido e pode envolver o nervo alveolar inferior¹. Nosso paciente queixava-se de disfagia, mas acreditamos ter sido um sintoma relacionado à diminuição da salivação.

O exame histopatológico auxilia no diagnóstico, o que foi fundamental no nosso caso. Não havia aspectos morfológicos sugestivos de doença de Miculicz/Síndrome de Sjögren e, a pesquisa de fungos (Grocott) e de micobactérias (Ziehl-Neelsen) foram negativas. Nota-se na Figura C granulomas constituídos por células epitelióides e células gigantes multinucleadas.

O diagnóstico apoia-se na história clínica, características radiográficas, evidência histológica e exclusão de outras doenças capazes de produzir um quadro clínico ou histológico similar¹. Algumas anormalida-

des laboratoriais como a hipercalemia e hipercaleciúria podem estar presentes. A enzima conversora da angiotensina sérica encontra-se elevada em 60% e, são úteis na monitorização da evolução e para indicar as remissões da doença. Um teste cutâneo para sarcoidose, o teste de Kveim, pode ser executado^{1,2}, mas raramente é usado.

Um período da observação de 3 a 12 meses é recomendado geralmente para determinar o curso da doença^{1,6}. O tratamento é indicado geralmente para o envolvimento ocular severo, participação pulmonar sintomática, manifestações neurológicas, renais, cardíacas, cutânea que afetam a face e esplenomegalia^{1,6}. As terapias de escolha para a sarcoidose são os corticosteroides.

Acreditamos que o uso de anti-inflamatório não-hormonal pelo nosso paciente por menos de dez dias não tenha sido a causa da remissão da doença e, sim, uma resolução espontânea.

CONSIDERAÇÕES FINAIS

O exame histopatológico, o quadro radiológico e a clínica são fundamentais para o diagnóstico. O tratamento é dirigido para o uso de corticosteroides, ou permanecer expectante.

REFERÊNCIAS BIBLIOGRÁFICAS

1. Batal H, Chou LL, Cottrell DA. Sarcoidosis: medical and dental implications. *Oral Surg Oral Med Oral Pathol Oral Radiol Endod.* 1999;88(4):386-90.
2. Júnior HLA, Jannke HÁ. Sarcoidose em cicatrizes prévias. *An Bras Dermatol.* 2004;79(1):79-82.
3. Fortuna FP, Fischer GB. Sarcoidose pediátrica: relato de caso. *J Pneumol.* 2000;26(5):259-62.
4. Lobo LM, Donadussi M, Nakata TS, Gonçalves MCF, Caldana G. Sarcoidose cutânea: relato de caso. *Rev Méd HSE Med.* 2001 Jul;35(3-4):tema oral nº 13.
5. Fatahzadeh JR. Diagnosis of systemic sarcoidosis based on oral manifestations. *Oral Surg Oral Med Oral Pathol Oral Radiol Endod.* 2004;97(4):457.
6. Souza PRM, Duquia RP, Vetoratto G, Júnior HLA. Lesões sobre cicatrizes, uma das manifestações da sarcoidose. *J Bras Pneumol.* 2004;30(6):585-7.

¹ Especialista em otorrinolaringologia pelo Hosp. Santa Casa/SSA-BA. Especialista e mestre em cirurgia de cabeça e pescoço pelo Hospital Heliópolis-SP, médico assistente do serviço de cabeça e pescoço do Hospital Aristides Maltez-SSA/BA.

² Professora adjunta da Faculdade de medicina-UFBA, médica assistente do serviço de patologia do Hospital Aristides Maltez SSA/BA.

³ Residente em cirurgia e traumatologia bucomaxilofacial do Hospital Santo Antonio-SSA/BA.

⁴ Graduando em odontologia pela UFBA.

Serviço de Cirurgia de Cabeça e Pescoço do Hospital Aristides Maltez.

Endereço para correspondência: José Castro Lima Geraldes Filho - R. Agnelo de Brito 90 4º andar ED. Garibaldi Memorial - Garibaldi.

Este artigo foi submetido no SGP (Sistema de Gestão de Publicações) da BJORL em 19 de julho de 2007. cod. 4674.

Artigo aceito em 20 de março de 2008.