

## Reconstrução parcial de orelha pós-trauma: técnicas simples e eficazes

## Partial reconstruction of the external ear after a trauma - simple and efficient techniques

Monica Rebello Ottat<sup>1</sup>

Palavras-chave: amputação traumática, cirurgia, deformidades adquiridas da orelha, pavilhão auricular.  
Keywords: traumatic amputation, surgery, acquired ear deformities, pinna.

### Resumo / Summary

O crescente número de traumas de orelha impõe soluções simples e eficazes. **Objetivo:** Ser capaz de reconstruir uma orelha parcialmente lesada por trauma, mesmo num pequeno hospital. Muitas técnicas podem ser usadas, porém a solução pode ser a utilização de um retalho cutâneo ou condrocutâneo. **Métodos:** Para reconstruir o 1/3 superior e/ou médio da orelha, um retalho cutâneo de mastoide associado ou não ao enxerto de cartilagem, ou um retalho condrocutâneo foi utilizado. Estes foram escolhidos levando-se em consideração o tamanho do defeito e a necessidade ou não do enxerto cartilaginoso. **Resultados:** Os pacientes puderam usar óculos e ficaram felizes com seus resultados. A maioria apresentou bom contorno de hélice e do arcação cartilaginoso. Alguns apresentaram cicatrizes hipertróficas das áreas enxertadas e dois solicitaram retoques tardios. **Conclusão:** O uso do retalho cutâneo de mastoide ou condrocutâneo local pode ser uma boa solução para as perdas parciais de orelha pós-trauma. A maioria dos pacientes apresentava expectativa muito alta sobre o que esperar da reconstrução da orelha. Isto determina um grande desafio técnico para o cirurgião e requer informações prévias sobre as reais possibilidades de resultados.

The growing number of ear trauma cases has brought about the need for simple and efficient solutions. **Aim:** To be able to rebuild an ear partially injured by trauma, even in a small hospital setting. Many techniques can be used; however, the solution can be the use of cutaneous or chondrocutaneous flaps. **Methods:** To reconstruct the ear upper or middle thirds we used a mastoid cutaneous flap with or without a cartilage graft or a chondrocutaneous flap - chosen considering the size of the defect and the need for a cartilage graft. **Results:** The patients were able to wear glasses and were pleased with the results. Most of the patients ended up having a good helix and cartilaginous contour. Some had hypertrophic scars on the grafted areas and two required a second procedure. **Conclusion:** Mastoid cutaneous flaps or local chondrocutaneous flaps can represent a good solution for partial ear loss after trauma. Most of the patients had very high expectations concerning the procedure. This poses a major technical challenge for the surgeon and requires prior discussion with the patients regarding the true possibilities of outcome.

<sup>1</sup> Titular da Sociedade Brasileira de Cirurgia Plástica. Mestranda em Cirurgia Plástica pela Pós-Graduação em Cirurgia da UFRJ e Supervisora de Ensino – Serviço de Cirurgia Plástica e Reparadora – Hospital Municipal Barata Ribeiro – RJ.

Este artigo foi submetido no SGP (Sistema de Gestão de Publicações) da BJORL em 17 de novembro de 2008. cod. 6135.  
Artigo aceito em 29 de setembro de 2009.

## INTRODUÇÃO

A incidência das deformidades parciais da orelha decorrentes das mais variadas etiologias (mordida humana, mordida animal, agressões, esportes, acidentes de carro, infecções, queimaduras, etc.) vem aumentando cada vez mais em nossa sociedade<sup>1-4</sup>. Visando este problema, apresentamos duas possibilidades de técnicas, de fácil execução que podem ser realizadas em hospitais de pequeno porte.

Quando o tratamento destas regiões não pode ser feito através da aproximação dos bordos da ferida, existem inúmeras técnicas para a reconstrução parcial do pavilhão auricular, sendo muitas delas bastante complexas.

A possibilidade de realizarmos os procedimentos sob anestesia local, de atendermos a pedidos de pacientes idosos ou dos responsáveis por pacientes muito jovens que não querem ser submetidos a uma retirada de cartilagem costal e de adequarmos a escolha da técnica às características de nosso hospital que dispõe de poucos recursos mostrou que o retalho cutâneo preconizado por Dieffenbach em 1845<sup>5</sup>, com associação da pele retroauricular e /ou o retalho condrocutâneo de Antia e Buch em 1967<sup>6</sup>, proporcionam resultados funcionais e estéticos muito satisfatórios.

O objetivo deste artigo é mostrar aos cirurgiões que trabalham nas emergências que podemos devolver um arcabouço e um contorno estético bastante razoável aos pacientes, utilizando as técnicas já consagradas, de simples execução, e conseguindo resultados bastante semelhantes àqueles obtidos com técnicas mais complexas e de maior morbidade.

## PACIENTES E MÉTODOS

Este projeto foi avaliado e aprovado pelo Comitê de Ética e Pesquisa (131/08).

Para serem incluídos no protocolo, os pacientes tinham que apresentar uma perda parcial do pavilhão auricular, envolvendo o 1/3 superior e/ou médio, decorrente de trauma recente ou tardio.

Pacientes portadores de perdas totais ou de perdas apenas do lóbulo não foram incluídos.

Os pacientes (n=19) foram operados no Rio de Janeiro, no período entre 2000 e 2008.

A escolha da técnica baseou-se no tamanho da lesão, nos tecidos remanescentes<sup>7,8</sup> e na perda ou não do arcabouço cartilaginoso.

Nos casos de defeitos com perdas do esqueleto cartilaginoso acima de 2,5cm, optamos pelo retalho cutâneo (Figuras 1a, 1b) confeccionado de forma retangular (da largura do defeito) com base na região de mastoide, ipsilateral à lesão e que termina no limite desta (16 casos). A incisão é feita na borda do defeito e o descolamento continua na pele retroauricular<sup>9</sup> até alcançar a linha de implantação

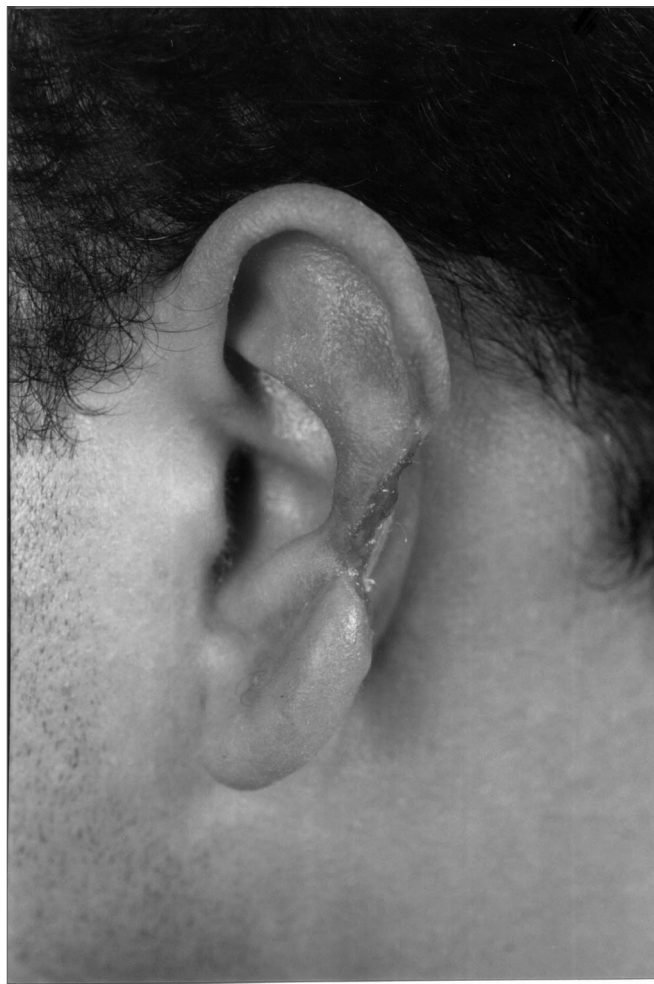

Figura 1a. Homem sofreu mordida humana.

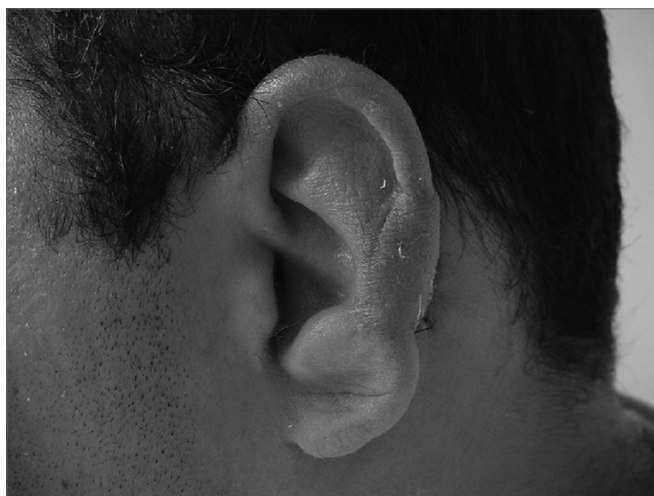
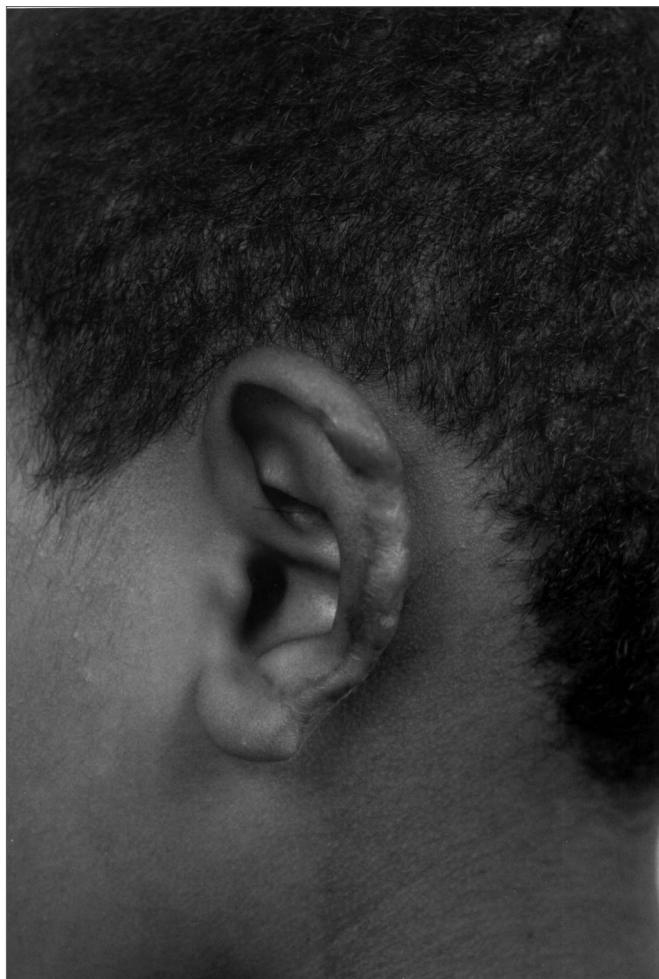
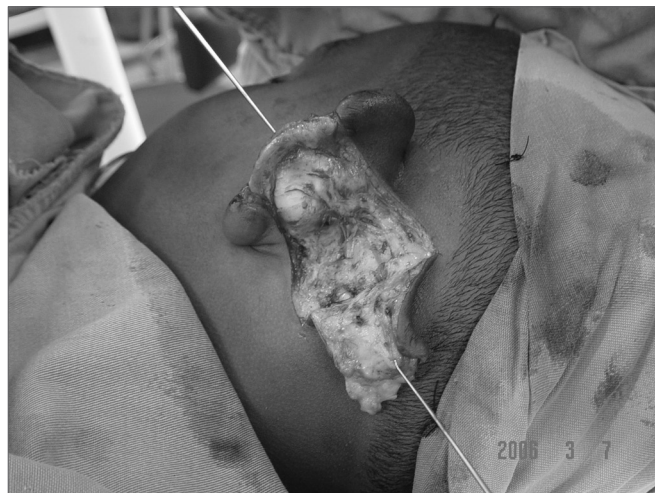
Figura 1b. Reconstrução com retalho cutâneo de mastoide associado ao enxerto de cartilagem conchal contralateral. Pós-operatório de 7 dias.

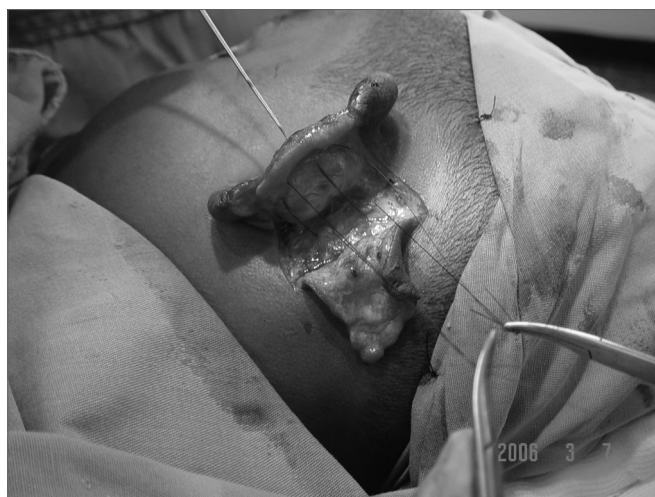do cabelo, passando pela região da mastoide (Figuras 2a, 2b, 2b2, 2c, 2d). Um detalhe importante é a fixação da concha à região de mastoide com mononylon 4.0, a fim de diminuir a tensão do retalho. Avalia-se a possibilidade de doação de cartilagem conchal ipsi ou contralateral, enxerta-se este arcabouço na área do defeito,fixando-o com fios de mononylon 5.0 e cobrindo-se o mesmo com o retalho (Figuras 5a, 5b). A sutura de pele é realizada com fios de mononylon 5.0, a exceção da extremidade distal do retalho, onde usamos mononylon 6.0. No segundo tempo, 3 semanas depois, libera-se o retalho. A base deste é seccionada e o retalho é avançado em direção à orelha para confecção do sulco retroauricular; os pontos de fixação são retirados e enxerta-se a área doadora do retalho (com pele retroauricular contralateral ou supraclavicular). Fazemos curativos com moldes de algodão umedecidos em soro fisiológico no relevo da orelha, protegemos a mesma e a contralateral com gaze e curativo acolchoado e usamos atadura de crepom para confeccionar um “capacete”. Em um caso não houve necessidade de enxerto de cartilagem nem de liberação do retalho, pois a perda de 3,0cm acometia apenas a borda da hélice.



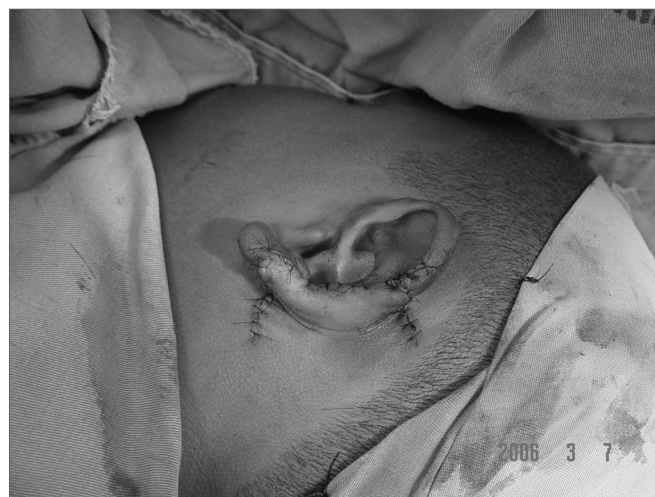**Figura 2a.** Criança agredida por um cão.



**Figura 2b.** Realizado retalho cutâneo de mastoide sem enxerto de cartilagem.

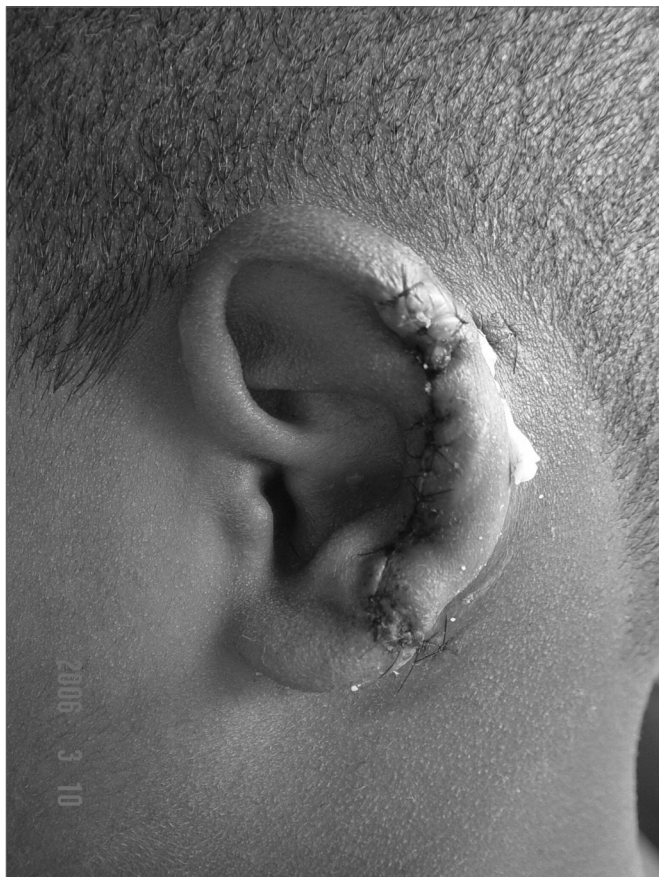

**Figura 2b2.** Fixação da concha mastoide para diminuir a tensão do retalho cutâneo quando este é avançado.

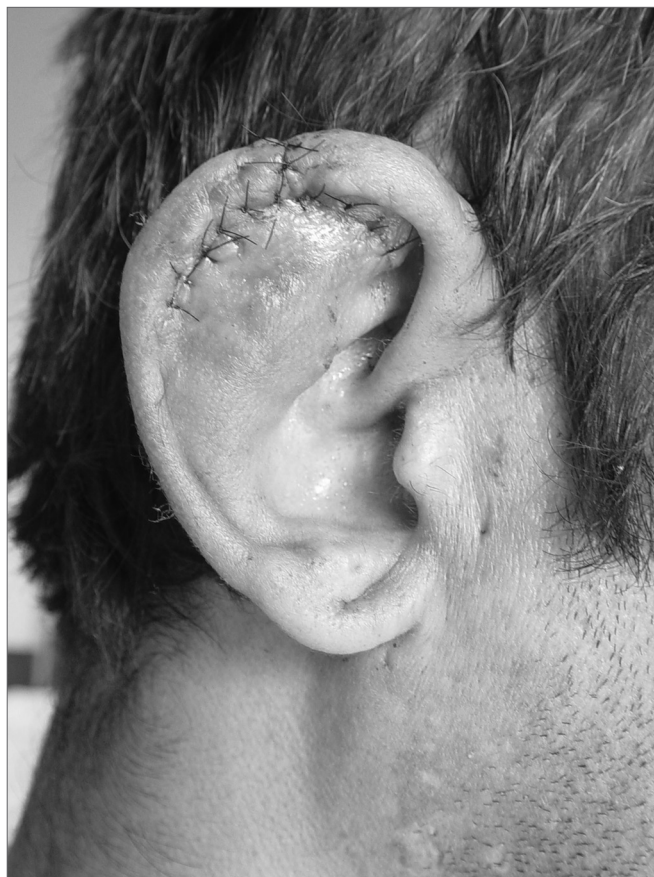

**Figura 2c.** Avançamento do retalho.

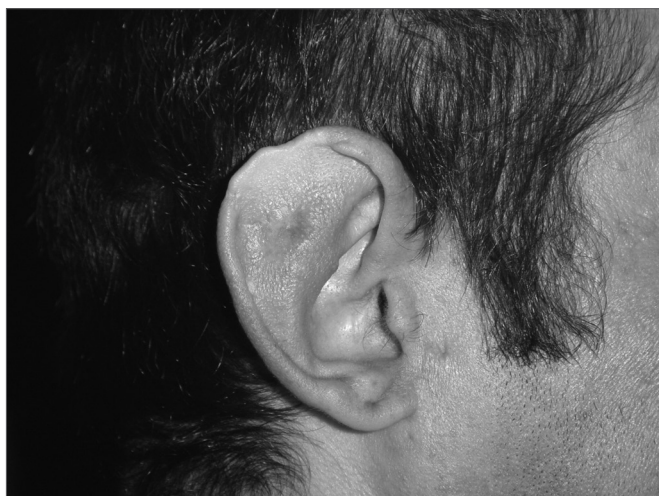



**Figura 2d.** Pós-operatório imediato.



**Figura 3b.** Pós-operatório de 2 dias de retalhos condrocútâneos inferior e superior.



**Figura 3a.** Condrite pós-piercing.

Nos casos de defeitos menores do que 2,5cm (3 casos) e onde a perda de cartilagem ocorreu apenas na borda da hélice, utilizamos o retalho condrocútâneo súpero-inferior como descrito por Antia e Buch<sup>6</sup> (Figuras 3a, 3b). Uma incisão no limite entre a escafa e a hélice, paralela ao defeito, engloba a pele e a cartilagem sem

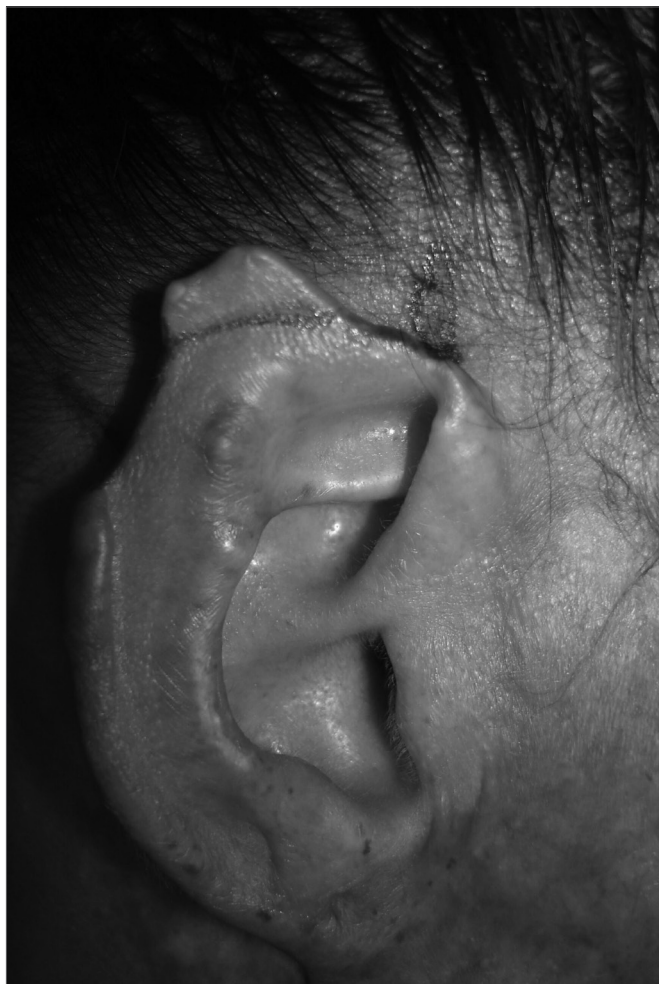comprometer a pele posterior da orelha que servirá como base do retalho. Realizamos um descolamento medial sob a cartilagem conchal a fim de facilitarmos o avanço dos retalhos até que cubram o defeito e sejam suturados com fios de mononylon 5.0 (unindo as cartilagens da hélice) e mononylon 6.0 para fechamento da pele. Também usamos moldes de algodão e curativo tipo “capacete”.

## RESULTADOS

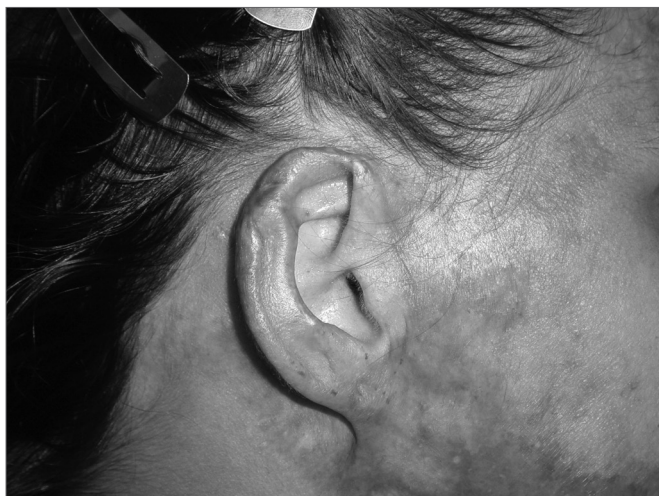Foram tratados 19 pacientes com idades variando entre 7 e 60 anos, 15 homens e 4 mulheres.

Os defeitos variaram em comprimento de 1,5 cm a 3,5 cm e a topografia apresentada foi a de 1/3 superior e/ou médio da orelha. A etiologia do trauma foi variada, sendo que 10 sofreram mordidas humanas, três por infecção (piercing e escabiose), três por agressão de arma branca, um por acidente de carro, um por mordida de cão e um por queimadura térmica.

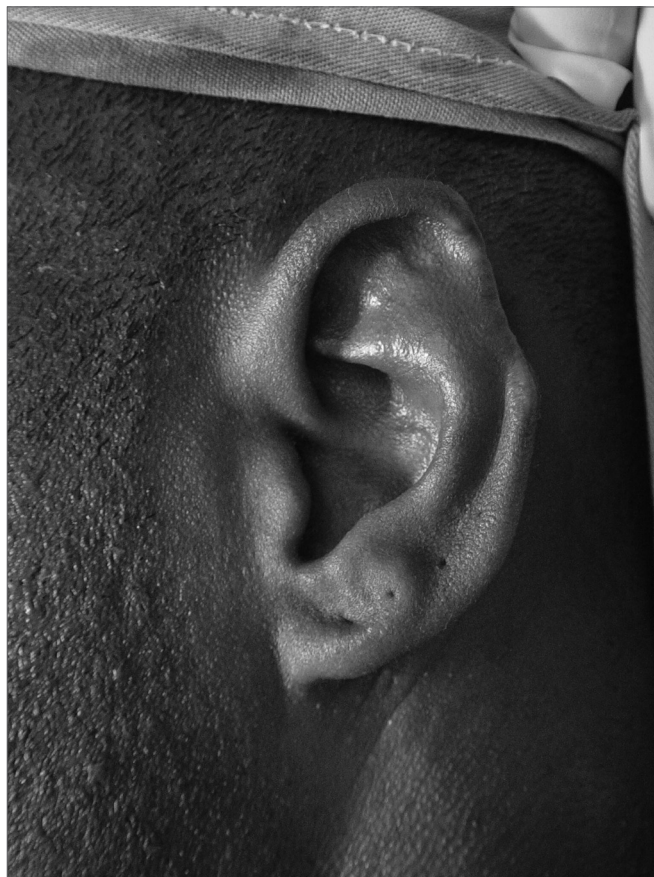A técnica escolhida variou conforme o tamanho do defeito e a necessidade ou não de enxerto cartilaginoso (Gráfico 1). Utilizamos o retalho cutâneo em 16 casos, sendo que para um destes não foi preciso o enxerto de



**Figura 4a.** Queimadura térmica.



**Figura 4b.** Confeção de retalho cutâneo com enxerto de cartilagem contralateral e 2 meses após retoque com retalho condrocutâneo inferior. Pós-operatório final de 3 meses.



**Figura 5a.** Pré-operatório ferida por arma branca.

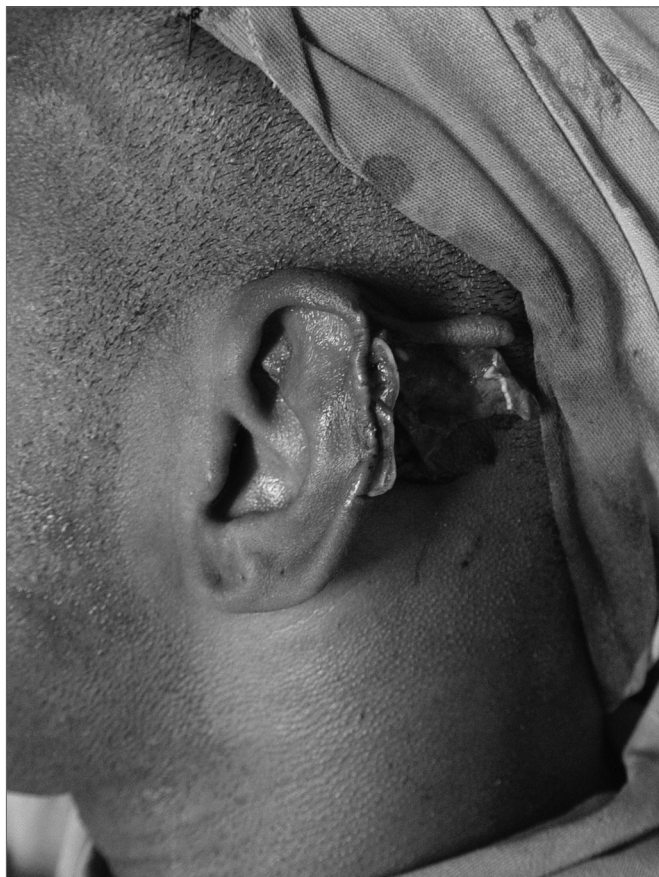
cartilagem, e em três outros pacientes usamos o retalho condrocutâneo, sendo que em dois destes últimos as duas técnicas foram associadas (Figuras 4a, 4b).

Os resultados foram considerados satisfatórios por todos os pacientes, inclusive funcionalmente (usando óculos) e a equipe avaliou que 3 resultados foram excelentes, 11 resultados foram bons, três áreas doadoras do retalho que receberam enxertos cutâneos evoluíram com cicatrizes hipertróficas e dois solicitaram retoques tardios (após 2 anos) (Gráfico 2).

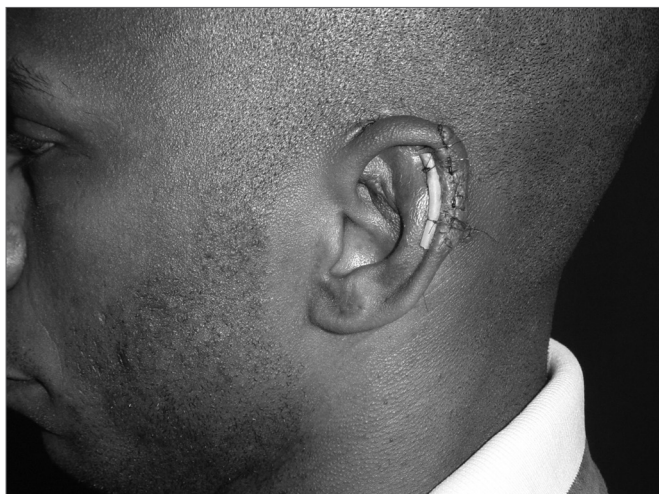
Os resultados foram satisfatórios tanto para os pacientes quanto para a equipe médica. Acreditamos que as técnicas propostas ajudaram os pacientes esteticamente e funcionalmente.

A relação médico-paciente é muito importante para estabelecer as reais possibilidades de resultados, já que estes pacientes tendem a esperar uma reparação que lhes devolva a mesma orelha de antes do trauma. Foi possível o tratamento de crianças e de idosos que buscavam um tratamento mais simples, com menos possibilidades de complicações e que os devolvesse para suas atividades o mais breve possível.





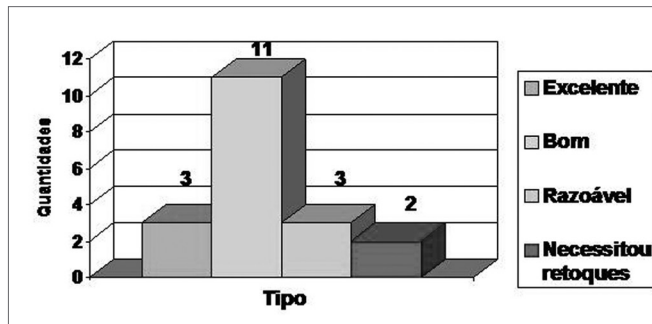
**Figura 5b.** Enxerto de cartilagem ipsilateral de concha com retalho cutâneo elevado.



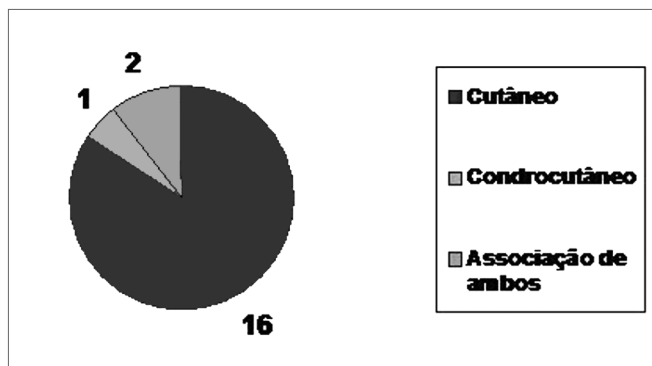
**Figura 5c.** 2º dia pós-operatório.

## DISCUSSÃO

Identificamos a mordida humana como principal causa das perdas parciais por trauma e percebemos que a incidência desta enfermidade está crescendo em nosso meio. Muitas são as técnicas<sup>10-15</sup> propostas para a reconstrução



**Gráfico 1.** Resultados Estéticos Obtidos (19 casos).



**Gráfico 2.** Técnicas Utilizadas (19 casos)

ção de segmentos do pavilhão auricular e isto nos mostra que ainda não se conseguiu a técnica ideal, até porque as lesões são bastante variadas em tamanho, forma e tecidos remanescentes ao trauma.

Acreditamos que apesar das inúmeras técnicas existentes<sup>5,6</sup>, algumas já conhecidas e consagradas podem ajudar. Optamos por técnicas que pudessem ser realizadas sob anestesia local e em unidades hospitalares simples, não necessitando de centros muito equipados.

Assim como vários autores<sup>13,16</sup>, cremos que o retalho condrocutâneo é a melhor escolha, desde que a perda seja igual ou inferior a 2,5 cm. Por ser um retalho que pode ser avançado superiormente, inferiormente ou ambos e por ser um retalho composto, se consegue completar a reconstrução em um único tempo cirúrgico e sem agressão à área doadora, além de mostrar resultados esteticamente muito bons.

Já o retalho cutâneo se mostra bem indicado nos casos de lesões maiores que 2,5cm e onde ocorreu perda do arcabouço cartilaginoso. No entanto, foi preciso mais uma cirurgia, houve área doadora do retalho e outra do enxerto cutâneo para cobrir esta e, em alguns casos, observamos que a área enxertada apresentou cicatrizes inestéticas. Os autores descrevem esta necessidade de mais de um tempo operatório e de retoques na área doadora do retalho.

A utilização do enxerto de cartilagem conchal contralateral<sup>16</sup> e homolateral<sup>13</sup> foi uma boa escolha, já que

os resultados foram muito satisfatórios e com índices de complicações nulos. Esta escolha foi baseada em artigos de autores como Rieck<sup>17</sup> em 2005, Brodland<sup>18</sup>, também em 2005, Sclafan<sup>19</sup>, em 2006, e Ohara<sup>20</sup>, em 1997, que demonstraram complicações como perfurações da pleura, deformidades da parede torácica e escoliose torácica, entre outras, decorrentes da retirada de cartilagem costal e de nossa característica de hospital com poucos recursos.

## CONCLUSÃO

A escolha de técnicas de fácil execução para reconstruirmos a perda parcial da orelha pós-trauma é apresentada com o objetivo de auxiliar os cirurgiões que se deparam com este problema cada vez mais frequente e que trabalham em hospitais com poucos recursos materiais.

Concluimos que o uso dos retalhos cutâneos de região de mastoide associados ou não a enxertos de cartilagem homo ou contralateral para defeitos acima de 2,5cm e retalhos condrocuteâneos da borda da hélice ipsilateral ao defeito realizados em um único tempo operatório para lesões menores que 2,5cm possibilitaram a reconstrução parcial do pavilhão auricular de maneira a obter um esqueleto cartilaginoso e uma boa cobertura cutânea, além de não apresentarem complicações, e seus resultados serem bastante parecidos com as técnicas mais complexas e de maior morbidade propostas pela literatura.

## REFERÊNCIAS BIBLIOGRÁFICAS

1. Crikelair GF. A method of partial ear reconstruction for avulsion of the upper portion of the ear. *Plast Reconstr Surg.* 1956;17(6):438-43.
2. Giraldo-Anisio F, Garcia- Dominguez MD, Abad-Maríñez A. One-stage immediate reconstruction of partial auricular amputation by a dog bite. *Int J Oral Maxillofac Surg.* 1997;26:260-2.
3. Godwin Y, Allison K. and Waters R. Reconstruction of a large defect of the ear using a composite graft following a human bite injury. *Br J Plast Surg.* 1999;52:152-4.
4. Margulis A et al. Ear reconstruction after auricular chondritis secondary to ear piercing. *Plast Reconstr Surg.* 2003;111(2):891-7.
5. Dieffenbach JF. *Die Operative Chirurgie.* Leipzig. F.A. Brockhaus. 1845
6. Antia NH, Buch VI. Chondrocutaneous advancement flap for marginal defect of the ear. *Plast Reconstr Surg.* 1967;39(5):472-7.
7. Brent B. The acquired auricular deformity. A systematic approach to its analysis and reconstruction. *Plast Reconstr Surg.* 1977;59(4):475-85.
8. Musgrave RH, Garrett WS Jr. Management of avulsion injuries of external ear. *Plast Reconstr Surg.* 1967;40(6):534-8.
9. Lewin, ML. Formation of the helix with a postauricular flap. *Plast Reconstr Surg.* 1950;5:432-40.
10. Avelar JM. Creation of the auricle. São Paulo. Editora Hipócrates; 1997.
11. Chana JS, Grobbelaar and Gault DT. Tissue expansion as an adjunct to reconstruction of congenital and acquired auricular deformities. *Br J Plast Surg.* 1997;50:456-62.
12. Cronin, TD. One stage reconstruction of the helix: two improved methods. *Plast Reconstr Surg.* 1952;9:547-55.
13. Millard DR Jr. The chondrocutaneous flap in partial auricular repair. *Plast Reconstr Surg.* 1966;37(6):523-30.
14. Quaba A. Reconstruction of a posttraumatic ear defect using tissue expansion: 30 year after Neumann. *Plast Reconstr Surg.* 1988;82(3): 521-4.
15. Rieck B. Reconstruction of the external ear after trauma or tumor surgery. *Eur J Plast Surg.* 2005;28:7-16.
16. Steffensen WH. Comments on reconstruction of the external ear. *Plast Reconstr Surg.* 1984;3:194-200.
17. Rieck B. Reconstruction of the external ear after trauma or tumor surgery. *Eur J Plast Surg.* 2005; 28: 7-16
18. Brodland D. Auricular Reconstruction. *Dermatol Clin.* 2005; 33: 23-41
19. Sclafani AP and Mashkevich G. Aesthetic Reconstruction of the Auricle. *Facial Plast Surg Clin N Am.* 2006; 14: 103 – 16
20. Ohara K, Nakamura K, Ohta E. Chest Wall deformities and thoracic scoliosis after costal cartilage graft harvesting. *Plast Reconstr Surg.* 1997;99(4): 1030-6.