

## Pseudolinfoma de tonsila lingual e apnéia obstrutiva do sono

Patrícia Eiko Yamakawa<sup>1</sup>, Elvis Henrique Santos Andrade<sup>2</sup>, Carlos Hirokatsu Watanabe-Silva<sup>3</sup>, Leopoldo Luiz Dos Santos Neto<sup>4</sup>

## Lingual tonsil pseudolymphoma and obstructive sleep apnea

Palavras-chave: apnéia obstrutiva do sono, hiperplasia, língua, tonsila.

Keywords: hyperplasia, obstructive sleep apnea, tongue, tonsil.

### INTRODUÇÃO

A tonsila lingual é o elemento mais negligenciado do anel de Waldeyer; sua visualização não é possível ao simples exame de orofaringe. A hipertrofia da tonsila lingual (HTL) freqüentemente é assintomática e subdiagnosticada, porém pode estar associada à apnéia obstrutiva do sono (AOS), além de ser um diagnóstico diferencial de linfoma em base de língua<sup>1,2</sup>. Apresentamos um relato de caso e revisão da literatura.

### APRESENTAÇÃO DO CASO

Homem de 36 anos queixando-se de ronco e insônia, com história progressiva de voz anasalada e otite média serosa desde a infância, com colocação de tubo de ventilação (último em 2003); tonsilectomia e adenoidectomia aos 7 e aos 33 anos, respectivamente. Era tabagista (15 anos-maço), nega etilismo. Ao exame físico, apresentava obesidade (IMC de 31,9 kg/m<sup>2</sup>); sem alterações visíveis em orofaringe.

A polissonografia evidenciou sono fragmentado por microdespertares e roncos, eficiência do sono de 77%, índice de apnéia/hipopnéia de 10 eventos/hora, saturação mínima de O<sub>2</sub> 86%. Com os dados clínicos e polissonográficos fez-se o diagnóstico de AOS. A ressonância magnética identificou massa de 89mm<sup>2</sup>, dimensões de 4x3,5x2,5cm, em hipofaringe, ocupando valécula epiglótica e espessando epiglote (Figura 1). A videolaringoscopia confirmou tal achado (Figura 1). Tomografia computadorizada de seios da face, tórax e abdômen

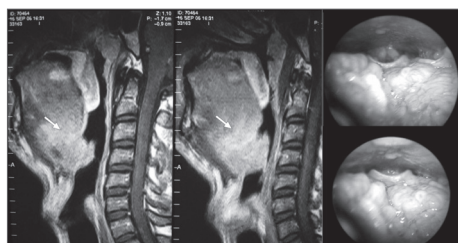


Figura 1. Hiperplasia de tonsila lingual - Imagens de ressonância nuclear magnética e laringoscopia mostrando hiperplasia de tonsila lingual.

não mostraram alterações significativas.

A biópsia da lesão obteve laudo inicial de linfoma não-Hodgkin, imunofenótipo B, submetendo-se o paciente a quatro sessões de quimioterapia. Porém, revisão final da lâmina mostrou tratar-se na verdade de hiperplasia linfóide folicular reacional, suspendendo-se a quimioterapia. A biópsia de medula óssea era normal.

O paciente recusou tratamento cirúrgico, sendo orientado a perda de peso. Até o momento, não obteve melhora significativa.

### DISCUSSÃO

A fisiopatogenia da HTL não está esclarecida: atopia, tabagismo e infecções crônicas das tonsilas linguais podem contribuir para seu desenvolvimento<sup>1</sup>. Admite-se como causa mais comum da HTL a hiperplasia compensatória à amigdalectomia e/ou adenoidectomia, antecedente referido por cerca de dois terços dos pacientes com HTL<sup>1</sup>.

O diagnóstico de HTL requer avaliação da base de língua e hipofaringe por laringoscopia indireta ou laringoscópio com fibra óptica. Exames de imagem como ressonância magnética são úteis na detecção e determinação do tamanho da tonsila lingual.

O diagnóstico diferencial de HTL inclui tireóide ectópica, cisto do ducto tireoglosso, cisto dermóide, angiomas, linfangiomas, adenomas, fibromas, papilomas, carcinomas de células escamosas, tumor de glândulas salivares menores de base da língua e linfomas<sup>1</sup>. Linfoma não-Hodgkin, linfoma de Burkitt e MALT acometendo a tonsila lingual são relatados na literatura.<sup>2-4</sup>

Em adultos, HTL é freqüentemente assintomática, sendo detectada apenas durante procedimentos com manejo de vias aéreas, causando dificuldade de intubação traqueal<sup>1</sup>. Entretanto, o aumento das tonsilas linguais pode ser significativo, preenchendo valécula e expondo a epiglote posteriormente. Está relacionada também adispnéia, odinofagia, disfagia,

tosse crônica, rouquidão, formação de abscesso e epiglotite recorrente<sup>1,5</sup>.

HTL é causa incomum de AOS<sup>1,5</sup>. Ocorre em crianças, especialmente as com síndrome de Down, relacionada a colapso faríngeo noturno<sup>3</sup>. AOS causada por HTL é rara em adultos, existindo quatro relatos na literatura<sup>1,5,6</sup>. Os autores acreditam que, além da obesidade, a presença de HTL significativa contribuiu para o desenvolvimento de AOS no paciente.

A tonsilectomia lingual é recomendada em casos com algum grau de obstrução de vias aéreas que cause dificuldade respiratória, incluindo tratamento de AOS. Obtém-se boa efetividade na resolução desses casos<sup>5</sup>.

### COMENTÁRIOS FINAIS

HTL é um achado incomum e pouco diagnosticado. Entretanto, pode causar sintomas importantes, comprometendo a qualidade de vida do paciente. A HTL faz parte do diagnóstico diferencial de AOS e de linfoma em base de língua, devendo ser considerada na investigação diagnóstica desses casos.

### REFERÊNCIAS BIBLIOGRÁFICAS

1. Golding-Wood DG, Whittet HB. The lingual tonsil: A neglected symptomatic structure? *J Laryngol Otol*. 1989;103(10):922-5.
2. Lee ST, Jayalakshmi P, Raman R. Non-Hodgkins lymphoma of lingual tonsil-a case report. *Singapore Med J*. 1987;28(4):363-5.
3. Graziadei G, Pruneri G, Carboni N, Luminari S, Targia ML et al. Low-grade MALT lymphoma involving multiple mucosal sites and bone marrow. *Ann Hematol*. 1998;76(2):81-3.
4. Garcia Callejo FJ, Morant Ventura A, Tormos MM, Marco Algarra J. Upper dysphagia due to a chemotherapy resistant Burkitts lymphoma in a lingual tonsil. *Acta Otorrinolaringol Esp*. 2003;54(2):109-12.
5. Dundar A, Ozunlu A, Sahan M, Ozgen F. Lingual tonsil hypertrophy producing obstructive sleep apnea. *Laryngoscope*. 1996;106:1167-9.
6. Conacher LD, Meikle D, O'Brien C. Tracheostomy, lingual tonsillectomy and sleep-related breathing disorders. *BJA*. 2002;88(5):724-6.

<sup>1</sup> Acadêmica de Medicina da Universidade de Brasília - UnB.

<sup>2</sup> Acadêmico de Medicina da Universidade de Brasília - UnB.

<sup>3</sup> Acadêmico de Medicina da Universidade de Brasília - UnB.

<sup>4</sup> Doutorado em Patologia Molecular pela Universidade de Brasília. Professor Adjunto de Clínica Médica da Universidade de Brasília - UnB.

Este artigo foi submetido no SGP (Sistema de Gestão de Publicações) da BJORL em 8 de maio de 2007. cod. 4507.

Artigo aceito em 13 de junho de 2007.