

Schwannoma do nervo glossofaríngeo como etiologia de paralisia de prega vocal

Bianca Maria Liquidato¹, Feres Chaddad Neto²

Glossopharyngeal schwannoma causing vocal fold paralysis

Palavras-chave: nervo glossofaríngeo, schwannoma.
Keywords: glossopharyngeal nerve, schwannoma.

INTRODUÇÃO

As paralisias de prega vocal apresentam diversas etiologias, desde aumento de câmaras cardíacas, intoxicações por produtos químicos, massas mediastinais, cervicais, pulmonares, até tumores intracranianos.

Pela multiplicidade de etiologias e pelos diversos pontos onde o nervo vago e o seu ramo, nervo laríngeo recorrente, responsável pela inervação motora da maior parte dos músculos intrínsecos da laringe, podem ser lesados, muitas vezes são necessários diversos exames complementares para a investigação diagnóstica.

O nervo glossofaríngeo é um nervo misto, sensitivo e motor, que emerge do sulco lateral posterior do bulbo e sai do crânio pelo forame jugular. Da mesma maneira, o nervo vago e a raiz craniana do nervo acessório emergem pelo sulco lateral posterior do bulbo e saem do crânio pelo forame jugular. Já o nervo hipoglosso emerge de local bastante próximo, o sulco lateral anterior do bulbo e sai do crânio pelo canal do hipoglosso. Assim sendo, lesões expansivas de quaisquer destes nervos, podem comprometer por compressão nervos cranianos adjacentes.

Os Schwannomas intracranianos cor-

respondem a 5 a 10% das neoplasias intracranianas¹. Destes, 2 a 4% são schwannomas do forame jugular², ainda mais raros. Os pacientes se apresentam habitualmente com comprometimento de dois pares cranianos^{2,3}, sendo difícil a identificação do nervo de origem pelos sintomas apresentados¹. A Síndrome de Collet-Sicard é um quadro raro, que consiste no déficit dos quatro nervos cranianos inferiores, glossofaríngeo, vago, acessório e hipoglosso⁴.

APRESENTAÇÃO DO CASO

Paciente SMNS, 55 anos, sexo feminino, branca, procurou-nos com história de disфония há 4 meses e sensação de garganta fechada. Referia ainda prurido na garganta, sensação de globus faríngeo e crises de tosse seca. Estava em acompanhamento com ortopedista devido à dor e diminuição de força muscular no ombro direito.

Ao exame físico, apresentava empastamento da região supraclavicular à direita e à laringoscopia indireta foi evidenciada paralisia de prega vocal direita em posição paramediana. Foi feita a hipótese de paralisia de prega vocal direita por provável lesão de ápice pulmonar e foram solicitadas nasofibrolaringoscopia, tomografias cervical e de tórax. A paciente retornou 2 meses depois, sem os exames. Ao exame físico apresentava assimetria de ombros, com o ombro direito em posição mais baixa que o ombro esquerdo, paralisia de prega vocal direita e língua desviada para a direita. Foi feita a hipótese de comprometimento dos pares cranianos X, XI e XII por lesão encefálica e foi solicitada ressonância magnética do encéfalo com urgência.

A paciente retornou com ressonância magnética (Figura 1) que mostrava lesão tumoral em transição do bulbo para a ponte, deslocando os pares cranianos IX, X, XI e XII, sugestiva de Schwannoma. Foi encaminhada ao neurocirurgião e submetida à abordagem cirúrgica do forame jugular através da via de acesso transmastóideia para base do crânio. Observou-se que a lesão era proveniente do nervo glossofaríngeo e sua ressecção foi completa. O exame anatomopatológico da lesão confirmou tratar-se de Schwannoma.

A paciente apresentou melhora dos sintomas com fonoterapia, porém, após 10 meses de seguimento, ainda mantém déficits dos pares cranianos envolvidos.

DISCUSSÃO

No caso apresentado, a paciente inicialmente manifestou sintomas leves de disfagia, disфония importante e diminuição de força muscular no ombro, relacionados com comprometimento de ao menos, dois pares cranianos, o que concorda com relatos prévios de Schwannoma do forame jugular²⁻⁴. Devido à demora em realizar os exames complementares, observou-se a evolução do quadro, com comprometimento do nervo hipoglosso, configurando uma Síndrome de Collet-Sicard⁵. Também concordando com a literatura, a ressonância magnética sugeriu um Schwannoma do forame jugular, porém a confirmação exata do nervo de origem do tumor só pôde ser feita no intra-operatório^{1,4}.

Neste caso, os sintomas de comprometimento do nervo glossofaríngeo foram bastante discretos, o que fez com que a paciente procurasse atendimento apenas quando houve compressão do nervo vago e disфония, que causava maior repercussão clínica. Assim, semelhante ao relato de Di Lazzaro et al.³, a disфония pode ser um dos principais sintomas de apresentação dos Schwannomas do forame jugular.

COMENTÁRIOS FINAIS

Os tumores da região do forame jugular devem ser lembrados como diagnóstico etiológico das paralisias de prega vocal, em especial nos casos em que há sintomas ou sinais de comprometimento de outro par craniano.

REFERÊNCIAS BIBLIOGRÁFICAS

1. Eldevik OP, Gabrielsen TO, Jacobsen EA. Imaging findings in schwannomas of the jugular foramen. *AJNR Am J Neuroradiol* 2000;21:1139-44.
2. Kadri PA, Al-Mefty O. Surgical treatment of dumbbell-shaped jugular foramen schwannomas. *Neurosurg Focus* 2004;17:E9.
3. Di Lazzaro V, Saturno E, Pilato F, Molinari F, Dileone M, Oliviero A, Tonali PA. An unusual case of dysphagia and dysphonía. *Neurology* 2005;64:922.
4. Puzzilli F, Mastronardi L, Agrillo U, Nardi P. Glossopharyngeal nerve Schwannoma: report of a case operated on by the far-lateral transcondylar approach. *Skull Base Surg* 1999;9:57-63.
5. Garcia-Escrivà A, Pampliega Pérez A, Martín-Estefanía C, Botella C. Síndrome de Collet-Sicard como presentación de schwannoma del nervio hipoglosso. *Neurología* 2005;20:311-13.

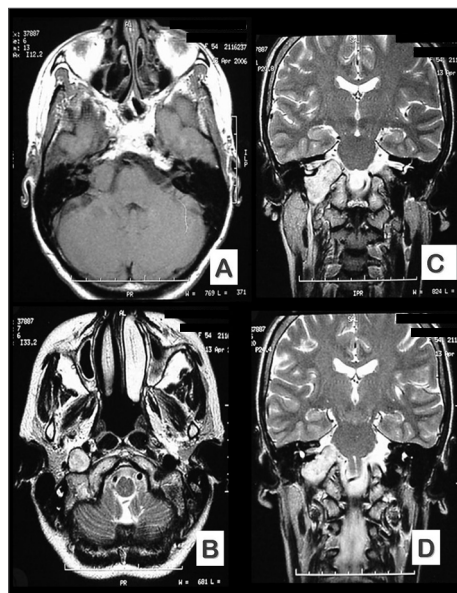


Figura 1. Cortes de RNM (A e B, axiais e C e D, coronais) pré-operatória mostrando a localização e as dimensões da lesão.

¹ Doutora em Otorrinolaringologia pela F.C.M. Santa Casa de São Paulo, Prof. Instrutora do Depto. de Morfologia da F.C.M. Santa Casa de São Paulo.

² Mestre em Neurologia pela UNICAMP, Neurocirurgião assistente da disciplina de Neurocirurgia do Depto. de Neurologia da UNICAMP.

F.C.M. da Santa Casa de São Paulo.

Endereço para correspondência: Bianca Maria Liquidato - R. Turiaçu 390 cj. 15 Perdizes São Paulo SP.

Este artigo foi submetido no SGP (Sistema de Gestão de Publicações) da RBORL em 4 de fevereiro de 2007. cod. 3643.

Artigo aceito em 28 de março de 2007.