

Estudo das variações anatômicas do meato médio de doentes com queixas nasais através da nasofibrosopia flexível

Study of the anatomical variations in the middle meatus of patients with nasal complaints using endonasal flexible fiberoptic endoscopy

Ronaldo C. Santos Junior¹, Arlete C. G. Santos²,
Eduardo P. F. de Jesus³, Lauro do N. Abud⁴

Palavras-chave: meato médio, concha nasal média, *agger nasi*, processo uncinado, bula etmoidal.

Key words: middle meatus, middle turbinate, *agger nasi*, uncinat process, ethmoid bulla.

Resumo / Summary

Padronizando a nasofibrosopia flexível detalhada, podemos avaliar as variações anatômicas de estruturas do complexo ostiomeatal, tais como, *agger nasi*, processo uncinado, bula etmoidal e concha nasal média. **Objetivo:** Avaliar as variações anatômicas em relação ao sexo, lado acometido e entre diferentes faixas etárias de acordo com o desenvolvimento e pneumatização do etmóide. **Forma de estudo:** Clínico prospectivo. **Material e Método:** No presente trabalho, foram estudados 500 doentes com queixas nasais (1000 meatos médios). **Resultados e Conclusões:** As conchas nasais médias globosas, extensiva e bulbosa, foram as variações anatômicas mais frequentes, seguidas pelo *agger nasi* hipertrofiado, concha nasal média paradoxal e processo uncinado angulado ou projetado medialmente. O *agger nasi*, a concha média globosa extensiva, concha nasal média paradoxal, o processo uncinado angulado ou projetado medialmente e a bula etmoidal hipertrofiada tendem a ser bilaterais, enquanto a concha média globosa bulbosa tende a ser unilateral. Houve correlação significativa entre a prevalência do *agger nasi* hipertrofiado e das conchas nasais médias globosas tipo extensiva e bulbosa ipsilateralmente. Houve correlação significativa entre a prevalência da concha nasal média globosa tipo extensiva e da concha nasal média globosa tipo bulbosa contralateralmente. Não houve correlação significativa entre a prevalência das variações anatômicas do *agger nasi*, processo uncinado, bula etmoidal e concha nasal média isoladamente ou associadas, em relação ao sexo.

The anatomical variations of the structure of the ostiomeatal complex as the *agger nasi*, the uncinat process, ethmoidal bulla and the middle turbinate can be properly evaluated by the standardization of the detailed endonasal flexible fiberoptic endoscopy. **Aim:** The anatomical variations concerning sex, different groups of age, and the nasal cavity with variations were evaluated according to the development and pneumatization of the ethmoid bone. **Study design:** Clinical prospective. **Material and Method:** At the current thesis, 500 patients were studied with nasal complaints (1000 middle meatus). **Results and Conclusions:** Extensive and bulbous-types conchas bullosas were the most frequent anatomical variation, followed by the overpneumatized *agger nasi*, paradoxical middle turbinate and medial angulation or medial prominence of the uncinat process. The *agger nasi*, extensive-type concha bullosa, paradoxical middle turbinate, medial angulation or medial prominence of the uncinat process and the overpneumatized ethmoid bulla tend to be bilateral, while the bulbous-type concha bullosa tend to be unilateral. A significant correlation between the prevalence of the overpneumatized *agger nasi* and the extensive and bulbous-types conchas bullosas in the same side, was observed. A significant correlation between the prevalence of extensive-type concha bullosa and bulbous-type concha bullosa in the contrary side, was observed. No significant correlation among the prevalence of the anatomical variations of the *agger nasi*, uncinat process, ethmoid bulla and middle turbinate was observed neither isolatedly nor associated, related to sex.

¹ Doutor em Medicina (ORL) pela Universidade de São Paulo (USP).

² Professora de Otorrinolaringologia da Universidade Federal de Sergipe (UFS).

³ Graduando em Medicina pela Universidade Federal de Sergipe (UFS).

⁴ Médico Residente em ORL da Universidade Federal de Brasília.

Endereço para Correspondência: Avenida Gonçalo Prado Rollemberg, 211 Sala 412 Bairro São José Aracaju Sergipe 49010-410.

Tel (0xx79)211-4576 – Fax (0xx79)211-4517 – E-mail: isbo@infonet.com.br

Instituição: Universidade Federal de Sergipe – Departamento de Medicina da Universidade Federal de Sergipe - Aracaju – Sergipe.

Tese apresentada à Faculdade de Medicina da Universidade de São Paulo para obtenção do título de Doutor em Medicina em Março/2002.

Artigo recebido em 09 de dezembro de 2002. Artigo aceito em 13 de março de 2003.

INTRODUÇÃO

Aeração e drenagem de secreções dos seios frontal, etmoidal anterior e maxilar têm de percorrer um tortuoso trajeto, através de aberturas, fendas e fissuras localizadas na parede lateral do meato médio. Durante o desenvolvimento e pneumatização do osso etmóide, esta região é anatomicamente propensa a desenvolver variações morfológicas das estruturas ósseas aí localizadas, tais como, o *agger nasi*, processo uncinado, bula etmoidal e concha nasal média, modificando ainda mais esse espaço já naturalmente acidentado.

Embora muitos autores relacionem as variações anatômicas do meato médio à maior predisposição ao desenvolvimento de rinossinusites, na literatura ainda não há evidências estatísticas, nem epidemiológicas, que essas variações sejam a causa primária de rinossinusites, existindo muitas controvérsias.

A contribuição das variações anatômicas na fisiopatologia das rinossinusites, como adjuvante no ciclo de manutenção do processo inflamatório, parece ser mais aceita.

Inúmeros trabalhos estudando as variações anatômicas da região do meato médio (complexo ostiomeatal) analisando cortes de tomografias computadorizadas, e em doentes com suspeita clínica de rinossinusites agudas recorrentes e/ou crônicas são encontrados na literatura, Kennedy; Zinreich, 1988, Zinreich et al., 1988, Van Der Veken et al., 1990, Calhoun et al., 1991, Yousem; Kennedy, 1991, April et al., 1993, Zinreich et al., 1993, Nadas et al., 1995, Ünlü et al., 1994, Min et al., 1995, Nassar Filho et al., 2001 e Voegels et al., 2001¹⁻¹², porém estudos analisando a endoscopia nasal são escassos.

O exame endoscópico detalhado da cavidade nasal permite avaliar as variações anatômicas do meato médio, incluindo *agger nasi*, processo uncinado, bula etmoidal e concha nasal média. O adequado conhecimento das variações anatômicas dessa região proporciona tanto um diagnóstico mais preciso e um acesso cirúrgico e mais seguro, como também um melhor entendimento da fisiopatologia das doenças infecciosas nasossinusais.

Os objetivos do presente estudo foram avaliar as variações anatômicas do meato médio de doentes com queixas nasais utilizando a videonasofibroscopia flexível, com relação a: (1) prevalência e principais associações entre estas; (2) prevalência em relação ao sexo e idade dos doentes.

CASUÍSTICA E MÉTODO

Critérios de seleção

Nesse estudo foram analisadas as imagens gravadas e arquivadas em fitas de videocassete de 500 exames (videonasofibroscopia flexível) realizados no ambulatório de otorrinolaringologia do Hospital Universitário da Faculdade de Medicina da Universidade Federal de Sergipe – U.F.S.,

durante o período de agosto de 2000 a agosto de 2001.

Dos 500 doentes estudados, 297 eram do sexo feminino (59,4%) e 203 do sexo masculino (40,6%).

Foram excluídos doentes que apresentavam história de cirurgia nasal ou paranasal prévia, história de trauma facial, presença de anomalias maxilofaciais, de processos tumorais ou processos infecciosos em atividade.

Preparo e técnica do exame

Sempre que possível e não havendo contra-indicação, provocou-se uma retração das mucosas de revestimento das conchas nasais médias e das estruturas da parede lateral do nariz, com a colocação de algodão embebido em solução de lidocaína a 2% com vasoconstrictor (adrenalina) na diluição de 1:120.000 em ambas fossas nasais e ambos meatos médios, por 5 minutos, o que permitiu um exame indolor e mais detalhado da parede lateral do meato médio.

Avaliação das variações anatômicas

Estabelecemos, ainda, uma definição morfológica para as diferentes variações anatômicas, nomeando as mesmas, baseados em achados endoscópicos e utilizando-se de parâmetros anatômicos, não sendo utilizados dados de tomografias computadorizadas.

Baseado nas observações do exame endoscópico, nomeamos a variação anatômica do *agger nasi* em hipertrofiado, caracterizado morfológicamente por projeção medial importante da célula do *agger nasi* com sulcos delimitando-a e implantação ântero-superior da concha nasal média projetada, algumas vezes parcialmente escondida ou lateralizada em relação ao *agger nasi* (Figura 1).

De acordo com as imagens endoscópicas, nomeamos e definimos morfológicamente as variações anatômicas do processo uncinado em:

- Processo uncinado não projetado, caracterizado por ausência total da projeção medial do processo uncinado na parede lateral do nariz, podendo ser visualizados o óstio natural do seio maxilar e visualização direta da bula etmoidal, parcial da terceira lamela e recesso retrobulbar (Figura 2).
- Processo uncinado angulado ou projetado medialmente, caracterizado por acentuada projeção medial em direção à concha nasal média estreitando o meato médio (Figura 3).
- Processo uncinado perfurado, caracterizado por uma abertura comunicando o infundíbulo etmoidal à cavidade nasal (Figura 4).
- Processo uncinado recurvado, caracterizado por sua borda livre curvada anteriormente podendo dar impressão de uma concha nasal média dupla (Figura 5).

Baseado na observação no exame endoscópico,

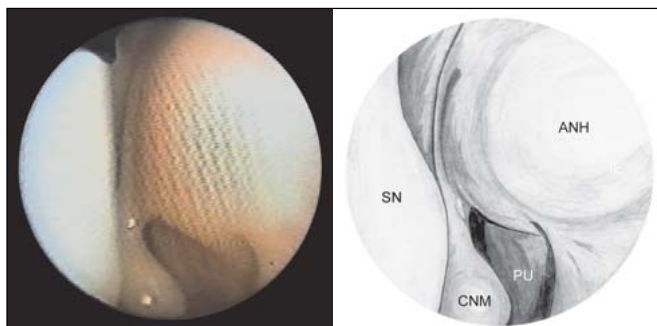


Figura 1. *Agger nasi* hipertrofiado

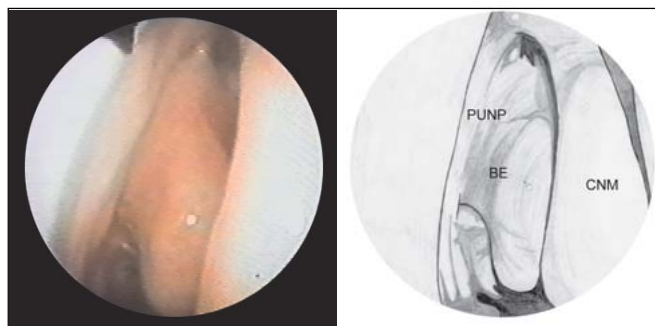


Figura 2. Processo uncinado não projetado

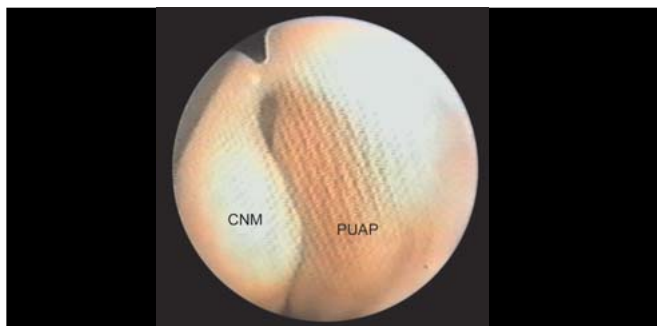


Figura 3. Processo uncinado angulado ou projetado medialmente.

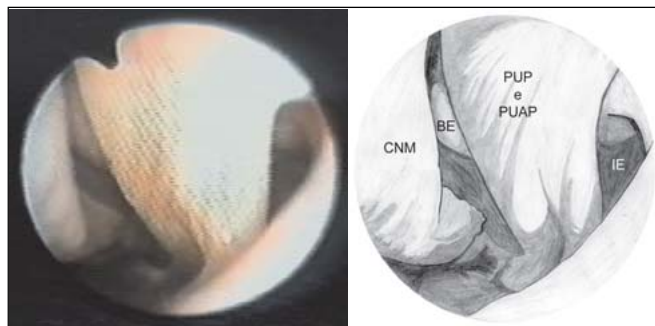


Figura 4. Processo uncinado perfurado

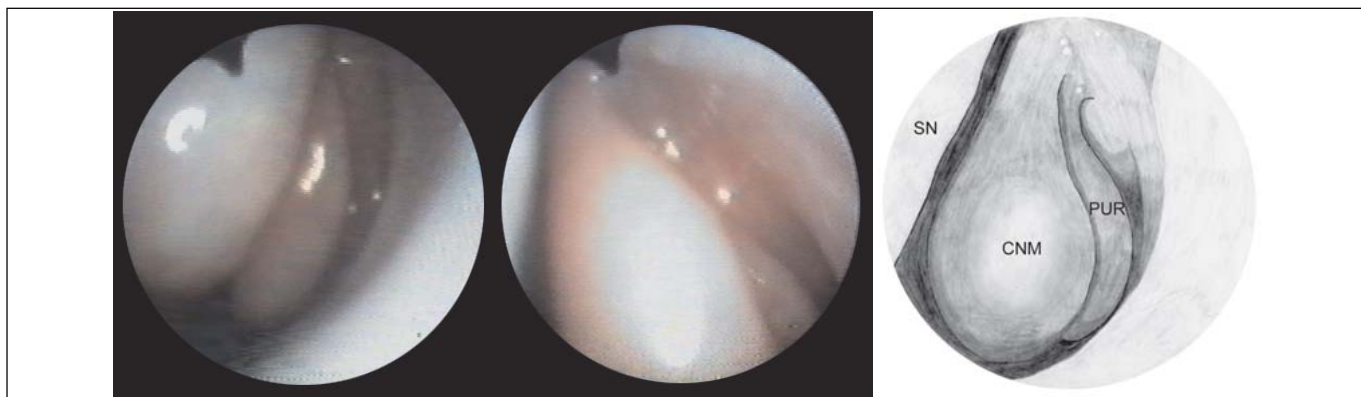

Figura 5. Processo uncinado recurvado

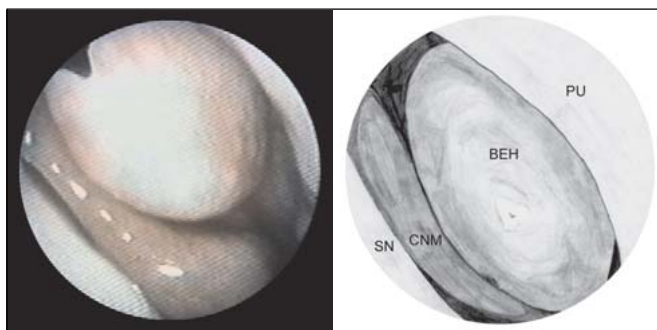


Figura 6. Bula etmoidal hipertrofiada

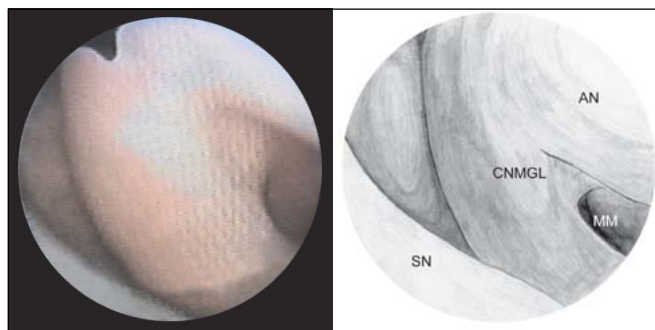


Figura 7. Concha nasal média globosa tipo lamelar

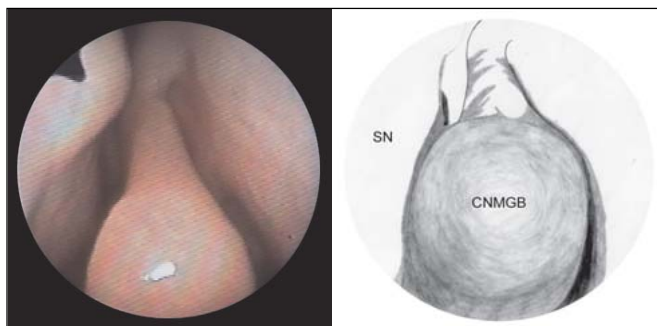


Figura 8. Concha nasal média globosa tipo bulbosa

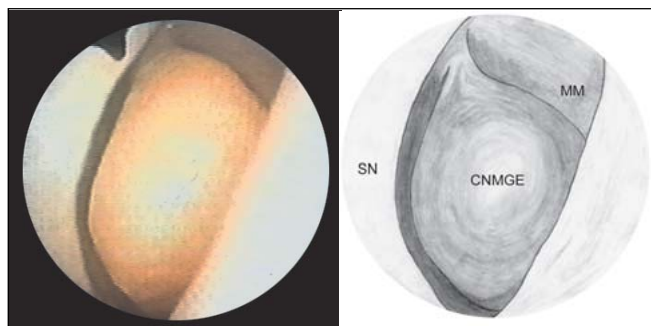


Figura 9. Concha nasal média globosa tipo extensiva

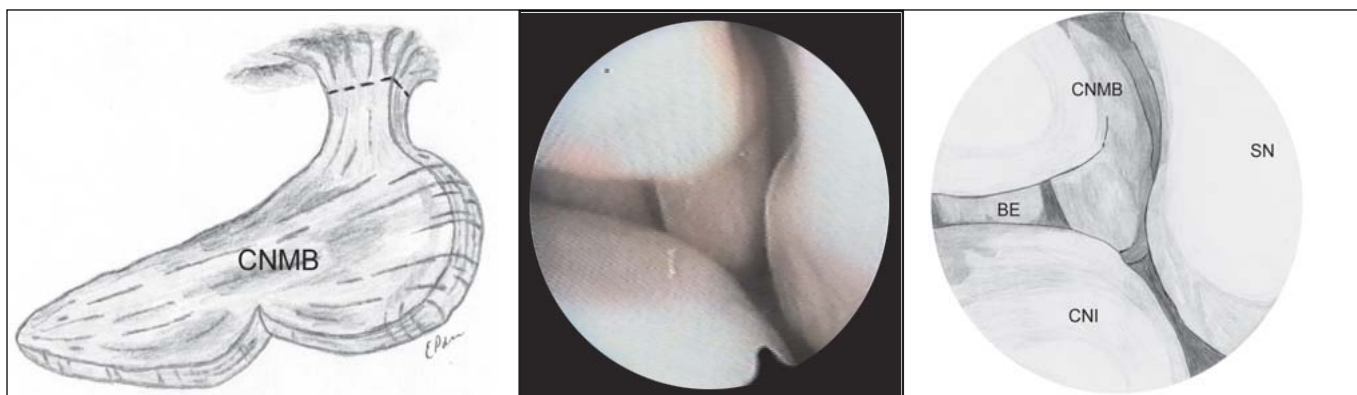


Figura 10. Concha nasal média bilobulada

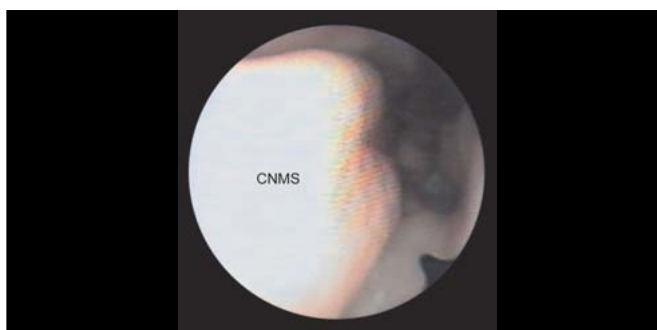


Figura 11. Concha nasal média sulcada

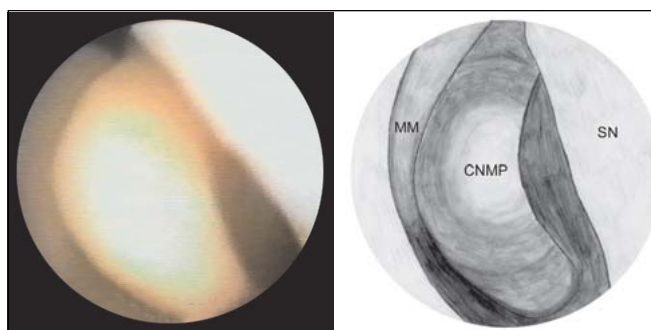


Figura 12. Concha nasal média paradoxal

nomeamos a variação anatômica da bula etmoidal em hipertrófica, caracterizada morfologicamente por ampla expansão da bula etmoidal dentro do meato médio e em direção ao infundíbulo etmoidal, estreitando estas regiões anatômicas, além de estar em contato com a parede lateral do corpo da concha nasal média, podendo crescer anteriormente e projetar-se para fora do meato médio (Figura 6).

As variações da concha nasal média também foram observadas no exame endoscópico, sendo nomeadas e

definidas morfologicamente nos itens abaixo:

- Concha nasal média globosa tipo lamelar (célula intralamelar), caracterizada pelo alargamento da implantação ântero-superior da concha nasal média (Figura 7).
- Concha nasal média globosa tipo bulbosa, caracterizada por expansão da concha nasal média, restrita ao corpo, com morfologia bulbosa (Figura 8).

Tabela 1. Comparação estatística através do Teste de Significância de Proporção das Variações Anatômicas quando unilaterais e bilaterais

Variações anatômicas	Unilateral (% 500)	Bilateral (% 500)	Teste de significância de proporção – Zc
Concha Nasal Média			
Globosa Extensiva	7,2%	17,4%	-7,34837*
Globosa Bulbosa	19,6%	1,6%	12,96771*
Paradoxal	7,8%	2%	4,178483*
Globosa Lamelar	3,4%	2,6%	0,576343
Bilobulada	2,2%	0,6%	1,152685
Sulcada	0,4%	0,2%	0,144086
Processo Uncinado			
Angulado / Projeção Medial	2,8%	6,4%	-2,59354*
Não Projetado	1%	0,2%	0,576343
Perfurado	1,2%	0%	0,864514
Recurvado	0,4%	0%	0,288171
Agger nasi			
Hipertrofiado	10,8%	6,4%	3,169884*
Bula Etmoidal			
Hipertrofiada	5,2%	2,4%	2,017199*

(*): Estatisticamente significante

- Concha nasal média globosa tipo extensiva, caracterizada por acentuada expansão da concha nasal média, incluindo sua implantação, com estreitamento importante das passagens anterior para o meato médio e entre a concha nasal média e o septo nasal (Figura 9).
- Concha nasal média bilobulada, caracterizada pela irregularidade (depressão) no corpo da concha nasal média na sentido ínfero-superior, dando a impressão da existência de duas conchas nasais médias, uma mais anterior e outra mais posterior (Figura 10).
- Concha nasal média sulcada, caracterizada por apresentar depressão sulcada no sentido longitudinal (ântero-posterior) no corpo da concha nasal média (Figura 11).
- Concha nasal média paradoxal, caracterizada por concavidade voltada para o septo e convexidade voltada para o complexo ostiomeatal (Figura 12).

Os achados endoscópicos das variações anatômicas citadas acima foram tabulados de acordo com o lado examinado (meato médio direito, esquerdo ou bilateral), a idade e sexo.

Os doentes ainda foram divididos em 3 grupos etários de acordo com desenvolvimento e pneumatização do etmóide. Grupo 1, até 14 anos de idade (pneumatização completada). Grupo 2, de 15 a 24 anos (pneumatização ainda possível). Grupo 3, maior ou igual a 25 anos de idade (pneumatização finalizada).

O banco de dados foi armazenado em um microcomputador e processado através do programa Excel, sendo possível, dessa forma, estudarmos as variações anatômicas e suas principais associações com relação ao sexo, lado acometido, e aos diferentes grupos etários.

Método estatístico

As comparações das diferentes variações anatômicas e das principais associações das mesmas quanto ao lado examinado, sexo e diferentes grupos etários foram realizadas através do teste estatístico qui-quadrado. Nos casos onde o teste qui-quadrado não se aplicou, utilizamos o teste exato de Fisher. O nível de confiança foi 95% ($p < 0,05$), como preconizado para ensaios biológicos.

Realizamos o teste de significância de proporção para comparar as variações anatômicas quando unilaterais e bilaterais, como também, quando comparamos os diferentes grupos etários entre si.

RESULTADOS

Foram examinados 500 doentes, ou seja, 1000 meatos médios. Destes, 170 (34%) não apresentavam quaisquer das variações anatômicas pesquisadas e 330 doentes (66%) tinham pelo menos uma variação anatômica, independentemente do lado.

Variações anatômicas

Diagnosticamos 611 variações anatômicas, independente do lado. A Tabela 1 mostra a distribuição das variações anatômicas em unilaterais e bilaterais nos 500 doentes estudados, tendo sido realizado o teste de significância de proporção, comparando unilateral e bilateral (Tabela 1).

Principais associações

As Tabelas 2 e 3 mostram os números de casos das possíveis associações ipsilaterais e contralaterais das variações anatômicas (duas a duas), e resultados da significância

estatística das comparações entre as possíveis associações de variações anatômicas que encontramos utilizando os testes qui-quadrado ou exato de Fisher.

Variações anatômicas versus sexo

Dos 203 doentes masculinos estudados, 64,5% apresentavam algum tipo de variação anatômica (131 doentes). Das 297 doentes femininas estudadas 67% apresentavam algum tipo de variação anatômica (199 doentes). Realizamos os testes qui-quadrado ou exato de Fisher para as variações anatômicas, unilaterais e bilaterais, procurando observar alguma diferença com relação ao sexo dos doentes, mas não houve diferença estatisticamente significativa para nenhuma das variações anatômicas estudadas.

A incidência de variações anatômicas nos diferentes grupos etários foi de 52,77% no grupo G1, 60% no grupo G2 e 75,48% no grupo G3 (Gráfico 1). Com relação à significância entre os grupos, tem-se que $G1 \neq G2$ ($Z_c = -2,26$), $G2 \neq G3$ ($Z_c = -11,07$) e $G1 \neq G3$ ($Z_c = -8,61$), conforme o teste de significância de proporção (valores fora do intervalo - 1,96 a 1,96, rejeita a hipótese que os grupos são iguais, com nível de confiança de 95%).

DISCUSSÃO

A endoscopia permite uma ótima avaliação da mucosa que recobre as estruturas ósseas e cartilaginosas que constituem a fossa nasal. Deste modo, o aspecto de uma determinada estrutura por visão endoscópica deve se correlacionar em algum grau com a estrutura óssea e/ou cartilaginosa que essa mucosa recobre.

Assim, estabelecemos inicialmente nomenclatura e definição, baseados nestas morfologias das variações anatômicas.

Em nossa pesquisa encontramos 66% dos doentes com alguma variação anatômica detectada, o que correspondeu aos achados de Bolger et al. (1991) que as encontrou em 64,9% analisando tomografias computadorizadas¹³.

Lloyd (1990), avaliando o *agger nasi* em tomografias computadorizadas, encontrou pneumatização ou hipertrofia do *agger nasi* estreitando o recesso frontal em 3% dos casos¹⁴. Voegels et al., 2001, também estudando tomografias computadorizadas de doentes com diagnóstico de rinossinusite crônica, encontraram 1,07% de células do *agger nasi* hiperpneumatizadas¹². Nesse estudo encontramos hipertrofia do *agger nasi* em 17,2% dos doentes. Embora os

Tabela 2. Distribuição das Variações Anatômicas do Meato Médio presentes concomitantemente em um mesmo lado e suas significâncias estatísticas

VARIAÇÕES ANATÔMICAS	nº casos	VARIAÇÕES ANATÔMICAS IPSILATERIAS CONCOMITANTES											
		ANH	BEH	CNMB	CNMGL	CNMGB	CNMGE	CNMP	CNMS	PUR	PUNP	PUP	PUAP
ANH	86	-	5	2	2	25*	25*	1	1	1	1	1	2
BEH	38	5	-	1	7	4	9	1	0	0	1	0	0
CNMB	14	2	1	-	0	2	1	0	0	0	1	1	1
CNMGL	30	2	7	0	-	0	0	2	1	0	0	0	3
CNMGB	106	25*	4	2	0	-	0	5	0	0	0	1	3
CNMGE	123	25*	9	1	0	0	-	4	1	0	2	0	5
CNMP	49	1	1	0	2	5	4	-	0	0	0	0	2
CNMS	3	1	0	0	1	0	1	0	-	0	0	0	0
PUR	2	1	0	0	0	0	0	0	0	-	0	0	0
PUNP	6	1	1	1	0	0	2	0	0	0	-	1	0
PUP	6	1	0	1	0	1	0	0	0	0	1	-	0
PUAP	46	2	0	1	3	3	5	2	0	0	0	0	-

(*): Estatisticamente significativo

LEGENDA

ANH	Agger Nasi Hipertrofiado	CNMB	Concha Nasal Média Bilobulada
BEH	Bula Etmoidal Hipertrofiado	CNMGL	Concha Nasal Média Globosa Lamelar
PUR	Processo Uncinado Recurvado	CNMGB	Concha Nasal Média Globosa Bulbosa
PUNP	Processo Uncinado Não Projetado	CNMGE	Concha Nasal Média Globosa Extensiva
PUP	Processo Uncinado Perfurado	CNMP	Concha Nasal Média Paradoxal
PUAP	Processo Uncinado Angulado ou Projetado Medialmente	CNMS	Concha Nasal Média Sulcada

Tabela 3. Distribuição das Variações Anatômicas do Meato Médio presentes concomitantemente no Meato Médio Contralateral e suas significâncias estatísticas

VARIAÇÕES ANATÔMICAS IPSILATERAIS		VARIAÇÕES ANATÔMICAS CONTRALATERAIS CONCOMITANTES											
	n. casos	ANH	BEH	CNMB	CNMGL	CNMGB	CNMGE	CNMP	CNMS	PUR	PUNP	PUP	PUAP
ANH	86	32*	1	0	2	3	1	1	1	1	1	0	2
BEH	38	1	12*	1	0	1	1	1	0	0	1	0	0
CNMB	14	0	1	3	1	2	0	0	0	0	1	0	1
CNMGL	30	2	0	1	13*	0	6	0	0	0	0	0	3
CNMGB	106	3	1	2	0	8	11*	5	0	0	0	0	3
CNMGE	123	1	1	0	6	11*	28*	4	1	0	2	0	5
CNMP	49	1	1	0	0	5	4	10*	0	0	0	0	2
CNMS	3	1	0	0	0	0	1	0	1	0	0	0	0
PUR	2	1	0	0	0	0	0	0	0	0	0	0	0
PUNP	6	1	1	1	0	0	2	0	0	0	1	0	0
PUP	6	0	0	0	0	0	0	0	0	0	0	2	0
PUAP	46	2	0	1	3	3	5	2	0	0	0	0	13*

(*): Estatisticamente significante

LEGENDA

ANH	<i>Agger nasi</i> Hipertrofiado	CNMB	Concha Nasal Média Bilobulada
BEH	Bula Etmoidal Hipertrofiado	CNMGL	Concha Nasal Média Globosa Lamelar
PUR	Processo Uncinado Recurvado	CNMGB	Concha Nasal Média Globosa Bulbosa
PUNP	Processo Uncinado Não Projetado	CNMGE	Concha Nasal Média Globosa Extensiva
PUP	Processo Uncinado Perfurado	CNMP	Concha Nasal Média Paradoxal
PUAP	Processo Uncinado Angulado ou Projetado Medialmente	CNMS	Concha Nasal Média Sulcada

estudos desses autores tenham sido realizados em populações diferentes (tumores orbitários e rinossinusite crônica), houve uma evidente supervalorização da hipertrofia do *agger nasi* no exame endoscópico com relação à tomografia computadorizada. Isso talvez possa ser explicado pelo ângulo de visão do endoscópio, pela subjetividade do observador, ou processo infeccioso em atividade dificultando a observação na "janela" tomográfica realizada. Estudos comparando os achados tomográficos e endoscópicos dos mesmos pacientes poderiam esclarecer melhor essa divergência de resultados.

Min et al. (1995), estudando tomografias computadorizadas de doentes com rinossinusite bilateral, observaram processos uncinados recurvados em apenas 1,3% dos casos¹⁰. Através da nasofibroscopia flexível observamos essa ocorrência em apenas 0,02%. Essas baixas ocorrências contrastam com os achados de Lloyd (1990) que evidenciou 16% de processos uncinados recurvados, porém ele considerou nessa classificação qualquer curvatura por mais discreta que fosse, da margem posterior do processo uncinado, ou medialmente em direção da concha nasal média, ou lateralmente em direção ao infundíbulo etmoidal¹⁴. Se considerarmos o processo uncinado recurvado caracterizado por ter sua borda livre curvada anteriormente dando a impressão de uma concha nasal média dupla, essa é uma alteração pouco freqüente, e de melhor diagnóstico através da

endoscopia nasal do que através de tomografia computadorizada, explicando a disparidade dos achados de Lloyd (1990).

Yousem; Kennedy (1991)⁵ e Zinreich (1993)⁷ citam que a variação do processo uncinado angulado ou projetado medialmente pode ser encontrada em 3% a 21% das tomografias computadorizadas de doentes com suspeita de rinossinusite. Através da endoscopia os observamos em 9,2% dos casos, o que está de acordo com a literatura.

Em adultos, Kennedy; Zinreich (1988) encontraram 8% dos doentes com bula etmoidal hipertrofiada em tomografias computadorizadas¹, o que correspondeu com nossos achados (7,6%), reforçando a eficiência do método endoscópico nesse diagnóstico. Por outro lado, estudando tomografias computadorizadas de doentes com tumores em órbita, Lloyd (1990) encontrou 17% de hipertrofia, porém o próprio autor admite que pode ter havido uma suprestimativa pelo fato de nem sempre ser fácil avaliar esta variação anatômica através de tomografia computadorizada¹⁴.

A divisão das conchas nasais médias globosas em tipo lamelar, bulbosa e extensiva, foi baseada na classificação utilizada por Bolger et al. (1991), que diferenciava a região pneumatizada da concha nasal média, através de tomografia computadorizada¹³. Analisando cortes coronais de tomografias computadorizadas, Bolger et al. (1991) encontraram concha nasal média bolhosa lamelar em 46,2% dos casos, bulbosa em 31,2% e extensiva em 15,7% dos doentes¹³. Em estudo

similar, Ünlü et al. (1994) observaram 45% do tipo lamelar, 21% bulbosa e 34% extensiva⁹. Por outro lado, nesse estudo endoscópico encontramos um número bastante reduzido de lamelar (12,44%), e um número elevado de bulbosa (43,98%) e extensiva (51,03%). Esses achados mostram que existe limitação da endoscopia para avaliar a pneumatização da lâmina vertical da concha, que corresponderia ao alargamento da implantação ântero-superior da concha nasal média. Por outro lado, a superestimativa das conchas globosas bulbosas e extensivas volta a refletir a maior facilidade de observarmos endoscopicamente a região anterior e inferior da concha nasal média e de estarem incluídas nas conchas globosas, não só conchas pneumatizadas, como hipertróficas.

A tendência de ocorrer variações anatômicas bilaterais do etmóide se revelou na avaliação endoscópica de outras estruturas como do processo uncinado projetado ou angulado medialmente (48,26%), *agger nasi* hipertrofiado (37,2%) e bula etmoidal hipertrofiada (31,58%), além da concha nasal média globosa dos tipos lamelar (43,34%) e extensiva (22,76%). Esse comportamento pode representar uma predisposição de crescimento e pneumatização uniforme, com relação aos lados do osso etmóide.

Observou-se também uma diferença estatisticamente significativa das variações anatômicas do *agger nasi* hipertrofiado, bula etmoidal hipertrofiada, conchas nasais médias tipos, lamelar e extensiva, concha nasal média paradoxal e processo uncinado angulado ou projetado medialmente serem bilaterais (Tabela 3). A incidência da associação entre concha nasal média extensiva e bulbosa contralateral também apresentou diferença estatisticamente significativa quando comparada com as demais associações possíveis (Tabela 3).

Podemos inferir que o crescimento e pneumatização do osso etmóide tende a ser uniforme, já que as variações anatômicas citadas acima, exceto a concha nasal média paradoxal e o processo uncinado angulado ou projetado medialmente, tendem a pneumatizar.

Kennedy; Zinreich (1988), em estudo de 230 adultos, encontrou 15% com concha nasal média paradoxal¹. Lloyd (1990) as observou em 17%¹⁴, Bolger et al. (1991) em 26,1%¹³, Calhoun et al. (1991) em 12%⁴, Yousem; Kennedy (1991) em 2%⁵ e Voegels et al. (2001) em 2,15%¹². Endoscopicamente as encontramos em 9,8%, o que não deve ser decorrente da limitação da endoscopia já que esta variação anatômica é de fácil identificação pelos dois métodos (tomografia computadorizada e nasofibroscopia flexível).

Analisando a Tabela 2, observamos uma tendência de pneumatização conjunta do *agger nasi* e concha nasal média tipos, extensiva e bulbosa. Observamos 29,06% dos *agger nasi* hipertrofiados associados com conchas nasais médias tipos, extensiva ou bulbosa, e 23,58% das conchas nasais médias tipo bulbosas e 20,32% das conchas nasais médias tipo extensivas associadas com *agger nasi* hipertrofiado. Esse achado foi estatisticamente significativo

quando comparado com as outras associações ipsilaterais possíveis encontradas em nosso estudo. Esta relação não foi estatisticamente significativa entre a bula etmoidal hipertrofiada e o *agger nasi* hipertrofiado, e entre a bula etmoidal hipertrofiada e qualquer tipo de concha nasal média globosa. A relação de provável tendência de pneumatização conjunta entre o *agger nasi* (hipertrofiado) e a concha nasal média globosa tipo lamelar não foi notada, talvez pelo fato de estarmos trabalhando com exames endoscópicos (nasofibroscopia flexível), não tendo sido diagnosticado o alargamento da implantação ântero-superior em algumas situações de pneumatização, que poderiam ser detectados à tomografia computadorizada.

Não houve diferença estatística significativa das variações anatômicas em relação ao sexo.

Baseado no estudo de Anderhuber; Khun (1993)¹⁵ que avaliaram o desenvolvimento e pneumatização do etmóide, concluindo que as diferentes estruturas anatômicas do meato médio já estão formadas no recém-nascido, prosseguindo apenas a pneumatização do etmóide, que é completada entre os 12 e 14 anos, com somente em poucos casos podendo acontecer alguma mudança até 22 a 24 anos de idade, dividimos os doentes examinados em três grupos etários. No Gráfico 1 observamos uma diferença estatisticamente significativa quanto a presença (crescente) e ausência (decrecente) das variações anatômicas nos três grupos etários, à medida que avançamos na faixa etária examinada.

Esse achado poderia sugerir que as variações anatômicas e a pneumatização do etmóide desenvolvem-se progressivamente com o aumento da idade do paciente, mas também poderia resultar da maior tolerância dos doentes adultos para realização do exame, permitindo uma melhor avaliação do meato médio, apesar da metodologia rigorosa adotada por nós durante a realização da nasofibroscopia flexível, inclusive excluindo do grupo em estudo doentes que não conseguimos realizar o exame detalhadamente.

Um estudo longitudinal, avaliando as características do meato médio de doentes com o avanço da idade, poderiam sugerir um perfil do surgimento das variações anatômicas, como também, do comportamento da pneumatização do osso etmóide.

Comparados e discutidos os achados da literatura em tomografias computadorizadas e nossos achados através da nasofibroscopia flexível, pensamos que os dois métodos diagnósticos se complementam, com a tomografia computadorizada mais precisa no diagnóstico das pneumatizações, porém com a nasofibroscopia flexível parecendo ser melhor para avaliar as morfologias, como também, ocupação relativa no espaço das estruturas anatômicas analisadas, dando a possibilidade de inferirmos sobre as prováveis conseqüências clínicas.

Estudos comparando os achados endoscópicos e tomográficos de um mesmo paciente e reavaliando

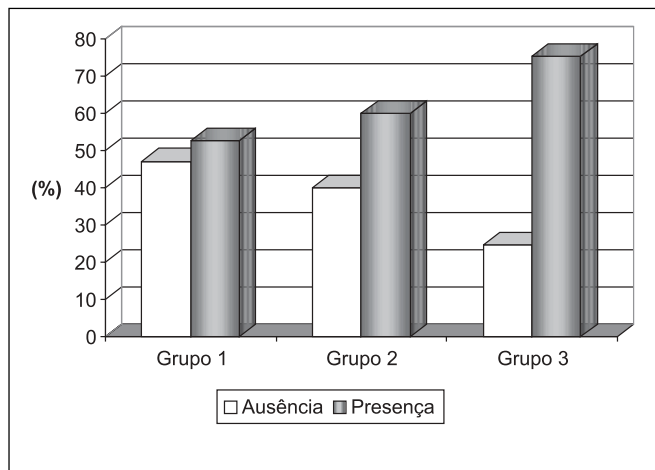


Gráfico 1. Distribuição do número de doentes nos diferentes grupos etários quanto à presença e à ausência de Variações Anatômicas

seqüencialmente um mesmo paciente durante seu desenvolvimento etário poderia elucidar muitas das inferências que ressaltamos nesse trabalho.

CONCLUSÕES

Com relação às variações anatômicas do meato médio em doentes com queixas nasais, avaliadas através da nasofibrosopia flexível, pudemos concluir que:

- As conchas nasais médias globosa extensiva e bulbosa foram as variações anatômicas mais freqüentes, seguidas pelo *agger nasi* hipertrofiado, concha nasal média paradoxal e processo uncinado angulado ou projetado medialmente.
- A nasofibrosopia flexível tende a supervalorizar o grau de pneumatização das conchas nasais, embora falhe na identificação de pequenas pneumatizações na região superior da mesma.
- O *agger nasi*, a concha nasal média globosa extensiva, concha nasal média paradoxal, o processo uncinado angulado ou projetado medialmente e a bula etmoidal hipertrofiada tendem a ser bilaterais. enquanto a concha média globosa bulbosa tende a ser unilateral.
- Houve correlação significativa entre a prevalência do *agger nasi* hipertrofiado e das conchas nasais médias globosas tipo extensiva e bulbosa ipsilateralmente.

- Houve correlação significativa entre a prevalência da concha nasal média globosa tipo extensiva e da concha nasal média globosa tipo bulbosa contralateralmente.
- Não houve correlação significativa entre a prevalência das variações anatômicas do *agger nasi*, processo uncinado, bula etmoidal e concha nasal média isoladamente ou associadas, em relação ao sexo.
- A prevalência das variações anatômicas foi significativamente maior nos grupos etários mais elevados.

REFERÊNCIAS BIBLIOGRÁFICAS

1. Kennedy DW, Zinreich SJ. Functional endoscopic approach to inflammatory sinus disease. Current perspectives and technique modifications. *Am J Rhinology* 1988;2:89-96.
2. Zinreich SJ, Mattox DE, Kennedy DW, Chisholm HL, Diffley DM, Rosenbaum AE. Concha bullosa: CT evaluation. *J Comput Assist Tomogr* 1988;12:778-784.
3. Van Der Veken PJV, Clement PAR, Buisseret Th, Desprechins B, Kaufman L, Derde MP. CT-scan study of the incidence of sinus involvement and nasal anatomic variations in 196 children. *Rhinology* 1990;28:177-184.
4. Calhoun KH, Waggenspack GA, Simpson CB, Hokanson JA, Bailey BJ. CT Evaluation of the paranasal symptomatiz and asymptomatiz populations. *Otolaryngol Head Neck Surg* 1991;104:480-483.
5. Yousem DM, Kennedy DW, Rosenberg S. Ostiomeatal complex risk factors for sinusitis: CT evaluation. *The Journal of Otolaryngology* 1991;20(6):419-424.
6. April MM, Zinreich SJ, Baroody FM, Naclerio RM. Coronal CT scan abnormalities in children with chronic sinusitis. *Laryngoscope* 1993;103:985-990.
7. Zinreich SJ. Imaging of inflammatory sinus disease. *Otolaryngol Clin North Am* 1993;26:535-547.
8. Nadas S, Duvoisin B, Landry M, Schnyder P. Concha bullosa: frequency and appearances on CT and correlations with sinus disease in 308 patients with chronic sinusitis. *Neuroradiology* 1995;37:24-237.
9. Ünlü HH, Akyar S, Caylan R, Nalça Y. Concha bullosa. *The Journal of Otolaryngology* 1994;23(1):23-27.
10. Min Y, Koh T, Rhee C, Han M. Clinical implications of the uncinat process in paranasal sinusitis: radiologic evaluation. *Am J Rhinology* 1995;9:131-135.
11. Nassar Filho J, Anselmo-Lima WT, Santos AC. Participação das variações anatômicas do complexo ostiomeatal na gênese da rinossinusite crônica, analisadas por tomografia computadorizada. *Revista Brasileira de Otorrinolaringologia* 2001;67(4):489-495.
12. Voegels RL, Goto EY, Chung D, Nita LM, Lessa MM, Butugan O. Correlação etiológica entre variações anatômicas na tomografia computadorizada e a rinossinusite crônica. *Revista Brasileira de Otorrinolaringologia* 2001;67(4):507-510.
13. Bolger WE, Butzin CA., Parsons DS. Paranasal sinus bony anatomic variations and mucosal abnormalities: CT analysis for endoscopic sinus surgery. *Laryngoscope* 1991; 101:56-64.
14. Lloyd GAS. CT of the paranasal sinuses: study of control series in relation to endoscopic sinus surgery. *The Journal of Laryngology and Otology* 1990;104:477-481.
15. Anderhuber W, Kuhn F. Development of the paranasal sinuses in children: implications for paranasal sinus surgery. *Ann Otol Rhinol Laryngol* 1993;102:705-711.