

Tricoepitelioma solitário nasal

Lucas Gomes Patrocínio¹, Priscila Garcia Damasceno²,
Tomas Gomes Patrocínio³, José Antonio Patrocínio⁴

Solitary nasal trichoepithelioma

Palavras-chave: cirurgia plástica, neoplasias cutâneas, neoplasias nasais.

Keywords: plastic surgery, skin neoplasms, nasal neoplasms.

INTRODUÇÃO

Tricoepiteliomas são neoplasias benignas cutâneas derivadas dos folículos pilosos, que acometem principalmente a face¹. Apresenta-se em duas formas clínicas: uma múltipla que aparece normalmente em adultos jovens, hereditária ligada ao sexo que acomete principalmente face, couro cabeludo e parte superior do tórax; e a outra, solitária, geralmente comum na vida adulta, não é hereditária, que pode aparecer em qualquer parte do corpo, tendo preferência também pela face¹. Normalmente não ultrapassa 2-3 cm de diâmetro². É um tumor extremamente raro, sendo encontrados na literatura pesquisada apenas dois casos de tricoepitelioma acometendo pele da região nasal^{3,4}.

Descrevemos um caso de tricoepitelioma solitário nasal tratado com exérese e rotação de retalhos e discutimos os aspectos diagnósticos e terapêuticos de este raro tipo de tumor cutâneo.

RELATO DE CASO

J.C.M., masculino, 56 anos, referia lesão em região do dorso do nariz com crescimento lento há 5 anos. Ao exame foi observado nódulo acastanhado, com vascularização aparente, de consistência fibroelástica, em dorso do nariz, medindo de 3,0x2,5cm (Figura 1A). O diagnóstico clínico era de carcinoma basocelular. Foi realizada ressecção cirúrgica (Figura 1B) com material enviado para estudo anatomopatológico, que evidenciou ilhas de células basalóides intercaladas com pequenas estruturas císticas cheias de queratina laminada e células epiteliais formando invaginações que se assemelham a papilas

foliculares. Após confirmação do diagnóstico de tricoepitelioma e de margens livres do tumor foi realizada reconstrução nasal com retalho nasogeniano (Figuras 1C e 1D). O paciente permaneceu em acompanhamento ambulatorial por 48 meses sem sinais de recidiva.

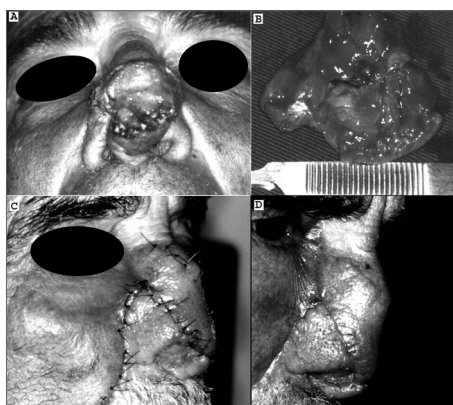


Figura 1. Fotografias demonstrando tricoepitelioma solitário nasal (A) submetido à exérese cirúrgica (B) e após reconstrução com retalho nasogeniano (C e D).

DISCUSSÃO

O tricoepitelioma solitário é um tumor benigno tricogênico que acomete adultos, não está ligada a herança genética e apresenta incidência extremamente baixa². Na literatura pesquisada, foram encontrados apenas dois casos de tricoepitelioma solitário nasal^{3,4}.

Tanto a forma múltipla quanto a solitária são morfologicamente semelhantes, diferenciando-se basicamente pelo número de lesões^{2,3}. Caracterizam-se por pápulas ou nódulos, firmes e translúcidas⁵.

O diagnóstico diferencial da forma solitária se faz principalmente com carcinoma basocelular, mas também deve ser feito

com tricofolículo, nevo melanocítico e hiperplasia sebácea, sendo que o diagnóstico definitivo é histopatológico¹.

Histologicamente apresenta-se como um tumor bem diferenciado com estruturas formadoras de pêlos, presença de cistos ceratinosos cercados por células basofílicas em um padrão adenóide⁵.

Em geral, a excisão da lesão para envio do material para estudo anatomopatológico costuma ser curativa. Em 1999, Jemec et al.⁵ fizeram uma revisão dos, até então, primeiros 10 casos descritos na literatura e encontraram apenas um caso de recorrência após exérese.

CONSIDERAÇÕES FINAIS

O tricoepitelioma solitário é um tumor benigno extremamente raro, porém deve ser sempre considerado quando for encontrado um nódulo ou pápula solitário, sólido na face. A confirmação através de biópsia excisional é essencial para o diagnóstico, bem como já é suficiente para o tratamento.

REFERÊNCIAS BIBLIOGRÁFICAS

1. Boni R, Fogt F, Vortmeyer AO, Tronic BS, Zhuang Z. Genetic analysis of a trichoepithelioma and associated basal cell carcinoma. Arch Dermatol 1998;134(9):1170-1.
2. Filho GB, Toppa NH, Miranda D, Matos MP, Silva AL. Giant solitary trichoepithelioma. Arch Dermatol 1984;120:797-8.
3. Dvir E. Solitary trichoepithelioma in a 70-year-old man. Arch Dermatol 1981;117:455-6.
4. Riberti C, Vaianti L, Parodi PC, Azzolini C. [A nasal reconstruction via the expansion of the tissue] [Article in Italian]. Acta Otorhinolaryngol Ital 1993;13(5):407-22.
5. Jemec B, Lovgreen Nielsen P, Jemec GB, Balsev E. Giant solitary trichoepithelioma. Dermatol Online J 1999;5(1):1.

¹Otorrinolaringologista, Médico do Serviço de Otorrinolaringologia da Faculdade de Medicina da Universidade Federal de Uberlândia.

²Médica, Residente do Serviço de Otorrinolaringologia da Faculdade de Medicina da Universidade Federal de Uberlândia.

³Médico, Residente do Serviço de Otorrinolaringologia da Faculdade de Medicina da Universidade Federal de Uberlândia.

⁴Professor Titular, Chefe do Serviço de Otorrinolaringologia da Faculdade de Medicina da Universidade Federal de Uberlândia.

Serviço de Otorrinolaringologia da Faculdade de Medicina da Universidade Federal de Uberlândia, Uberlândia, Minas Gerais, Brasil.

Endereço para correspondência: Lucas Gomes Patrocínio - Rua Arthur Bernardes 555 1o. andar Uberlândia MG 38.400-368.

Tel/Fax: (0xx34) 3215-1143 - E-mail: lucaspatrocinio@triang.com.br

Este artigo foi submetido no SGP (Sistema de Gestão de Publicações) da RBORL em 17 de novembro de 2006. cod. 3522.

Artigo aceito em 8 de janeiro de 2007.