

Mastoidite escamozigomática

Squamozygomatic mastoiditis

Patrícia de Pinho Marques Araújo¹, Janini Oliveira Matos², Felipe Barbosa Madeira³, Anderson de S. Araujo⁴, Andréia Miguere Arruda⁵, Shiro Tomita⁶

Palavras-chave: complicações de otite média aguda, mastoidite, mastoidite escamozigomática.
Keywords: complications of acute otitis media, mastoiditis, squamozygomatic mastoiditis.

Resumo / Summary

A mastoidite aguda que se apresenta de forma atípica, com edema temporal e/ou facial, é a chamada mastoidite escamozigomática. Existem poucos relatos sobre essa forma de mastoidite que ocorre devido à propagação do processo inflamatório à raiz da apófise zigomática, quando a pneumatização da mastóide atinge o zigoma ou a porção escamosa do osso temporal. O diagnóstico é feito pela história, exame físico e tomografia computadorizada de mastóides. O tratamento é realizado com antibioticoterapia e cirurgia. **Objetivo:** Apresentar um caso de mastoidite escamozigomática e fazer revisão da literatura. **Pacientes e Métodos:** Relato de um caso avaliado em nosso hospital no ano de 2003 e revisão da literatura via internet; também foram usados livros de otorrinolaringologia de autores conhecidos. **Discussão:** A mastoidite escamozigomática é uma das formas de apresentação atípica de mastoidite. Ocorre propagação do processo inflamatório até a apófise zigomática. A infecção atinge a escama do osso temporal e fistuliza-se entre esta e o músculo temporal, deslocando o pavilhão auricular para baixo e podendo atingir face, olhos e pálpebra. O diagnóstico é feito através da história, exame físico e tomografia computadorizada de mastóides. O tratamento é cirúrgico e associado à antibioticoterapia.

Acute atypical mastoiditis, with temporal and/or facial edema, is called squamozygomatic mastoiditis. There are only a few reports of this occurrence in the literature, which occurs because of an inflammatory process spread to the zygomatic apophysis, when mastoid pneumatization reaches the zygoma or the squamous portion of the temporal bone. Diagnosis is made based on clinical history, physical exam and mastoid CT scan. Treatment is carried out with antibiotic therapy and surgery. **Aim:** to present a case of squamozygomatic mastoiditis and review the literature. **Patients and methods:** report of a case treated in our hospital during the year of 2003 and literature review through the Internet, we also reviewed otolaryngology books from known authors. **Discussion:** squamozygomatic mastoiditis is an atypical mastoiditis in which the inflammatory process spreads to the zygomatic apophysis. The infection reaches the temporal bone squamous portion and makes a fistula between this portion and the temporal muscle, shifting the pinna of the ear downwards and it may reach the face, eyes and eyelids. Diagnosis is carried out by clinical history, physical examination and mastoid CT Scan. Treatment is surgical, associated with antibiotic therapy.

¹ Médica Residente do terceiro ano de Otorrinolaringologia da Universidade Federal do Rio de Janeiro.

² Residente do segundo ano de Otorrinolaringologia da UFRJ.

³ Médico residente do terceiro ano do HUCFF/UFRJ.

⁴ Médico com especialização em clínica médica pela UFRJ, médico clínico da UFRJ.

⁵ Residente de otorrinolaringologia do terceiro ano da Universidade Federal do Rio de Janeiro.

⁶ Professor titular de Otorrinolaringologia da Universidade Federal do Rio de Janeiro, chefe do serviço de otorrinolaringologia da UFRJ.

Este artigo foi submetido no SGP (Sistema de Gestão de Publicações) da RBORL em 11 de março de 2005. cod. 107

Artigo aceito em 18 de março de 2005.

INTRODUÇÃO

A mastoidite aguda é uma complicação da otite média aguda e atualmente apresenta uma menor incidência quando comparada ao período pré-antibiótico, conseqüentemente as apresentações atípicas de mastoidite tornaram-se proporcionalmente mais raras.

Uma mastoidite aguda pode ocasionalmente apresentar-se como edema temporal e/ou facial. Nestes casos a inflamação das células aeradas da mastóide pode propagar-se, via células da raiz do arco zigomático, para tecidos moles adjacentes, como, por exemplo, o músculo temporal, sendo chamada mastoidite escamozigomática.

O propósito deste trabalho é descrever um caso de mastoidite escamozigomática e rever a literatura.

OBJETIVO

Neste trabalho os autores têm por objetivo apresentar um caso de mastoidite escamozigomática e fazer uma revisão da literatura.

PACIENTES E MÉTODOS

Relato de um caso avaliado em nosso hospital no ano de 2003 e revisão da literatura via internet usando os termos mastoidite e osteomielite temporal, também foram usados livros de otorrinolaringologia de autores conhecidos.

RELATO DE CASO

L.R.C., feminino, 50 anos, branca, portadora de insuficiência renal crônica em hemodiálise, avaliada pelo Serviço de Otorrinolaringologia em dezembro de 2003 com hipoacusia, otalgia e otorrêia à direita, febre baixa (38°C), edema e dor progressivos em região temporal direita com início dos sintomas há duas semanas. Negava alterações visuais. Ao exame apresentava abaulamento em região temporal direita com sinais de flutuação supra-auricular e deslocamento do pavilhão auricular para baixo. A otoscopia era normal à esquerda e à direita importante edema de conduto auditivo externo impossibilitando a introdução do espelho auricular, além de otorrêia espessa em pequena quantidade. Apresentava exame neurológico normal.

A Tomografia Computadorizada de mastóides e crânio, com contraste, mostrou aumento de partes moles cística na região temporal direita com captação periférica de contraste. Velamento de células mastóideas à direita. Pequena lesão lítica temporal à direita, próxima a mastóide com captação de contraste da dura-máter subjacente.

Os exames laboratoriais mostravam hematócrito de 18%, hemoglobina de 6g/dl, leucograma 4600 leucócitos/mm³ (0% basófilos, 1% eosinófilos, 0% mielócitos, 0% metamielócitos, 4% bastões, 82% segmentados, 11%

linfócitos, 2% monócitos), VHS 60 mm/h, uréia 74mg/dl, creatinina 5,4 mg/dl, glicose 80 mg/dl.

Realizada punção da massa temporal com saída de secreção purulenta esverdeada, cerca de 30 ml que foi enviada para exame microbiológico.

Iniciada antibioticoterapia de ampla cobertura com Imipenem 500 mg IV de 12/12h (dose corrigida para insuficiência renal em programa de hemodiálise).

Paciente evoluiu em dois dias, com piora da dor e aumento do edema de região temporal com extensão deste para a região periorbitária, sendo indicada intervenção cirúrgica de urgência.

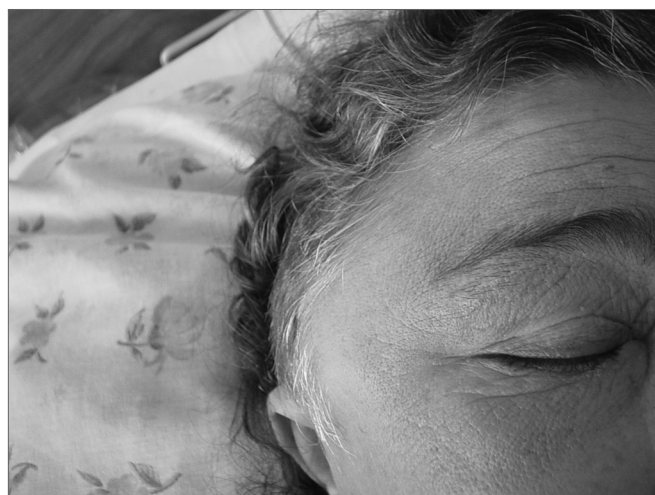


Figura 1. Abaulamento em região temporal direita com sinais de flutuação supraauricular e deslocamento do pavilhão auricular para baixo. Edema e hiperemia faciais.

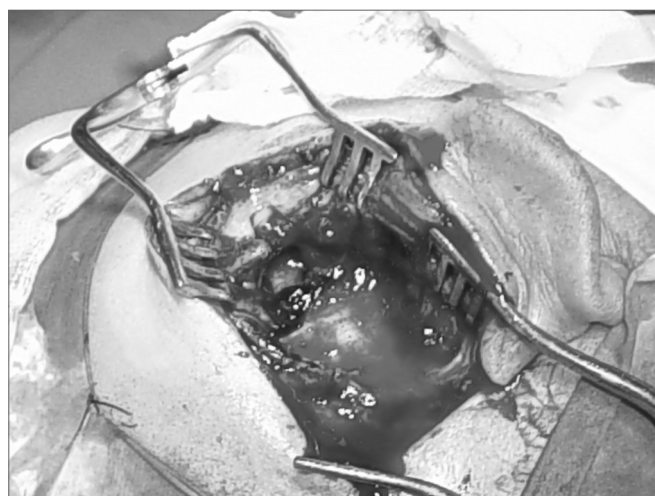


Figura 2. Imagem da cirurgia com abordagem retroauricular sendo encontrada secreção espessa esverdeada, grande área de necrose tecidual, erosão óssea com exposição da dura-máter que se encontrava íntegra.

DISCUSSÃO

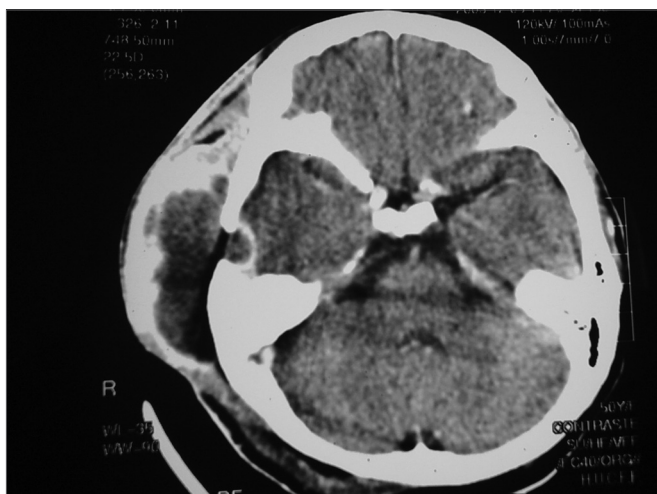

Figura 3. TC de mastóides com aumento de partes moles cística na região temporal direita com captação periférica de contraste, lesão lítica temporal à direita com captação de contraste da dura-máter subjacente.

Realizada intervenção cirúrgica com abordagem retroauricular sendo encontrada secreção espessa esverdeada, grande área de necrose tecidual, erosão óssea com exposição da dura-máter que se encontrava íntegra. Realizada drenagem e limpeza local. Enviado material para exame microbiológico e histopatológico.

Resultado da hemocultura *Streptococcus pneumoniae*, sensível a Ampicilina. Após seis dias de Imipenem, seguindo o resultado da hemocultura, antibiótico foi trocado para Ampicilina 1g IV de 12/12h (dose corrigida para insuficiência renal em programa de hemodiálise).

Cintilografia com tecnécio mostrou aumento de fixação anormal ao nível de temporal direito, sendo feito diagnóstico de osteomielite temporal.

Exame anatomopatológico do material retirado durante a cirurgia não evidenciou neoplasia.

Paciente evolui com melhora da dor, redução do edema facial e temporal, recebendo alta após três semanas de internação hospitalar. Recebeu alta para acompanhamento ambulatorial com antibioticoterapia oral Amoxicilina 500 mg VO uma vez ao dia (dose corrigida para insuficiência renal em programa de hemodiálise), durante doze semanas.

Manteve acompanhamento ambulatorial semanal no primeiro mês após alta, com evidente melhora progressiva. Durante os três meses seguintes, acompanhamento mensal, apresentando-se sem queixas. Realizada cintilografia de controle com tecnécio e gálio em maio de 2004, onde se observou discreto acúmulo normal do fármaco em região temporal direita. Exame de baixa probabilidade para osteomielite.

Paciente mantém-se em acompanhamento ambulatorial.

A apresentação clássica da mastoidite aguda consiste em dor, hiperemia e edema da região retroauricular, com protusão do pavilhão auricular, normalmente sucedendo um episódio de infecção das vias aéreas superiores. Sintomas como otalgia, cefaléia, rinorréia e perda auditiva são comuns. Febre baixa encontra-se frequentemente presente. A otoscopia geralmente apresenta evidência de otite média aguda (1/2).

A mastoidite escamozigomática é uma das formas de apresentação atípica de mastoidite e ocorre com mais frequência nas crianças. É a propagação do processo inflamatório à raiz da apófise zigomática, quando a pneumatização da mastóide atinge o zigoma e/ou a porção escamosa do osso temporal. A infecção atinge a escama do osso temporal e termina por fistulizar-se entre esta e o músculo temporal (1/4). A coleção purulenta fica na profundidade da loja temporal e pode acompanhar a face interna do músculo temporal e exteriorizar-se ao nível das regiões zigomática, masseterina ou geniana. Depois de organizado, o abscesso desloca o pavilhão auricular para baixo e a infiltração atinge a face, olhos e pálpebra. O paciente queixa-se de tensão dolorosa ao nível da região temporal e pode ocorrer aparecimento de trismo (1/3).

O diagnóstico é feito através de história detalhada, exame físico e exame radiológico com tomografia computadorizada de mastóides com e sem contraste (1).

Material para cultura deve ser obtido, o mais rápido possível, para direcionar o uso de antibiótico (1). Obtenção do material pode ser realizada por timpanocentese ou por aspirado da secreção supra-auricular caso exista flutuação. A hemocultura pode ser solicitada apesar de ser raro isolar o principal agente envolvido, o *Streptococcus pneumoniae*.

A flora responsável pela mastoidite aguda na apresentação clássica e atípica é similar, porém não idêntica ao espectro de bactérias que causam a otite média aguda. O patógeno mais frequentemente encontrado permanece sendo o *Streptococcus pneumoniae*, seguido pelo *Streptococcus pyogenes*, *Staphylococcus aureus* e *Haemophilus influenzae*. Anaeróbios como bacteróides e *Peptostreptococcus*, bacilos Gram-negativos como as *Pseudomonas*, *Klebsiella*, *Escherichia coli* e *Proteus* também são agentes etiológicos menos frequentes (5).

O tratamento cirúrgico está indicado nas formas atípicas de mastoidite e deve ser associado à antibioticoterapia empírica com antibiótico eficaz contra bactérias encontradas na mastoidite aguda, até que o resultado dos exames microbiológicos oriente qual o germe envolvido e sua sensibilidade (1).

A mastoidite escamozigomática e outras formas atípicas, por serem apresentações raras podem ter o diagnóstico retardado, levando prejuízo para o paciente como

a possível evolução de osteomielite temporal (4).

A osteomielite temporal é uma entidade rara na prática clínica. Em geral é uma complicação de processos infecciosos acometendo ossos temporais, como otomastoidites agudas ou crônicas, otite média crônica colesteatomatosa, otites externas malignas. Embora possa evoluir de forma fulminante, levando rapidamente à morte por complicações intracranianas, a osteomielite temporal, observada no decurso de otite média e mastoidite agudas, quase sempre evoluem de maneira menos ruidosa, dando tempo a que se consiga deter a marcha do processo infeccioso por meio de cirurgia^{1,3}. A TC e a RM são considerados como exames de escolha para definição da extensão anatômica da doença. A cintilografia com tecnécio é excelente indicador da função óssea. Mostra alta captação do radioisótopo em regiões de intensa atividade osteoblástica, secundária a processos inflamatórios ou neoplásicos. Permanece positivo por longos períodos o que torna bastante inadequado para controle de cura. A cintilografia com gálio permite identificar se o processo de osteomielite encontra-se ativo ou inativo, já que se deposita em locais de infecção ativa. É um excelente exame para monitorar a resposta ao tratamento e decidir quando interrompê-lo. Alguns autores preconizam a manutenção do antibiótico até que a captação do gálio retorne ao normal^{1,6}. O tratamento cirúrgico visa remover todo o tecido ósseo suspeito de acometimento por osteomielite⁴.

COMENTÁRIOS FINAIS

A otite média aguda apresenta atualmente menor incidência de complicações intra e extracranianas quando comparada à era pré-antibiótica. As mastoidites agudas nas formas clássicas e atípicas tornaram-se proporcionalmente mais raras, principalmente as apresentações atípicas, como a mastoidite escamozigomática que foi comumente discutida na literatura até os anos quarenta, porém atualmente existem poucos relatos a respeito dessa forma clínica.

Os otorrinolaringologistas devem conhecer e lembrar da possibilidade de ocorrerem apresentações atípicas de mastoidite como a mastoidite escamozigomática que pode cursar com edema temporal e facial, dor em região temporal e trismo.

REFERÊNCIAS BIBLIOGRÁFICAS

1. Castro JC. Mastoidite Aguda Tratado de Otorrinolaringologia - Sociedade Brasileira de Otorrinolaringologia. 1a edição, Brasil 2003;2:38-49.
2. Butugan O, Santoro PP. Osteomielite frontal, Etmoidal e Temporal Tratado de Otorrinolaringologia - Sociedade Brasileira de Otorrinolaringologia. 1a edição, Brasil 2003;3:119-25.
3. Tessa AH, Nalton FF, Reza R. Acute mastoiditis with temporomandibular joint effusion. *Otolaryngol Head Neck Surg* 2001;125:111-2.
4. Hungria - Complicações das Otites médias - Otorrinolaringologia. 7ª edição. 1995;38:342-50.
5. Warnaar A, Snoep G, Stals FSA. Swollen cheek, an unusual course of acute mastoiditis *Int J Ped Otorhinolaryngol* 1989;17:179-83.
6. Sharma SC. Complications of Otitis Media. *Dep ENT Kathmandu Medical College*.
7. Arts HA, Neely JG. Intratemporal and Intracranial Complications of Otitis Media. Byron J Bailey. *Head Neck Surg Otolaryngol*. Third Edition. 2;1759-77.