

Estudo comparativo da microvascularização das pregas vocais humanas acometidas por cisto e reação nodular contra-lateral sob endoscopia rígida

Study on the microvascularization of the human vocal cord with cyst and contralateral nodule reaction by rigid laryngeal endoscopy

Jeferson Sampaio D'Avila¹, Luiz Ubirajara Sennes², Domingos Hiroshi Tsuji³

Palavras-chave: pregas vocais, microvascularização, endoscopia rígida e de contato, cisto e reação nodular.
Key words: vocal folds, microvascularization, rigid and contact endoscopy, cyst and nodular reaction.

Resumo / Summary

Objetivo: O objetivo desse estudo foi analisar as alterações microvasculares que ocorrem na prega vocal (PV) humana, quando acometida por cisto e reação nodular contralateral. **Forma de estudo:** Clínico prospectivo. **Material e Método:** Através de laringoscopia de suspensão as PVs foram analisadas sob endoscopia rígida em suas porções anterior, média, posterior e sub-glótica. As alterações da microvascularização foram classificadas em quatro grandes grupos: Paralelo, Transversal, Ramificado e Puntiforme. Estas foram subdivididas em doze subtipos. **Resultados:** Nas PVs acometidas por cisto as alterações microvasculares foram mais frequentes (93,1%) do que nas PVs contra-laterais acometidas por reação nodular (6,9%). Na presença de cisto também foram observadas múltiplas alterações microvasculares (10 subtipos), havendo predominância de microvasos tortuosos e ectásicos, enquanto nas acometidas por reação nodular contra-lateral essas alterações foram menos variadas (3 subtipos). Quando diretamente relacionadas à lesão nodular, foram com exclusividade puntiformes. **Conclusão:** Nossos achados sugerem que a presença do cisto na lâmina própria interfere no arranjo dos microvasos das PVs, enquanto a reação nodular, por acometer o epitélio, que é mais superficial aos vasos, interfere em menor grau em relação à arquitetura vascular. Deste modo na presença de microvasos alterados devemos suspeitar mais do diagnóstico de cisto do que de reação nodular.

Aim: The aim of this study was to analyze microvascular alterations that occur in the human vocal fold (VF), when damaged by cyst and contralateral nodule reaction. **Study design:** Clinical prospective. **Material and Method:** Through laryngoscope of suspension the VFs were analyzed by rigid endoscopy in anterior, medium, posterior and subglottic regions. The microvascular alterations were classified in four major groups: parallel, transversal, branched and puntiform. These were subdivided into twelve types. **Result:** In VFs damaged by cyst, the microvascular alterations were more frequent (93,1%) rather than in contralateral VFs damaged by nodule reaction (6,9%). In the occurrence of cyst were also observed multiple microvascular alterations (10 subtypes), having prevalence of sinuous and ectasical microvessels, while in VFs damaged by contralateral nodule reaction these microvessels alterations were less varied (3 subtypes). When straight related to nodular lesion, those were exclusively puntiform. **Conclusion:** Our findings emphasize that the presence of cyst in the blade itself interferes in the arrangements of the microvessels of the VFs, while nodular reaction that compromises the epithelium, which is more superficial than the vessels, interferes in a minor degree in the vascular architecture. Therefore in the occurrence of altered microvessels diagnosis of the cyst is more likely rather than the nodule reaction.

¹ Professor Chefe da Disciplina O.R.L./U.F.S., Presidente do CEAOF/Sergipe, Mestre em O.R.L./PUC-RJ, Doutor em O.R.L./USP-SP.

² Livre Docente em O.R.L./USP-SP, Professor Livre Docente e Associado da Disciplina O.R.L./USP-SP.

³ Doutor em O.R.L./USP-SP, Professor Livre Docente da Disciplina O.R.L./USP-SP.

Endereço para Correspondência: Jeferson Sampaio D'Avila – Av. Beira Mar, 1270 ap. 1001 Aracaju Sergipe 49020-010
Tel (0xx79)211-0609/ 211-1047 (C) – Fax (0xx79)211-0978 – E-mail: jefersondavila@bol.com.br

Artigo recebido em 18 de dezembro de 2002. Artigo aceito em 27 de fevereiro de 2003.

INTRODUÇÃO

A microvascularização da prega vocal (PV) humana se modifica na presença de alterações orgânicas. Esta microvascularização, quando normal, é classicamente composta por arcadas vasculares, onde a tendência ao paralelismo dos vasos em relação ao maior eixo da PV é a principal característica¹. As endoscopias intraoperatórias da laringe, sejam rígida (REMS) ou de contato (CEMS)², permitem análise anatômica e histológica da camada superficial da laringe "in situ" e, especificamente, "in vivo". Entretanto, necessitam ser realizadas sob anestesia geral, como parte integrante da laringoscopia de suspensão³. Desta forma, torna-se claro a impossibilidade de serem realizadas em pacientes normais, sem indicação diagnóstica e/ou cirúrgica de laringoscopia de suspensão. A REMS oferece perspectivas visuais diferenciadas, que variam com a angulação de suas objetivas². O endoscópio de contato possui uma manopla lateral reguladora do foco e dos aumentos de 60 vezes e 150 vezes, necessitando contato direto com o tecido².

O cisto de PV é uma alteração congênita ou adquirida que acomete a submucosa da PV provocando um abaulamento do epitélio da mesma, causando alterações fonatórias. Seu tratamento definitivo é cirúrgico. Embora frequentemente o cisto seja uma lesão unilateral, a PV contra-lateral quase sempre está alterada⁴. Como existe contato de ambas PVs no momento da fonação, o abaulamento determinado pelo cisto traumatiza a PV contra-lateral, levando ao aparecimento de reação nodular^{5,6}. Tanto a alteração estrutural que predispôs seu aparecimento, quanto o processo inflamatório decorrente do trauma fonatório, podem levar a alterações dos microvasos das PV⁷.

O objetivo deste estudo é analisar a microvascularização da prega vocal humana acometida por cisto e compará-la com a da prega vocal contra-lateral acometida por reação nodular, "in vivo" e "in situ", através das endoscopias rígida e de contato da laringe.

MATERIAL E MÉTODO

Durante o período de janeiro de 1997 a julho de 2001 foram selecionados 36 (trinta e seis) pacientes portadores de cisto unilateral de PV, com reação nodular contra-lateral. A idade variou de 8 a 57 anos, com média de 29,33 anos e mediana de 31,50 anos. Em relação ao sexo, 24 pacientes eram do feminino e 12, do masculino. Foram incluídos somente pacientes com queixa de disфония crônica acentuada, que ao exame vídeo-estroboscópio apresentavam cisto unilateral de PV com lesão nodular reacional contra-lateral, e com indicação de tratamento cirúrgico. Foi considerado como cisto a presença de lesão intracordal determinando abaulamento da mucosa e "zona silente" à estroboscopia, com formação de fenda vocal irregular ou duplo fuso. A reação nodular contra-lateral foi definida como a presença de

espessamento epitelial em posição simétrica ao cisto, de menor volume e sem comprometer a mobilidade da mucosa à estroboscopia. A confirmação diagnóstica foi intra-operatória, com confirmação dos aspectos de lesão cística intracordal e do espessamento epitelial contra-lateral através da microscopia, REMS e palpação. Os casos que apresentaram "zona silente" sem abaulamento, que foram submetidos à exploração cirúrgica e tiveram a confirmação da presença de cisto e reação nodular contra-lateral durante o intra-operatório também foram incluídos na pesquisa, independente da sua origem congênita ou adquirida.

Foram excluídos os pacientes portadores de cistos bilaterais, história de laringite crônica, doença laríngea por refluxo gastroesofágico, tumores, traumas, paralisias ou estenose laríngea. Também foram excluídos os pacientes submetidos anteriormente à microcirurgia de laringe, à radioterapia ou à intubação prolongada.

Todos os pacientes foram submetidos a anamnese completa conforme protocolo, sendo tabulados os dados relativos à idade e ao sexo. Todos foram submetidos a laringoscopia de suspensão sob anestesia geral, sendo realizada a REMS com endoscópios rígidos da marca Karl-Storz. Como o objetivo principal dessa pesquisa foi avaliar a microvascularização das PVs, antes de qualquer manipulação da mesma foi realizada a inspeção através da REMS, com a seqüência de utilização dos endoscópios rígidos de 0°, 30°, 70° e 120°; e o de contato de 0°.

Para normatizar a análise da laringe, objetivando analisar a face superior, bordo livre e face inferior (sub-glote) das PVs, o exame foi subdividido em 3 etapas:

a. Etapa 1 – Avaliação panorâmica da região glótica (Figura 1).
b. Etapa 2 – Avaliação específica da região glótica, que foi subdividida em 3 áreas:

- **Área I:** corresponde à comissura anterior e terços anteriores das PVs (Figura 2).
- **Área II:** corresponde ao terço médio de ambas pregas vocais (Figura 3).
- **Área III:** corresponde a região glótica posterior, com atenção especial ao terço posterior das PVs e da regiões aritenóideas (Figura 4).

c. Etapa 3 – Avaliação da face sub-glótica das PVs (Figura 5).

O registro foi analisado sempre pelo mesmo examinador, que classificou os microvasos de acordo com sua morfologia, disposição, quantidade e relação com as lesões cística e nodular, enquadrando-os nas áreas I, II, III e face sub-glótica das PVs.

a) Paralelo: aquele que tende ao paralelismo com relação ao eixo maior da PV, porém com defeitos anatomo-vasculares:

- a.1) Paralelo Amputado:** apresenta uma interrupção repentina.
- a.2) Paralelo Ectásico:** apresenta alargamento no seu calibre (Figura 6).
- a.3) Paralelo Tortuoso Leve:** apresenta apesar da tendência ao paralelismo, tortuosidade.
- a.4) Paralelo Tortuoso Sacarolha:** apresenta apesar da tendência ao paralelismo, tortuosidade acentuada com aspecto de sacarolha.
- a.5) Paralelo em Alça:** forma uma alça de retorno.
- a.6) Paralelo com Anastomose:** apresenta comunicação lateral com outros vasos paralelos, formando uma rede vascular.
- b) Transversal:** aquele que apresenta tendência a ser perpendicular ao maior eixo da PV, porém possuidor de anomalia de forma e/ou quantidade.
- b.1) Transversal Sinuoso Único:** quando apresenta tortuosidade única (Figura 7).
- b.2) Transversal Sinuoso Múltiplo:** quando apresenta tortuosidade múltipla, independente da quantidade.
- c) Puntiforme:** quando o microvaso apresenta aspecto de ponto hemorrágico pequeno. Subdivide-se em:
- c.1) Puntiforme Único:** quando é isolado e único (Figura 8).
- c.2) Puntiforme Múltiplo:** quando se apresenta em multiplicidade.
- d) Ramificado:** quando apresenta ramificações, sendo subdividido em:
- d.1) Ramificado em Rede:** apresenta ramificações em pequena quantidade, formando uma rede vascular não paralela.
- d.2) Ramificado Aracnóide:** apresenta múltiplas e

pequenas ramificações oriundas de ponto vascular concêntrico (Figura 9).

Para análise, as PVs dos pacientes foram separadas em dois grupos: o Grupo Cisto, correspondendo às PVs acometidas por cisto, independente do lado, e o Grupo Reação Nodular, correspondente às PVs acometidas por reação nodular contra-lateral, topograficamente simétricas.

Também foram analisadas as laringes, individualmente, correlacionando os achados da PV portadora de cisto com os da PV contra-lateral acometida por reação nodular, classificadas por área e relacionadas por sexo.

Foram utilizados testes do Qui-quadrado e Exato de Fisher na pesquisa significância entre os dados observados, adotando-se nível de significância de 95% ($p < 0,05$), como preconizado para os ensaios biológicos.

RESULTADOS

O total de microvasos alterados encontrados nas PVs acometidas por cisto e reação nodular contra-lateral está representado na Tabela 1.

A ocorrência de microvasos alterados observados nas PVs acometidas por cisto e por reação nodular contra-lateral está representada no Gráfico 1.

A proporção de microvasos alterados nas PVs acometidas por cisto e por reação nodular contra-lateral, relacionadas por área, está representada no Gráfico 2.

DISCUSSÃO

A semiótica laringológica encontra-se em estágio bastante avançado^{8,9}. Apesar de todo este avanço tecnológico, algumas doenças laríngeas ainda são de difícil definição, como

Tabela 1. Alterações microvasculares observadas nas pregas vocais acometidas por cisto e reação nodular contra-lateral.

Alterações Microvasculares	Pregas vocais com cisto		Pregas vocais com reação nodular		Total	
	n. vasos	%	n. vasos	%	n. vasos	%
Paralelo Amputado	13	9,6	0	0	13	9,0
Paralelo Tortuoso Leve	32	23,7	6	60	38	26,2
Paralelo Tortuoso em Sacarolha	5	3,8	0	0	5	3,4
Paralelo Ectásico	17	12,6	0	0	17	11,7
Paralelo em Alça	14	10,4	0	0	14	9,7
Paralelo com Anastomose	3	2,2	0	0	3	2,1
Transversal Sinuoso Único	17	12,6	0	0	17	11,7
Transversal Sinuoso Múltiplo	15	11,1	0	0	15	10,3
Ramificado Radiado	13	9,6	0	0	13	9,0
Puntiforme Único	0	0	2	20	2	1,4
Puntiforme Múltiplo	0	0	2	20	2	1,4
Ramificado Aracnóide	6	4,4	0	0	6	4,1
Total	135	100	10	100	145	100,0

n. – número.

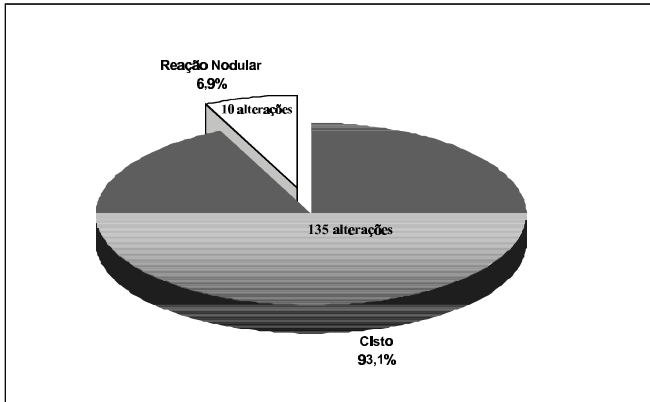


Gráfico 1. Proporção das alterações microvasculares observadas nas pregas vocais acometidas por cisto e por reação nodular contra-lateral.

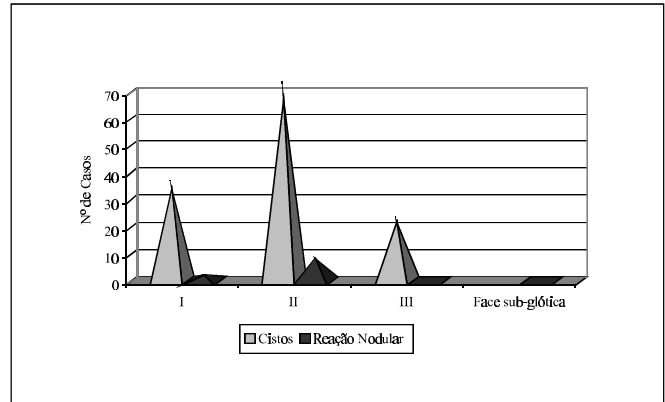


Gráfico 2. Número de alterações microvasculares observadas nas pregas vocais acometidas por cisto e reação nodular contra-lateral, relacionado por área.

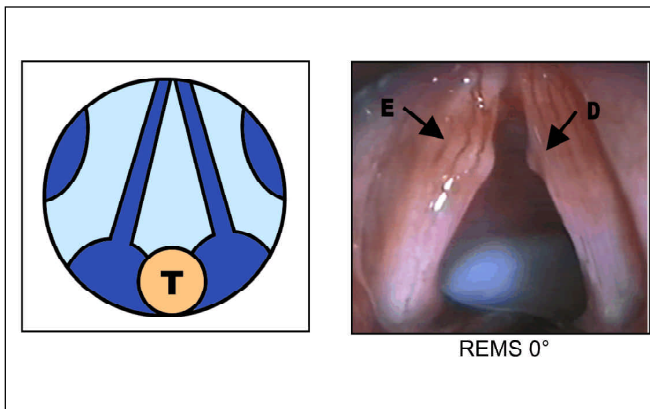


Figura 1. Lesões orgânicas e alterações microvasculares identificadas através da REMS 0° (seta E – cisto e seta D – reação nodular contra-lateral). T – tubo endotraqueal

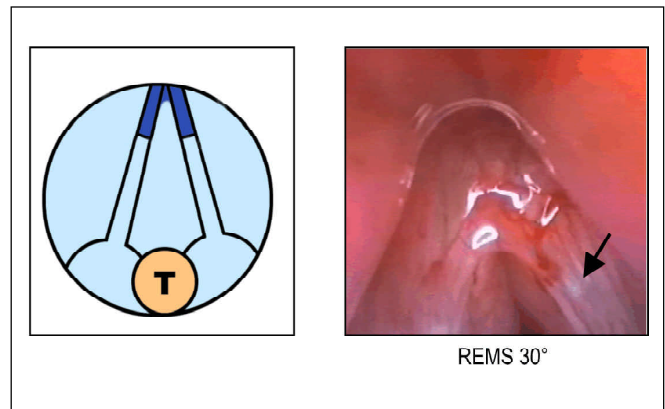


Figura 2. Microvaso localizado na Área I e identificado através da REMS 30° (seta – cisto). T – tubo endotraqueal

a diferenciação entre nódulos vocais bilaterais, cisto bilateral e cisto unilateral com reação nodular contra-lateral¹⁰⁻¹⁶.

Como as alterações vasculares estão intimamente relacionadas a alterações estruturais e doenças inflamatórias das PVs¹⁷⁻¹⁹, estudamos a vascularização das PVs acometidas por cisto unilateral associado à reação nodular contra-lateral (Figura 1).

Embora fosse ideal comparar a vascularização dessas PVs com um grupo controle de PVs normais, isso não foi possível, pois a REMS necessitam de anestesia geral para sua realização. Ainda que indivíduos com PVs normais sejam submetidos a anestesia geral para realização de qualquer outro procedimento cirúrgico, não existe indicação de serem submetidos a laringoscopia de suspensão, condição necessária para realização da REMS. Poderíamos ainda selecionar pacientes que apresentassem uma PV com cisto e a outra normal. Entretanto, a PV contra-lateral ao cisto quase

sempre apresenta algum tipo de alteração resultante do trauma exercido na PV normal, pela saliência do cisto, durante a fonação.

Não sendo possível selecionar um grupo controle, optamos por comparar as PVs acometidas por cisto com a contra-lateral acometida por lesão nodular reacional. Essas duas condições apresentam histopatologia distintas. Enquanto o cisto acomete a lamina própria, onde se localizam os vasos das PVs, a reação nodular acomete o epitélio, que é superficial em relação ao nível de localização dos vasos sanguíneos²⁰. Desse modo, pudemos analisar as alterações vasculares decorrentes dos distúrbios de camadas distintas da mucosa das PVs, o que pode justificar a ocorrência de maior quantidade de alterações microvasculares acompanhando os cistos.

Para essa análise utilizamos como método básico as endoscopias rígida²¹⁻²³, uma vez que permitem avaliar os

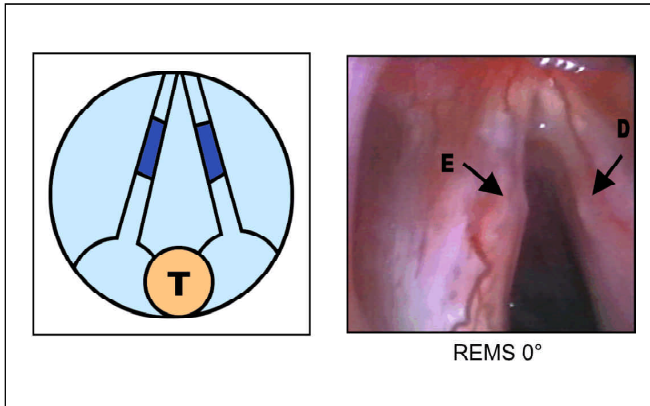


Figura 3. Microvaso localizado na Área II e identificado através da REMS 0° (seta E – cisto e seta D – reação nodular contra-lateral). T – tubo endotraqueal

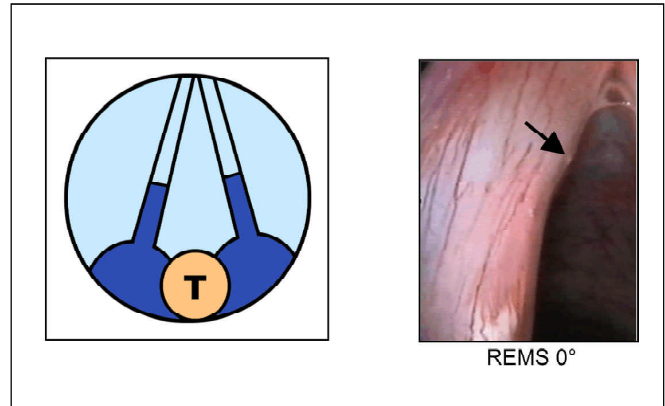


Figura 4. Microvaso localizado na Área III e identificado através da REMS 0° (seta – cisto). T – tubo endotraqueal

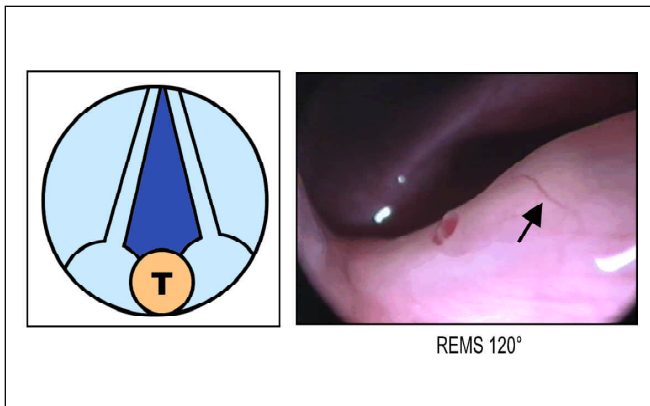


Figura 5. Microvaso localizado na face sub-glótica da PV e identificado através da REMS 120°. T – tubo endotraqueal

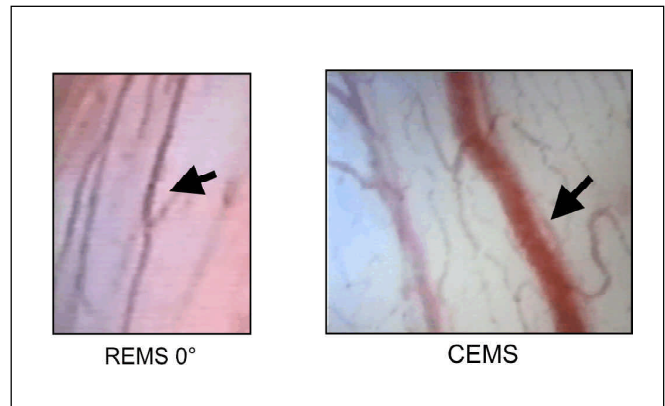


Figura 6. Microvaso tipo paralelo ectásico, identificado através da REMS 0° e CEMS, localizado na área II

vasos sob magnificação, “*in vivo*” e “*in situ*”. Embora possível, esses vasos são difíceis de serem detectados com avaliação macroscópica¹¹.

A vascularização da laringe apresenta características específicas. Provém das artérias carótidas externas através da artéria tireóidea superior e das artérias subclávias (tronco tireocervical), através da artéria tireóidea inferior, que bem próximo à penetração no órgão, diferenciam-se em artérias laríngeas superior, ântero-inferior e pósterio-inferior, bilateralmente^{1,24,25}. Nas PVs assumem distribuição em arcadas vasculares¹, paralelas à borda livre, acompanhando as fibras fibroelásticas, favorecendo os movimentos vibratórios da mucosa vocal^{1,26}. Em menor quantidade alguns microvasos apresentam trajeto transversal ao grande eixo da PV, porém enfrentam a barreira anatômica do ligamento vocal, que é praticamente avascular e dificulta a passagem dos vasos para as regiões mais superficiais da PV^{1,26}.

As alterações anatômicas da mucosa da PV, seja congênita ou adquirida, podem prejudicar sua vibração levando à disфонia^{18,27}, ocorrência que foi observada em todos os pacientes desta amostra.

Os vasos das PVs localizam-se na lâmina própria da mucosa, camada localizada logo abaixo do epitélio vocal. O cisto geralmente localiza-se no chamado Espaço de Reinke, que corresponde à camada superficial da lâmina própria, podendo alcançar o ligamento vocal. Essa situação anatômica relaciona-se com a porção terminal e superficial das arcadas vasculares das PVs^{17,28}. Desse modo, o cisto interage diretamente com esta vascularização, justificando o grande número de vasos alterados e relacionados ao mesmo.

Esse fato pode ser decorrente do efeito de massa exercido pelo cisto, deslocando e bloqueando os microvasos na lâmina própria, ou decorrente da irrigação primária nutridora do cisto, que poderia não respeitar o paralelismo

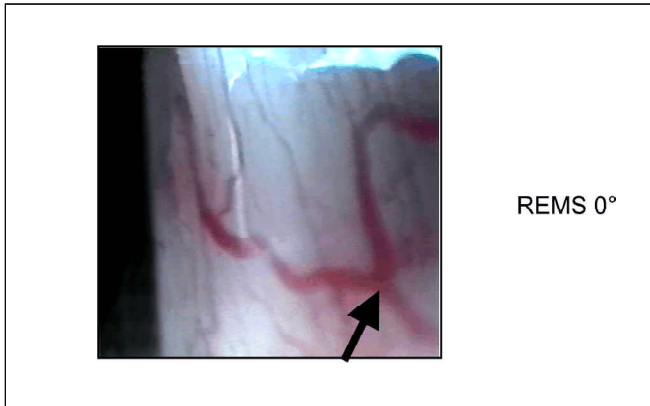


Figura 7. Microvaso tipo transversal sinuoso único, identificado através da REMS 0° e localizado na área II

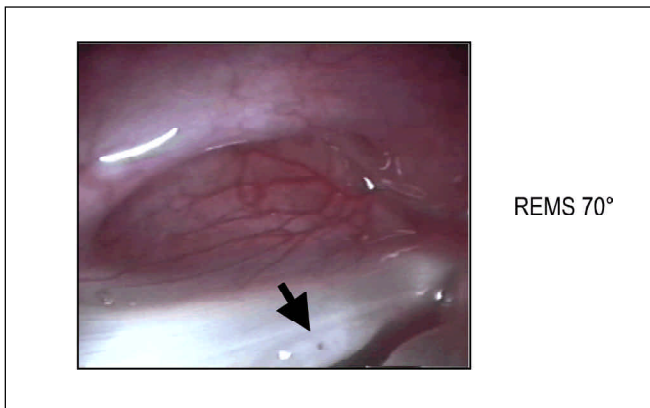


Figura 8. Microvaso tipo puntiforme único, identificado através da REMS 70° e localizado na área II

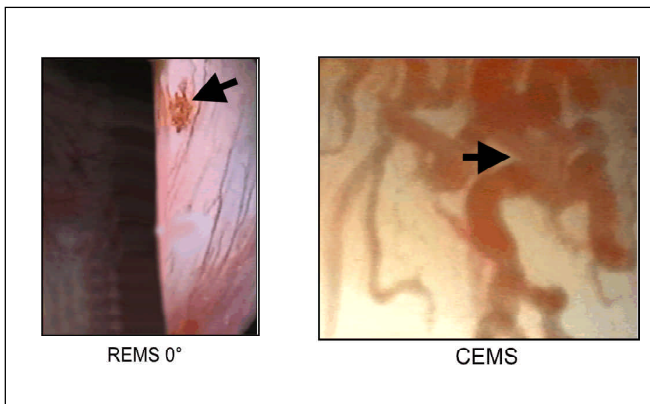


Figura 9. Microvaso tipo ramificado aracnóide, identificado através da REMS 0° e CEMS; localizado na área I

dos vasos normais. Isso justificaria em parte a heterogeneidade dos tipos de microvasos observados nas PVs que contêm lesões císticas (Tabela 1, Gráfico 1).

Por outro lado, as lesões nodulares reacionais que acometem as PVs contra-laterais ao cisto localizam-se na camada mais externa, ou seja, na região do epitélio, podendo alcançar a membrana basal^{5,17,27-29}. Sendo esta zona anatômica praticamente avascular, a probabilidade de ocorrerem alterações da distribuição normal dos vasos pela presença das lesões nodulares é diminuta, mesmo que o trauma do cisto durante a vibração da mucosa possa gerar um processo inflamatório. Isto justifica o pequeno número de microvasos alterados observados nas PVs com reação nodular detectados na nossa avaliação (Tabela 1, Gráfico 1).

O quadro sintomatológico característico das lesões orgânicas (cisto e reação nodular contra-lateral) é dominado pela disfonia, justamente pela interposição destas lesões no momento fonatório. Sendo o cisto freqüentemente acompanhado por alterações vasculares, é possível que estas também prejudiquem a vibração da mucosa vocal, contribuindo para disfonia^{2,18}.

O terço médio das PVs foi a região mais acometida pelos cistos e reações nodulares e também de maior observação de alterações vasculares (Figura 3). Achado concordante com Pontes et al. (1994), que observaram nessa região maior concentração de vasos em exames vídeo-endoscópicos ambulatoriais. Além da possível etiologia estrutural do cisto (congenita), os possíveis traumas fonatórios, infecções repetitivas e fistulização podem levar a alterações da vascularização ou exacerbar alterações pré-existent^{29,30}. Dessa forma, estudamos não só a região em que existia a lesão, mas também as regiões adjacentes. Para essa análise, avaliamos as áreas I, II, III e sub-glótica, que correspondem às regiões anterior, média e posterior, além da face sub-glótica das PVs (Figuras 2 a 5).

A REMS, por possuir em seus telescópios lentes com angulações variadas, oferece, além da proximidade, análise detalhada de áreas de difícil acesso da endolaringe, permitindo melhor análise da vascularização² (Figura 6).

Para podermos descrever os microvasos, sistematizamos uma nomenclatura descritiva das várias alterações vasculares, baseando-se em publicações anteriores^{7,11,19} e na experiência do autor. Na literatura pesquisada essa nomenclatura é muito variável, utilizando-se de maneira generalizada termos como ectasia, varize, cordão vascular e hemorragia para condições semelhantes.

A fim de facilitar o entendimento do tipo morfológico de cada microvaso alterado desenvolvemos nomenclatura própria. Do total de 145 alterações microvasculares detectadas, 135 (93,1%) aconteceram relacionadas ao cisto e 10 (6,9%) relacionadas à reação nodular contra-lateral. Foram detectados 10 tipos de alterações microvasculares em pre-

sença do cisto. Desses o microvaso tipo Paralelo Tortuoso Leve foi o mais freqüente, seguido pelos tipos Transversal Sinuoso Único e Paralelo Ectásico (Figura 6). Apesar da prevalência de algumas alterações microvasculares sobre outras e sua significância estatística, não podemos supervalorizá-las em detrimento daquelas menos prevalentes. Isso porque esses microvasos menos prevalentes podem ser observados em outras doenças e até mesmo podem ser típicos das PVs acometidas por cisto (Figura 1). Estudos mais específicos sobre o cisto e comparativos deste com outras lesões orgânicas poderão ser úteis para entendimentos futuros.

O microvaso tipo Paralelo Tortuoso Leve foi o mais freqüente tanto no cisto como na reação nodular, sugerindo ser um aspecto inespecífico, podendo estar relacionado ao processo inflamatório que acompanha essas doenças e não necessariamente à alguma lesão específica (Figura 4). Os microvasos tipo Transversal Sinuoso (Único ou Múltiplo) e Ramificado (em rede ou aracnóide) foram freqüentemente relacionados aos cistos e podem ser considerados um forte indicador dessa doença (Figuras 7 e 9).

É importante salientar que na literatura pesquisada não há registro de alterações microvasculares acompanhando as lesões nodulares. Além do tipo Paralelo Tortuoso Leve, observamos a ocorrência dos tipos Puntiforme Único e Puntiforme Múltiplo, sendo que esses últimos foram de ocorrência exclusiva da reação nodular, podendo sugerir esta particularidade nesse tipo de lesão orgânica (Figura 8).

Outro fator que poderia influenciar na maior ou menor ocorrência de microvasos alterados é o sexo dos pacientes. As mulheres são mais susceptíveis a alterações vasculares como fragilidade capilar e trombozes, podendo gerar mais alterações vasculares nas PVs de pacientes do sexo feminino. Entretanto, não observamos essa correlação.

Nossos achados ressaltam que a presença do cisto na lâmina própria interfere no arranjo dos microvasos das PVs, o que acontece em menor grau quando na presença da reação nodular contra-lateral, que acomete o epitélio da PV, que é mais superficial em relação a esta conformação vascular. Deste modo, quando houver dificuldade na diferenciação entre cisto bilateral, nódulos bilaterais ou cisto unilateral com reação nodular contra-lateral, a observação de microvasos alterados e não puntiformes à laringoscopia ou à laringostroboscopia sugere fortemente a presença de lesão cística.

CONCLUSÕES

As pregas vocais acometidas por cisto apresentaram maior ocorrência de alterações microvasculares, e em maior diversidade, do que as pregas vocais contra-laterais acometidas por reação nodular. Enquanto predominaram microvasos tortuosos e ectásicos na presença de cisto, vasos puntiformes ocorreram exclusivamente nas lesões nodulares.

REFERÊNCIAS BIBLIOGRÁFICAS

1. Andréa M. Vascularização arterial da laringe, distribuição macro e micro vascular [Ph. D. thesis – University of Lisboa]. Lisboa, Portugal; 1975.
2. Andréa M, Dias O. Rigid and contact endoscopy in microlaryngeal surgery: technique and atlas of clinical cases. Philadelphia: Lippincott-Raven; 1995. p.115.
3. Kleinsasser O. Microlaryngoscopy and endolaryngeal microsurgery. 3rd ed. Philadelphia: Hanley & Belfus, Mosby Year Book; 1991.
4. Bouchayer M, Cornut G, Witzig E, Loire R, Roch JB, Bastian RW. Epidermoid cysts, sulci, and mucosal bridges of the true vocal cord: a report of 157 cases. *Laryngoscope* 1995; 95(9):1087-94.
5. Pontes P, Behlau M, Gonçalves I. Alterações estruturais mínimas da laringe (AEM): considerações básicas. *Acta Awho* 1994;13(1):2-6.
6. Fujita RR. Parâmetros para o diagnóstico diferencial entre nódulo vocal e cisto de inclusão epitelial: estudo em mulheres acima dos 45 anos de idade. [Tese de Doutorado – Escola Paulista de Medicina] São Paulo; 1996.
7. Postma G, Courey M, Ossoff R. Microvascular lesions of the true vocal fold. *Ann Otol Rhinol Laryngol* 1998;107:472-76.
8. Hamou JE. Microendoscopy and contact endoscopy. Brevet français 79,04168 Paris, 1979. International patent. PCT/FR 80/0024 Paris 1980. USA Pat. 4,385,810. Washington,1993.
9. Yanagisawa E, Horowitz JB, Yanagisawa K, Mambrino LJ. Comparison of new telescopic video microlaryngoscopic and standard microlaryngoscopic techniques. *Ann Otol Rhinol Laryngol* 1992;101(1):51-60.
10. Forrest LA. Treatment of benign cysts and tumors of the larynx. *Current Opinion in Otolaryngol Head Neck Surg* 1995;3:149-54.
11. Biase NG. Alterações estruturais mínimas da cobertura das pregas vocais. Estudo comparativo dos vasos sanguíneos a videotelelaringoscopia. [Tese de Doutorado Escola Paulista de Medicina] São Paulo;1997.
12. Richtsmeier WJ, Scher RL. Telescopic laryngeal and pharyngeal surgery. *Ann Otol Rhinol Laryngol* 1997;106(12):995-1001.
13. Arens C, Malzanh K, Dias O, Andréa M, Glanz H. Endoscopic imaging techniques in the diagnosis of laryngeal carcinoma and its precursor lesions. *Laryngorhinootologie* 1999;78(12):685-91.
14. Rosen CA, Murry T, Zinn A, Zullo T, Sonbolian M. Voice handicap index change following treatment of voice disorders. *J Voice* 2000;14(4):619-23.
15. Wardrop PJ, Sim S, McLaren K. Contact endoscopy of the larynx: a quantitative study. *J Laryngol Otol* 2000;114(6):437-40.
16. Melo E, Brasil O, Mattioli F, Behlau M, Pitaluga A, Melo D. Disfonia infantil: aspectos epidemiológicos *Rev Bras Otorrinolaringol* 2001;67(6):804.
17. Bouchayer M, Cornut G. Microsurgery for lesions benign of the vocal folds. *Ear Nose Throat J* 1998;67:446-66.
18. Roch JB, Cornut G, Bouchayer M. Mode d'apparition des polypes des cordes vocales. *Rev Laryngol* 1989;110(4):389-90.
19. Sataloff RT. Structural and neurological disorders and surgery of the voice. In: Sataloff RT. *Professional Voice*. New York: Raven Press; 1991b. p.267-73.
20. Hirano M. Laryngeal histopathology. In: Colton RH, Casper JK, Hirano M. eds. *Understanding VP*. Baltimore: Williams & Wilkins; 1990. p.51-72.
21. Kawaida M, Fukuda H, Kohno N. Video-assisted rigid endoscopic laryngosurgery: application to cases with difficult laryngeal exposure. *J Voice* 2001;15(2):305-12.
22. Pak MW, To KF, Leung SF, Van Hasselt CA. In vivo diagnosis of nasopharyngeal carcinoma using contact rhinoscopy. *Laryngoscope* 2001;111(8):1453-8.
23. Xiaoming H, Haiqiang M, Manquan D, Jianyong S, Yong S, Kela L, Xiaoman L, Tengbo H. Examination of nasopharyngeal epithelium with contact endoscopy. *Acta Otolaryngol* 2001;121(1):98-102.

-
24. Leroux GF, Thibaut A. L'angiographie carotidienne dans le domaine des affections, Oto-Rhino-Laryngologiques. *Rev Laryng* 1963;11-12:921-924.
 25. Florey HW. Inflammation microscopical observations. In: HW Florey (ed.) *General Pathology*. Philadelphia: W.B. Saunders; 1970. p.40-123.
 26. Mihashi S, Okada M, Kurita S, Nagata K, Oda M, Hirano M, Nakashima T. Vascular network of the vocal fold. In: Stevens KN, Hirano M. *Vocal fold physiology*. Tokyo: University of Tokyo Press; 1981. p.45-57.
 27. Behlau MS, Pontes PAL. Avaliação global da voz. São Paulo: EPPM; 1990. p.60.
 28. Hirano M. Laryngeal histopathology. In: Colton RH, Casper JK, Hirano M. eds. *Understanding voice problems*. Baltimore: Williams & Wilkins; 1990. p.51-72.
 29. Behlau M, Pontes P. Exame laringológico. In: *Avaliação e tratamento das disfonias*. São Paulo. Lovise; 1995. p.143-66.
 30. D'Avila JS, Naves AB. Variação técnica para correção de cisto fistulizado de prega vocal. *Rev Bras Otorrinolaringol* 1999;65(2):37-45.