

Estenose do meato acústico interno: relato de caso

Ivaír Massetto Junior¹, Alfredo Rafael Dell'Aringa², José Carlos Nardi³, Kazue Kobari⁴, Lilian Anabel Freitas Brandão⁵, Laura Beatriz Vieira Fernandes⁶

Internal Auditory Meatus Stenosis - Case Report

Palavras-chave: acústico, estenose, interno, meato.
Keywords: auditory, stenosis, internal, meatus.

A estenose do meato acústico interno define-se como a perda igual ou maior que 3mm no diâmetro vertical do meato acústico interno ou ainda como um conduto com dimensões menores que 2mm.¹

As anormalidades da orelha interna podem ocorrer em cerca de 20% dos casos de pacientes que apresentam perda auditiva sensorio-neural³ (Figura 1).

Essa perda pode apresentar-se em decorrência de alterações no VIII par craniano (vestíbulo-coclear).²

Na maioria dos casos ocorre como manifestação congênita isolada, sendo que outras anormalidades sistêmicas raramente são encontradas. A alteração principal decorre de uma constricção provocada pelo crescimento ósseo defeituoso, resultando em um meato acústico interno anormal. A etiologia da estenose pode ser explicada como sendo secundária a uma aplasia ou hipoplasia do nervo vestibulo-coclear. Os eventos embriológicos envolvidos no crescimento fetal entre a 4ª e 8ª semanas são cruciais no aparecimento de alterações ósseas, que podem determinar a ocorrência dessa doença. O labirinto pode estar envolvido, apresentando-se aplásico ou como uma cavidade deformada ou incompleta. Não são raras, porém, as situações em que o labirinto encontra-se normal.¹⁻³

Uma doença óssea adquirida pode também resultar em um quadro de estenose do meato acústico interno (osteomas, osteopetrose, doença de Paget, entre outras).¹

As manifestações clínicas envolvem principalmente hipoacusia, podendo aparecer zumbido e vertigem no lado afetado. Quando há envolvimento do nervo facial, podem ocorrer manifestações parastésicas e até paralisia.³

Uma história com antecedentes obstétricos, natais e pós-natais deve ser realizada a fim de se descartarem malformações decorrentes desse período.^{1,4}

O exame otorrinolaringológico envolve a otoscopia, que geralmente apresenta-se normal, além de exames que avaliam a patenticidade do ramo vestibular do VIII par (Romberg, Untenberg, provas

calóricas, nistagmo entre outras).³

Entre os exames complementares, a Audiometria pode revelar uma perda auditiva sensorio-neural que varia quanto ao grau de perda (de leve a profunda), dependendo do grau de acometimento do nervo.

O diagnóstico de certeza é evidenciado pela tomografia computadorizada, que mostra o meato acústico de calibre reduzido, evidenciando assim a doença. A ressonância magnética pode ser utilizada buscando a melhor visualização das estruturas que envolvem o VIII par, o qual pode apresentar-se aplásico.⁴

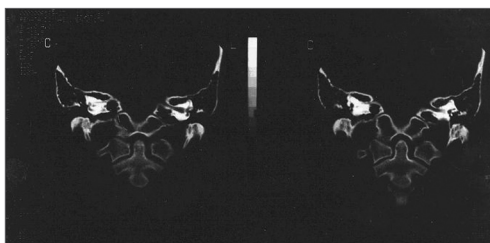


Figura 1. Estenose do CAI à direita.

Como formas de tratamento, o implante coclear oferece resultados bastante promissores, assim como os aparelhos de amplificação sonora individual (AASI), que visam o restabelecimento da função auditiva dos pacientes.

APRESENTAÇÃO DE CASO CLÍNICO

R.N., 18 anos, sexo feminino, procurou nosso serviço com queixa de hipoacusia à direita, observada há aproximadamente um ano, de início desconhecido. Negava zumbido, vertigem, otalgia e otorrêia. Negava ainda ter realizado qualquer teste de triagem auditiva neonatal. Não apresentou piora do padrão auditivo ao decorrer dos anos. Referia ainda não ter apresentado problemas de aprendizado durante a infância.

Não havia evidências de infecções pré-natais, natais e pós-natais, tampouco de utilização de drogas ototóxicas.

É portadora de hipertensão essencial, em uso de propranolol (40mg),

administrado de 12 em 12 horas; nifedipina (20mg), administrado uma vez ao dia e hidroclorotiazida (25mg), também administrado uma vez ao dia.

Negava casos de surdez na família.

À otoscopia, foi visualizada membrana timpânica íntegra e translúcida bilateralmente. Seu exame rino/laringológico era normal. As provas de equilíbrio também se apresentavam dentro dos limites da normalidade.

Foi seguido o protocolo de investigação de hipoacusia de nosso serviço. Solicitado: audiometria com imitanciometria, potenciais evocados auditivos do tronco encefálico (PEATE) e emissões otoacústicas (EOA).

Apresentou como resultado perda auditiva sensorio-neural severa (anacusia) à direita. O exame PEATE não demonstrou evidências de alterações retro-cocleares.

Após, propôs-se a investigação por imagem e solicitadas tomografia computadorizada e ressonância magnética de ouvidos, as quais apresentaram respectivamente estenose do meato acústico interno e hipoplasia do nervo vestibulo-coclear.

Como tratamento, foi proposto o encaminhamento para o programa de aparelhos de amplificação sonora individual, bem como o acompanhamento fonoaudiológico e otorrinolaringológico em nosso serviço.

REFERÊNCIAS BIBLIOGRÁFICAS

1. Baek SK, Chae SW, Jung HH. Congenital Internal Auditory Canal Stenosis. *J Laryngol Otol* 2003;117:784-7.
2. Guirado CR. Internal Auditory Meatus Malformations. *Rev Laryngol* 1992;113:419-21.
3. Nakamura K, Koda J, Koike Y. Stenosis of the Internal Auditory Canal with VIIth and VIIIth Cranial Nerve Dysfunctions. *ORL* 1999;61:16-8.
4. OLeary SJ, Gibson WP. Surviving Cochlear Function in the Presence of Auditory Nerve Agenesis. *J Laryngol Otol* 1999;113:1008-10.

¹ Médico Residente (R1) de ORL na FAMEMA.

² Professor Doutor, Chefe do serviço de Residência de ORL da FAMEMA.

³ Mestre, Professor Assistente de ORL da FAMEMA.

⁴ Especialista em ORL, Médica Assistente da disciplina de ORL na FAMEMA.

⁵ Médica Residente R3 na disciplina de ORL da FAMEMA.

⁶ Estudante 5o. ano de Medicina na FAMEMA.

Este artigo foi submetido no SGP (Sistema de Gestão de Publicações) da RBORL em 20 de setembro de 2006. Cod. 3404.

Artigo aceito em 1 de outubro de 2006.