

## Implante coclear e síndrome do aqueduto vestibular alargado em crianças

## Cochlear implant and large vestibular aqueduct syndrome in children

Trissia Maria Farah Vassoler<sup>1</sup>, Gilberto da Fontoura Rey Bergonse<sup>2</sup>, Silvio Meira Junior<sup>3</sup>, Maria Cecília Bevilacqua<sup>4</sup>, Orozimbo Alves Costa Filho<sup>5</sup>

Palavras-chave: aqueduto vestibular, implante coclear, perda auditiva.

Keywords: vestibular aqueduct, cochlear implant, hearing loss.

### Resumo / Summary

Crianças com SAVA podem ter deficiências auditivas moderadas a severas durante fases precoces da infância, porém sua audição residual permite que elas desenvolvam linguagem oral com aparelhos auditivos convencionais e possam estar completamente integradas a condições escolares regulares. Contudo, estas crianças apresentam uma deterioração de sua habilidade auditiva com o decorrer do tempo e o implante coclear está sendo utilizado como uma opção para manter a habilidade auditiva. **Objetivo:** Avaliação da habilidade auditiva de 3 crianças com SAVA submetidas a implante coclear. **Materiais:** Estudo retrospectivo baseado em revisão de prontuários. **Resultados:** Em reconhecimento de palavras em campo aberto paciente 1, 80%, paciente 2, 87,5%, paciente 3, 4%. **Conclusão:** Os pacientes com aqueduto vestibular alargado são considerados bons candidatos para implante coclear pelos principais centros de implante coclear do mundo, por desenvolverem, em sua maioria, bons resultados de percepção de fala, o que leva estes pacientes a uma boa inserção social.

Children with LVAS can develop a severe sensorineural hearing loss early in childhood, but they can be rehabilitated with hearing aids to continue their regular studies and to have a normal life. The problem is that they can deteriorate their hearing capacity, and at this point a cochlear implant can be used to preserve their hearing skills and vocalization. **Aim:** to evaluate the hearing skills of 3 children with LVAS referred to cochlear implants. **Material:** retrospective study based on medical charts' review. **Results:** Speech recognition in open field: patient 1, 80%; patient 2, 87.5%; patient 3, 4%. **Conclusion:** Children with LVAS are considered good candidates for Cochlear implant surgery by the most important centers of the world because most of them can develop good speech recognition, providing them a good social life.

<sup>1</sup> Bacharelado em medicina, residente do terceiro ano.

<sup>2</sup> Bacharelado em medicina, residente do segundo ano.

<sup>3</sup> Membro titular do colégio brasileiro de radiologista, médico radiologista da Imagem Diagnósticos Médicos, Hospital Beneficência Portuguesa de Bauru e do Centro de Pesquisas Audiológicas do Hospital de Reabilitação de Anomalias Craniofaciais/USP - Campus Bauru.

<sup>4</sup> Professora Titular da USP - Campus Bauru, Coordenadora da Equipe Interdisciplinar do Programa de Implante Coclear do Hospital de Reabilitação de Anomalias Craniofaciais da USP - Bauru.

<sup>5</sup> Professor Titular da USP - Campus Bauru, Coordenador do Centro de Pesquisas Audiológicas - CPA, do Hospital de Reabilitação de Anomalias Craniofaciais da USP - Bauru.

Hospital de Reabilitação de Anomalias Craniofaciais (HRAC) - Centro de Pesquisas Audiológicas (CPA) - Universidade de São Paulo (USP) - Bauru/SP.  
Endereço para correspondência: Trissia Maria Farah Vassoler - Avenida Iguazú 811 apto. 403B Reboças Curitiba PR 80230-020. Tel. (0xx14) 8125-0250 - E-mail: trissiafassoler@hotmail.com

Este artigo foi submetido no SGP (Sistema de Gestão de Publicações) da RBORL em 29 de janeiro de 2007. cod. 3632

Artigo aceito em 29 de setembro de 2007.

## INTRODUÇÃO

O aqueduto vestibular é um canal ósseo no osso temporal, que se estende da parede medial do vestíbulo da orelha interna até a superfície posterior da pirâmide petrosa. O ducto endolinfático atravessa o aqueduto vestibular e termina no saco endolinfático. Durante a embriogênese, o aqueduto vestibular começa como um divertículo vestibular que se alonga e estreita. Um defeito de desenvolvimento antes que o divertículo comece a se estreitar, por volta da quinta semana de gestação, resulta em um aqueduto vestibular alargado.<sup>1</sup>

Em 1978, Valvassori e Clemis identificaram 50 casos de aqueduto vestibular alargado em um estudo retrospectivo com 3700 pacientes que foram submetidos à tomografia computadorizada de ossos temporais para estudo das estruturas de orelha interna. Um aqueduto vestibular foi considerado alargado se seu diâmetro anteroposterior era maior ou igual a 1,5mm. Estes autores foram os primeiros a utilizarem a definição de Síndrome do Aqueduto Vestibular Alargado (SAVA). Desde esta época, vários estudos foram realizados para melhor caracterizar a síndrome e encontraram que de 59% a 94% dos casos são bilaterais, 60% a 66% dos pacientes são do sexo feminino, e que a deficiência auditiva neurossensorial é progressiva em 46% a 65% dos pacientes.<sup>1-6,13,15</sup>

O aqueduto vestibular alargado pode ocorrer como uma anomalia isolada ou em associação com outras malformações de orelha interna. A mais comum é o alargamento do canal semicircular horizontal, 60% a 66%, e as hipoplasias de cóclea, 28%<sup>7</sup>.

A fisiopatologia da deficiência auditiva neurossensorial causada pelo alargamento do aqueduto vestibular ainda é pouco conhecida. Duas possibilidades são aventadas sendo que a primeira sugere uma ruptura da membrana labiríntica ou fístula perilinfática resultando em transmissão direta da flutuação de pressão cérebro espinhal à espira média através do ducto endolinfático e aqueduto vestibular alargado, e a segunda sugere um refluxo de fluido hiperosmolar para a cóclea vindo do saco endolinfático. Estudos mais recentes mapearam a deficiência auditiva associada com aqueduto vestibular alargado na região do cromossomo 7q31, porém seu significado clínico ainda necessita de maior investigação.<sup>1,12,15</sup>

Crianças com SAVA podem ter deficiências auditivas moderadas a severas durante fases precoces da infância, porém sua audição residual permite que elas desenvolvam linguagem oral com aparelhos auditivos convencionais e possam estar completamente integradas a condições escolares regulares. Contudo, estas crianças apresentam uma deterioração de sua habilidade auditiva com o decorrer do tempo e o implante coclear está sendo utilizado como uma opção para manter a habilidade auditiva e de comunicação oral destes pacientes de maneira adequada<sup>4</sup>.

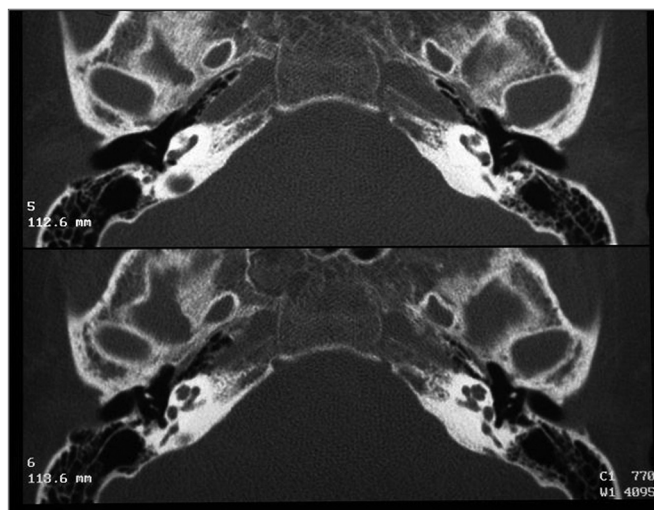
Este estudo relata a experiência no tratamento com implante coclear de 3 pacientes com síndrome do aqueduto vestibular alargado.

## MATERIAL E MÉTODO

O presente trabalho foi analisado e aprovado pelo Comitê de Ética em Pesquisa em Seres Humanos do HRAC/USP sob o protocolo OF. Nº 158/2007-SVAPEPE-CEP.

Foi realizado um estudo retrospectivo para identificar todos os pacientes que são usuários de implante coclear em nossa população e que foram diagnosticados, no pré-operatório, como portadores de aqueduto vestibular alargado. Até o momento 504 cirurgias de implante coclear foram realizadas, sendo que apenas 3 (0.6%) foram diagnosticados com aqueduto vestibular alargado por tomografia computadorizada e ressonância nuclear magnética, número de pacientes muito inferior que o encontrado em outros grandes centros.

Os exames radiológicos foram realizados sob sedação com hidrato de cloral a 20%. Os estudos por Tomografia Computadorizada foram realizados em aparelho helicoidal Elscint Twin, com cortes no plano axial, espaçados de 0,5mm com posterior reconstrução no plano axial (Figura 1).

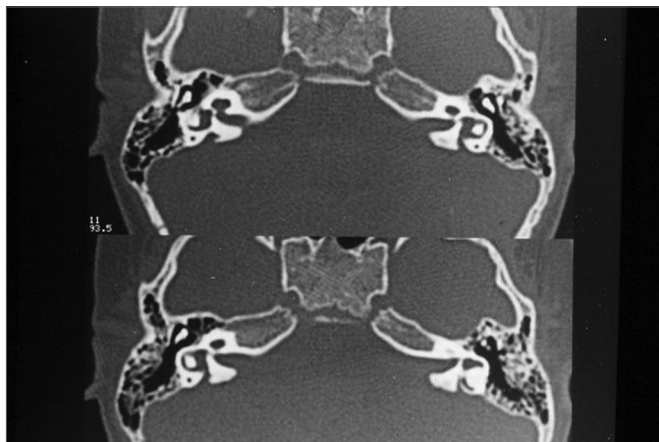


**Figura 1.** Aqueduto vestibular normal bilateral - Tomografia computadorizada de ossos temporais em plano axial.

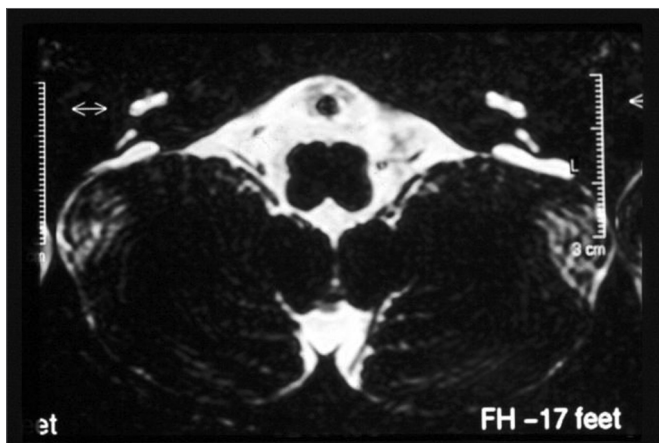
O aqueduto vestibular foi considerado alargado quando apresentou diâmetro anteroposterior maior ou igual a 1,5mm (Figura 2).

Os exames de Ressonância Magnética foram realizados em aparelho da marca Phillips com campo magnético de 1,0 Tesla, seguindo o protocolo para candidatos ao implante coclear:

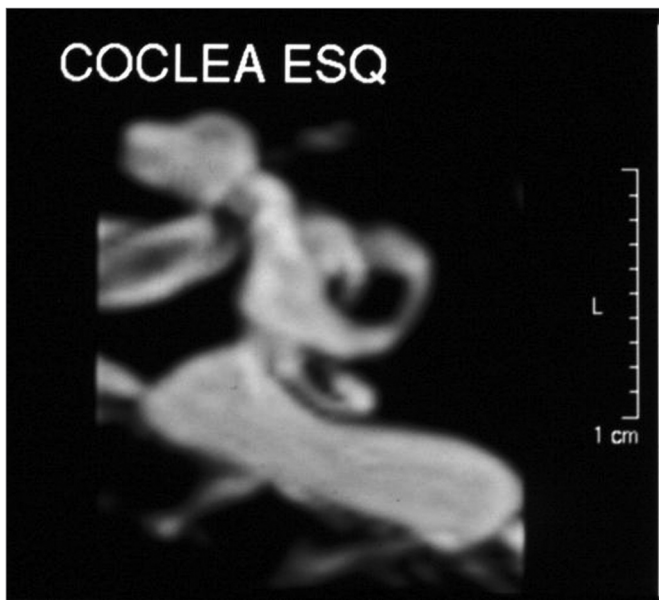
Sequência FLAIR para o encéfalo.



**Figura 2.** Aqueduto vestibular alargado bilateral - Tomografia computadorizada de ossos temporais em plano axial.



**Figura 3.** Aqueduto vestibular alargado bilateral - Ressonância magnética de ossos temporais plano axial com cortes ponderados em T1.



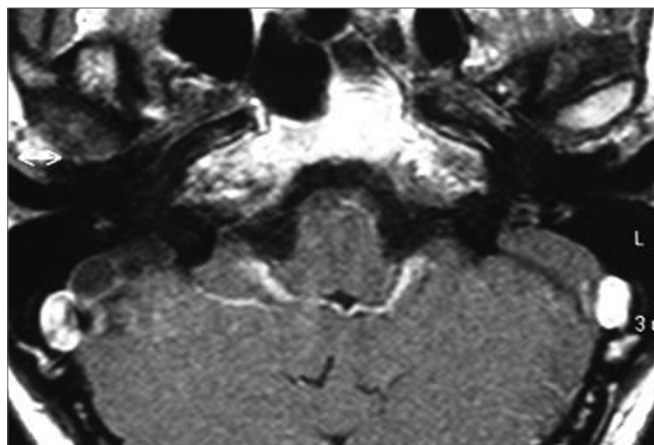
**Figura 4.** Aqueduto vestibular alargado bilateral - Ressonância magnética de ossos temporais em plano axial, corte submilimétrico, ponderado em T2.

Sequência Turbo SpinEcho (TSE), plano axial, imagens ponderadas em T1 para a fossa posterior (Figura 3)

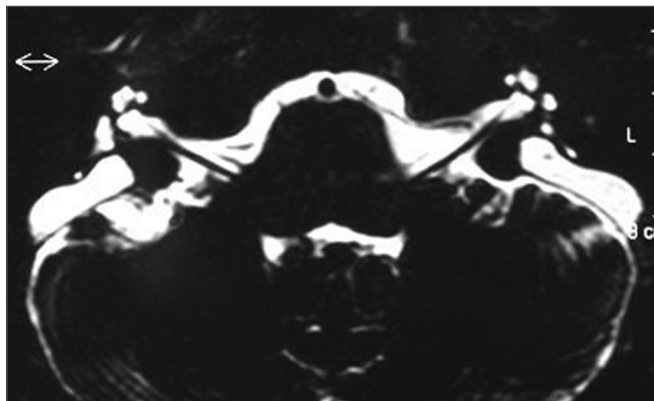
Sequência TSE, plano axial, imagens ponderadas em T2 (Figura 4 e 5).

Sequência MIP, com cortes submilimétricos (0,6mm) no plano axial e sagital, imagens ponderadas em T2, para a avaliação do labirinto membranoso, VII e VIII pares cranianos.

Reconstrução MIP 3D (Figura 6).



**Figura 5.** Aqueduto Vestibular Alargado bilateral - Ressonância magnética de ossos temporais plano axial com cortes submilimétricos, ponderados em T2.



**Figura 6.** Aqueduto Vestibular Alargado à esquerda - Ressonância magnética de ossos temporais com reconstrução em 3D.

## RESULTADOS

O implante coclear foi realizado por meio de um acesso transmastóideo, com timpanotomia posterior e coleostomia de aproximadamente 2.0mm posicionada em ângulo reto com o tendão do estapédio. Nenhum dos casos apresentou gusher no momento da coleostomia, porém, apresentaram saída de fluido perilinfático/cérebro-espinhal pulsátil. Em todos os casos, os eletrodos ativos foram inseridos sem dificuldade, inserção total, e a cóclea foi selada com fragmento de fásia de músculo temporal.

O paciente 1 é do sexo masculino, pré-lingual, e foi implantado com 6 anos e 5 meses do lado esquerdo. Recebeu um sistema de implante coclear Nucleus, modelo CI24RST (Cochlear Corp. Englewood, CO). Apresentava aqueduto vestibular alargado e cóclea hipoplásica no exame por imagem.

O paciente 2 é do sexo feminino, pós-lingual, e foi implantado com 5 anos e 9 meses do lado direito. Recebeu um sistema de implante coclear Nucleus, modelo CI24RST (Cochlear Corp. Englewood, CO), não apresentava outras malformações nos exames por imagem.

O paciente 3 é do sexo feminino, pré-lingual, e foi implantada com 6 anos e 1 mês e necessitou de um reimplante, realizado três anos depois, devido à falha do dispositivo interno. Foi implantada e reimplantada do lado direito e recebeu um sistema de implante coclear MedEL, modelo C40+ short (MedEL, Innsbruck, Áustria) as duas vezes, não tendo apresentado outras malformações nos exames por imagem.

Todos os pacientes utilizaram AASI por no mínimo 6 meses antes do implante e apresentam aqueduto vestibular alargado bilateral.

A avaliação audiométrica de cada paciente incluiu registros de tons puros sem uso de AASI, com 6 meses de uso de AASI e após 1 ano de implante (Tabela 1).

**Tabela 1.** Avaliação das médias de tons puros de 500, 1000 e 2000 Hz sem AASI, com AASI e com IC.

Paciente	1	2	3
Média de tons puros sem AASI	93.3	106,6	103.3
Média de tons puros com AASI	56.6	88.3	83.3
Média de tons puros com IC	26.6	26.6	40.8

Os testes de Delgado (8), GASP (9) e os sons de Ling (10) foram utilizados para avaliar a percepção de fala.

O Paciente 1 apresenta reconhecimento de palavras igual a 80% em conjunto aberto, o paciente 2 tem reconhecimento de palavras igual a 87,5% em conjunto aberto e o paciente 3 apresenta reconhecimento de palavras igual a 4% em conjunto aberto, detecção de sons de Ling igual a 100%, com discriminação do fonema /a/ igual a 50%, do fonema /i/ igual a 0% e do fonema /u/ igual a 0% em conjunto fechado.

## DISCUSSÃO

A Síndrome do Aqueduto Vestibular Alargado (SAVA) se apresenta como um desafio terapêutico para os médicos que acompanham estes pacientes, devido à ausência de um protocolo capaz de impedir a progressão

das deficiências auditivas de forma eficiente. Medidas conservadoras como orientações para evitar traumas crânio-encefálicos e barotrauma ou flutuação de pressão, tratamento de perdas súbitas de audição com corticóide tem alcançado algum sucesso. Cirurgias do saco endolinfático foram realizadas em pacientes com deficiência auditiva progressiva congênita porém não foram consideradas eficazes. A Obliteração do saco endolinfático também foi descrita por Wilson et al. como um meio de se controlar a perda progressiva da audição, porém seus resultados não puderam ser repetidos em outros trabalhos<sup>1,15</sup>.

Alguns poucos estudos tem considerado o uso de implante coclear como uma opção para o paciente com SAVA desde que portadores de deficiência auditiva neurossensorial severo-profunda ou profunda. Harker et al. relatou 5 pacientes pediátricos com SAVA que foram implantados e apresentaram ótimos resultados com detecção de fala. Ele não encontrou gusher em nenhum dos procedimentos cirúrgicos. Bent et al.<sup>5</sup> relatou o caso de 10 pacientes com SAVA que receberam implante coclear. Ele visualizou pequena saída de perilinfa com pulsação pela cocleostomia de 5 pacientes que foram facilmente controladas com a colocação de fragmento de fásia de músculo temporal. Sete das oito crianças que já haviam sido implantadas há mais tempo apresentavam reconhecimento de palavras em conjunto aberto. Myamoto et al.<sup>1</sup> implantou 23 paciente com SAVA sendo 9 crianças e 14 adultos. Ele relatou presença de gusher em 5 destes pacientes, porém não houve dificuldade na inserção dos eletrodos destes pacientes e a cocleostomia foi selada com um fragmento de fásia temporal. Este trabalho também encontrou benefícios para os pacientes com SAVA.

Estes resultados, bem como a experiência do nosso serviço, considera a cirurgia de implante coclear segura em pacientes com aqueduto vestibular alargado e uma inserção completa dos eletrodos pode ser alcançada. Apesar da saída de perilinfa durante a cocleostomia não ser uma evidência incomum, raramente ocorre gusher, e a mesma é facialmente controlada, selando a cocleostomia com um fragmento de fásia de músculo temporal. A pesquisa da associação de outras malformações com aqueduto vestibular alargado e a medida do diâmetro do aqueduto vestibular não foram de valor na predição de gusher durante a cirurgia.<sup>6</sup>

Com relação ao desenvolvimento das habilidades de percepção de fala, existe uma diferença substancial entre os vários tipos de malformação de orelha interna. De uma forma unânime todos os centros de implante coclear que tem realizado cirurgia em crianças com malformação de orelha interna relatam que as que apresentam displasia coclear, aqueduto vestibular alargado e véstibulo dilatado, isto é, malformação de Mondini e especialmente as que apresentam apenas SAVA são as que apresentam os maiores benefícios em sua evolução com implante coclear para

o desenvolvimento da percepção de fala e de linguagem<sup>6,14</sup>. Também devemos salientar que os resultados são ainda melhores nos pacientes cuja perda auditiva se instala na fase pós-lingual. Como pode ser observada entre nossos pacientes, a criança pós-lingual tem um desenvolvimento mais rápido da percepção de fala que aquelas cuja deficiência auditiva foi mais precoce. Atualmente os pacientes 1 e 2 estão se desenvolvendo muito bem e nos testes de percepção de fala apresentam resultados em conjunto aberto, sendo que a maioria consegue fazer uso do telefone na vida diária. A paciente 3 não conseguiu bom desenvolvimento e está sendo pesquisada associação com outras síndromes clínicas.

Baseada na avaliação audiométrica destes pacientes e na avaliação da percepção de fala, podemos verificar que são crianças com grande potencial para desenvolvimento de percepção de palavras em conjunto aberto, fonemas e sentenças o que permite as mesmas poderem frequentar escolas comuns e terem um desenvolvimento social normal. Quando percebemos um baixo desenvolvimento devemos lembrar que o aqueduto vestibular alargado está presente em outras síndromes como Pendred e Otobraquiorenal<sup>13</sup>, que levam a um comprometimento no desenvolvimento neurológico, impedindo que a criança desenvolva o máximo de suas habilidades.

A grande dúvida ainda persiste na definição do momento ideal para cirurgia. Uma vez que a perda auditiva pode se comportar de diversas formas como perdas progressivas, súbitas ou flutuantes, a avaliação deste paciente requer um acompanhamento minucioso<sup>11</sup>. O Children's Hospital Implant Center em Sydney, Austrália<sup>4</sup>, considera um paciente com aqueduto vestibular alargado candidato a implante coclear quando a deterioração da audição é evidente mesmo usando os melhores AASI; se os períodos de audição inadequada começarem a atrapalhar o desenvolvimento escolar ou se o paciente tiver mais de 3 episódios de deterioração de audição em 1 ano<sup>4</sup>. Acreditamos que os parâmetros necessários para avaliar se um paciente é ou não candidato a implante coclear nos casos de aqueduto vestibular alargado depende de uma avaliação minuciosa, individual, de uma equipe multidisciplinar, portanto não estabelecemos critérios específicos para essa determinação.

## CONCLUSÃO

Os pacientes com aqueduto vestibular alargado são considerados bons candidatos para implante coclear

pelos principais centros de implante coclear do mundo, por desenvolverem, em sua maioria, bons resultados audiométricos e de percepção de fala, o que leva estes pacientes a uma boa inserção social.

Apenas salientamos que sempre é importante, além dos exames de imagem, a pesquisa de outras síndromes que acompanham o aqueduto vestibular alargado.

## REFERÊNCIAS BIBLIOGRÁFICAS

1. Miyamoto RT, Bichey BG, Wynne MK, Kirk KI. Cochlear implantation with large vestibular aqueduct syndrome. *Laryngoscope* 2002;112(7):1178-82.
2. Temple RH, Ramsden RT, Axon PR, Saeed SR. The large vestibular aqueduct syndrome: the role of cochlear implantation in its management. *Clin Otolaryngol Allied Sci* 1999;24(4):301-6.
3. Harker LA, Vanderheiden S, Veazey D, Gentile N, McCleary E. Multichannel cochlear implantation in children with large vestibular aqueduct syndrome. *Ann Otol Rhinol Laryngol Suppl* 1999;177:39-43.
4. Au G, Gibson W. Cochlear implantation in children with large vestibular aqueduct syndrome. *Am J Otol* 1999;20(2):183-6.
5. Bent JP 3rd, Chute P, Parisier SC. Cochlear implantation in children with large vestibular aqueducts. *Laryngoscope* 1999;109(7):1019-22.
6. Buchman CA, Copeland BJ, Yu KK, Brown CJ, Carrasco VN, Pillsbury HC 3rd. Cochlear implantation in children with congenital inner ear malformation. *Laryngoscope* 2004;114(2):309-16.
7. Belenky WM, Madgy DN, Leider JS, Becker CJ, Hotaling AJ. The enlarged vestibular aqueduct syndrome (EVA syndrome). *Ear Nose Throat J* 1993;72(11):746-51.
8. Delgado EMC, Bevilacqua MC. Lista de palavras como procedimento de avaliação da percepção dos sons da fala para crianças deficientes auditivas. *Pró-Fono R Atual Cient* 1999;11(1):59-64.
9. Bevilacqua MC, Tech EA. Elaboração de um procedimento de avaliação de percepção de fala em crianças deficientes auditivas profundas a partir de cinco anos de idade. Em: Marchesan IQ, Zorzi JL, Gomes ICD. *Tópicos em Fonoaudiologia* 1996. São Paulo: Lovise; 1996. p. 411-33.
10. Orlandi ACL, Bevilacqua MC. Deficiência auditiva profunda nos primeiros anos de vida: procedimento para a avaliação da percepção da fala. *Pró-Fono R Atual Cient* 1998;10(2):87-91.
11. Nakashima T, Ueda H, Furuhashi A, Sato E, Asahi K, Naganawa S, et al. Airbone gap and resonant frequency in large vestibular aqueduct syndrome. *Am J Otol* 2000;21(5):671-4.
12. Lai CC, Shiao AS. Chronological changes of hearing in pediatric patients with large vestibular aqueduct syndrome. *Laryngoscope* 2004;114(5):832-8.
13. Madden C, Halsted M, Benton C, Greinwald J, Choo D. Enlarged vestibular aqueduct syndrome in the pediatric population. *Otol Neurotol* 2003;24(4):625-32.
14. Bichey BG, Hoversland JM, Wynne MK, Miyamoto RT. Changes in quality of life and the costutility associated with cochlear implantation in patients with large vestibular aqueduct syndrome. *Otol Neurotol* 2002;23(3):323-7.
15. Bento RF, Lessa MM, Castilho AM, Sanchez TG, Gebrim EMS, Brito Neto RV, et al. Síndrome do aqueduto vestibular alargado: relato de 3 casos e revisão de literatura. *Arq Int Otorrinolaringol* 2001;5(1):26-33.