

Reabilitação fonatória do laringectomizado total: utilização de toxina botulínica na voz tráqueo-esofágica com prótese fonatória

Carlos Takabiro Chone¹, Cristiane Teixeira²,
Nelson A. Andreollo³, Ana Lucia Spina⁴, Irene
H.K. Barcelllos⁵, Elizabeth Quagliato⁶, Agrício N.
Crespo⁷

Botulinum toxin in speech rehabilitation with voice prosthesis after total laryngectomy

Palavras-chave: cabeça e pescoço, câncer de laringe, laringectomia total, toxina botulínica, voz, voz tráqueo-esofágica.

Keywords: laryngeal cancer, total laryngectomy, botulinum toxin, voice, head and neck, tracheoesophageal speech.

Resumo / Summary

Na punção tráqueo-esofágica (PTE) é realizada miotomia do músculo constritor da faringe, mas sua necessidade é entre 9% a 79% dos pacientes. Sua realização pode aumentar as taxas de fistula salivar no pós-operatório. A aplicação da TB é ambulatorial. **Objetivo:** Análise da eficácia da aplicação de toxina botulínica (TB), na reabilitação do laringectomizado total com voz tráqueo-esofágica (VTE) com espasmo (E) do segmento faringo-esofágico (SFE) sem miotomia. **Material e Métodos:** Análise de oito pacientes submetidos à laringectomia total (LT), reabilitados com VTE com prótese fonatória (PF), esforço para emissão de voz devido à E do SFE. Todos submetidos a tratamento dessa alteração motora com injeção de 100 unidades de TB no SFE. A avaliação constituiu-se de análise perceptiva de voz, videofluoroscopia (VF) do SFE, análise acústica de voz e manometria computadorizada (MC) do SFE, todos antes e após aplicação de TB. **Desenho de Estudo:** Estudo prospectivo. **Resultados:** Houve diminuição na pressão à MC do SFE, após a injeção de TB. Análise acústica demonstrou melhora na qualidade de harmônicos após o tratamento. Houve emissão de voz sem esforço e melhora do E após o uso da TB. **Conclusão:** Todos os pacientes com E do SFE apresentaram melhora vocal após aplicação da TB neste SFE.

In tracheo esophageal puncture (TEP), we carry out a myotomy of the pharynx constrictor muscle; however, about 9 to 79% of patients need such procedure. The consequence of such procedure is an increase in salivary fistula rates in the postoperative. Botulin toxin is used in an outpatient basis. **Aim:** analyzing the efficacy of botulin toxin (BT) use in the rehabilitation of totally laryngectomized patients with tracheoesophageal voice (TEV) with spasms (S) of the pharyngo-esophageal segment (PES) without myotomy. **Materials and Methods:** We analyzed eight patients submitted to total laryngectomy (TL), rehabilitated with TEV, with speech prosthesis (SP) and struggle to utter voice because of PES spasms. They were all submitted to treatment of such motor alteration with the injection of 100 units of BT in the PES. The evaluation was based on perceptive voice analysis, video fluoroscopy (VF) of the PES, acoustic voice analysis and computerized manometry (CM) of the PES, all before and after BT injection. **Study design:** prospective. Results: There was a reduction in PES CM pressure after BT injection. Acoustic analysis showed an improvement in harmonics quality after treatment. There was smoother voice utterance and spasm improvement after BT. **Conclusion:** all patients with PES spasms presented vocal improvement after BT injection in the PES.

¹ Doutor em Medicina, com área de concentração em Otorrinolaringologia pela Faculdade de Ciências Médicas Universidade Estadual de Campinas. Professor Doutor /

² Disciplina de Otorrinolaringologia Cabeça e Pescoço/ Unicamp.

³ Médico Otorrinolaringologista, Médica residente/ Disciplina de Otorrinolaringologia Cabeça e Pescoço/ Unicamp.

⁴ Professor Doutor, Disciplina de Gastrocirurgia/ Gastrocentro/ Unicamp.

⁵ Doutoranda, Disciplina de Otorrinolaringologia Cabeça e Pescoço/Unicamp, Fonoaudióloga/ Disciplina de Otorrinolaringologia Cabeça e Pescoço/Unicamp.

⁶ Professora Doutora / Departamento de Radiologia/ Unicamp.

⁷ Professora Doutora/Departamento de Neurologia / Unicamp.

Professor Doutor/ Disciplina de Otorrinolaringologia Cabeça e Pescoço/ Unicamp, Chefe Disciplina de Otorrinolaringologia Cabeça e Pescoço Unicamp.
Disciplina de Otorrinolaringologia Cabeça e Pescoço/ Unicamp.

Endereço para correspondência: Carlos T. Chone - Rua Zerillo Pereira Lopes 477 casa 33 Campinas São Paulo 13087-757.

Este artigo foi submetido no SGP (Sistema de Gestão de Publicações) da RBORL em 15 de janeiro de 2007. Cod. 3604.

Artigo aceito em 5 de abril de 2007.

INTRODUÇÃO

Na reabilitação do paciente laringectomizado total (LT) com voz tráqueo-esofágico (VTE), com prótese fonatória (PF), após punção tráqueo-esofágica (PTE) primária ou secundária entre 9% a 79% dos pacientes apresentam dificuldade fonatória por esforço, associado a alterações de motilidade no segmento faringoesofágico (SFE), secundárias ao seu espasmo (E)¹⁻¹³. Há três formas de tratamento dessas alterações no SFE: miotomia dos constritores médio e inferior da faringe, neurectomia do plexo faríngeo e, recentemente publicado, a técnica de denervação química do SFE com toxina botulínica (TB)^{6,7,8,10,11,14-23}. A toxina botulínica é um bloqueador pré-sináptico que age impedindo a liberação de acetilcolina na junção neuromuscular. O relaxamento do SFE após a aplicação da TB nessa região pode ser demonstrado com videofluoroscopia^{3,4,7,15,24} e manometria computadorizada (MC) do SFE. Há métodos de avaliação indiretos da pressão do SFE como teste de insuflação modificado^{4,6,15}, medida da pressão intratraqueal e contagem de tempo fonatório^{7,18}. Esta pesquisa foi desenvolvida com o objetivo de avaliar a eficácia da TB em pacientes submetidos à LT e reabilitados com VTE com PF que apresentaram voz com emissão sob esforço devido ao E do SFE.

MATERIAL E MÉTODOS

Foram detectados oito pacientes submetidos à LT e reabilitados com VTE com PF com fonação sob esforço e tempo fonatório praticamente ausente num total de 71 pacientes submetidos à LT e reabilitados da mesma forma. Todos os pacientes utilizaram PF tipo “indwelling” Blom-Singer (Inhealth®), inseridos após PTE primária ou secundária.

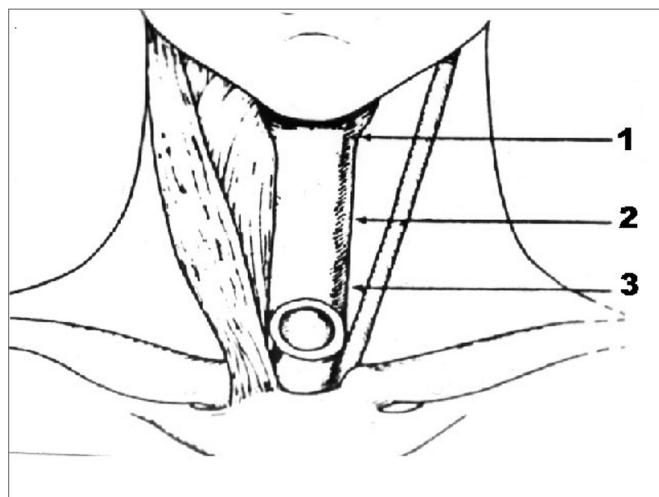


Figura 1. Esquema com representação das áreas de injeção de toxina botulínica nos três terços do segmento faringoesofágico.

A pesquisa foi aprovada pelo comitê de ética em pesquisa da instituição local sob número 546/2005 e termo de consentimento foi obtido de todos os participantes deste estudo.

Realizou-se análise perceptiva de voz, medida da média do tempo fonatório entre três tomadas consecutivas medidas com cronômetro profissional, exame da deglutição e fonação com videofluoroscopia, MC de quatro canais e análise acústica computadorizada de voz antes e após a injeção de 100U de TB (Botox®) na área de E do SFE. Todos apresentavam também queixas leves de disfagia. A injeção da toxina botulínica foi realizada em cada terço do SFE (Figura 1) sob controle eletromiográfico dos músculos constritores da faringe.

RESULTADOS

Foi observado, à manometria computadorizada, diminuição da pressão média do SFE após a injeção de toxina botulínica nos oito pacientes (Tabela 1, Figura 2a e 2b).

Tabela 1. Pressão do segmento faringoesofágico à manometria computadorizada antes (PRÉ) e após (PÓS) aplicação de 100 U de toxina botulínica.

PACIENTE	PRÉ	PÓS
1	33,0 mmHg	12,2 mmHg
2	17,27 mmHg	12,50 mmHg
3	16,79 mmHg	13,71 mmHg
4	32,7 mm Hg	19,6 mmHg
5	30,0 mmHg	14,1 mmHg
6	16,5 mmHg	13,6 mmHg
7	23,1 mmHg	15,4 mmHg
8	33,5 mmHg	13,4 mmHg




Figura 2a.

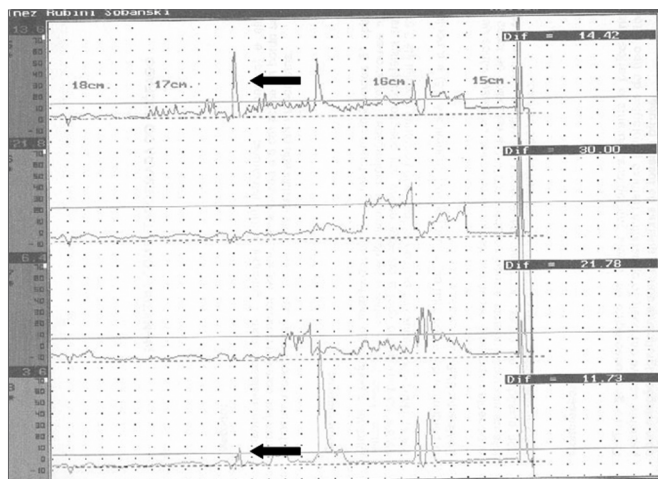

Figura 2. Pressões do segmento faringoesofágico para cada canal à manometria computadorizada antes (a) e após (b) aplicação de toxina botulínica. Cada linha de base corresponde a um canal. Demarcação de pressão de segmento faringoesofágico com setas em cada linha de base.

Houve formação de harmônicos à análise acústica computadorizada de voz após a injeção de toxina botulínica no SFE nos oito pacientes (Figura 3a e 3b). Antes do tratamento os pacientes não apresentavam formação de harmônicos. A produção de voz foi possível sem esforço nestes pacientes com aumento do tempo de fonação (Tabela 2). Antes do tratamento com TB, todos apresentavam tempo fonatório de um segundo. Todos apresentaram melhora na qualidade vocal na opinião dos pacientes assim como à análise perceptiva da voz. O exame videofluoroscópico do SFE à fonação demonstrou melhora do E do SFE (Figura 4a e 4b). Não houve efeitos adversos associados à utilização de TB. Houve melhora clínica da disfagia em todos.

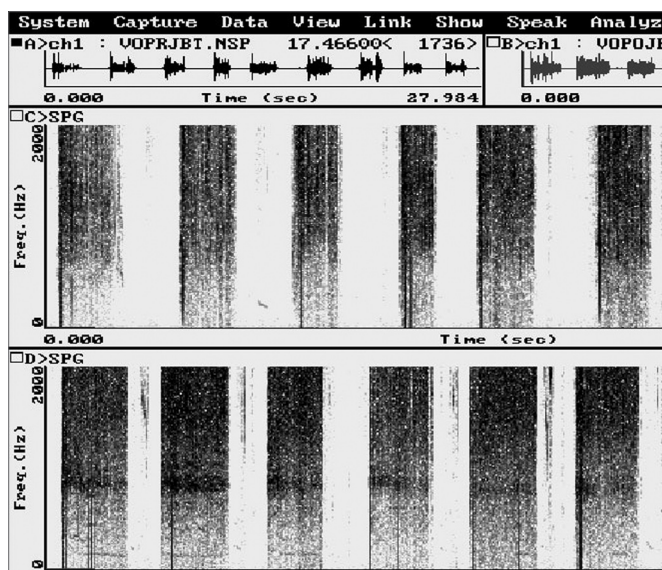


Figura 3a.

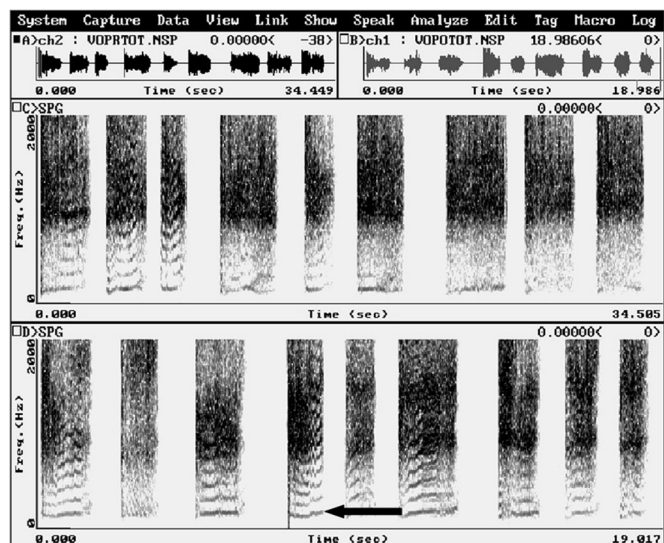


Figura 3. Análise acústica computadorizada antes (a) e após (b) injeção de toxina botulínica no segmento faringoesofágico. Demonstração de harmônicos foi observada após injeção de toxina botulínica (b) não visível antes da injeção. Setas com indicação de um harmônico.

Tabela 2. Valores do tempo fonatório médio, em segundos, antes e após aplicação de 100 unidades de toxina botulínica no segmento faringoesofágico.

Tempo fonatório em segundos	Paciente	
	ANTES	APÓS
1	1,0	9,0
2	1,0	7,0
3	1,0	7,0
4	1,0	7,5
5	1,0	8,0
6	1,0	8,5
7	1,0	6,8
8	1,0	7,0

DISCUSSÃO

Uma das causas de falha da reabilitação do paciente submetido à LT com VTE e PF é o E do SFE1-13. Essa alteração motora do SFE é um reflexo desencadeado pela entrada de ar no esôfago e impede a progressão do fluxo aéreo para a faringe. Desta forma, não há vibração da mucosa da faringe e fonação^{1,3,5,7-9,13,18}. O E pode ser observado no exame de videofluoroscopia realizado durante fonação com a PF^{5,7,8,15,24} e encontra-se ausente durante a deglutição com relaxamento do SFE. Na constrição não há relaxamento na deglutição. O tratamento neste último caso é dilatação^{4,5,24}. Estes mecanismos são mecanismos protetores naturais contra o refluxo gastrofaringeo, mas

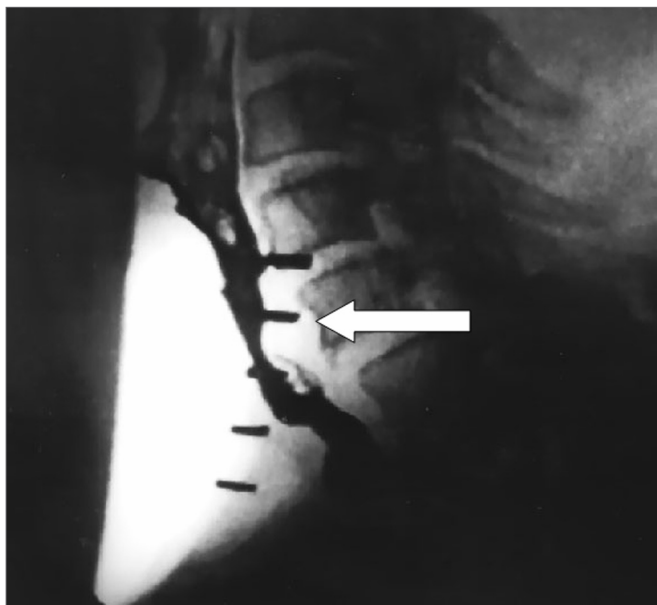


Figura 4a.

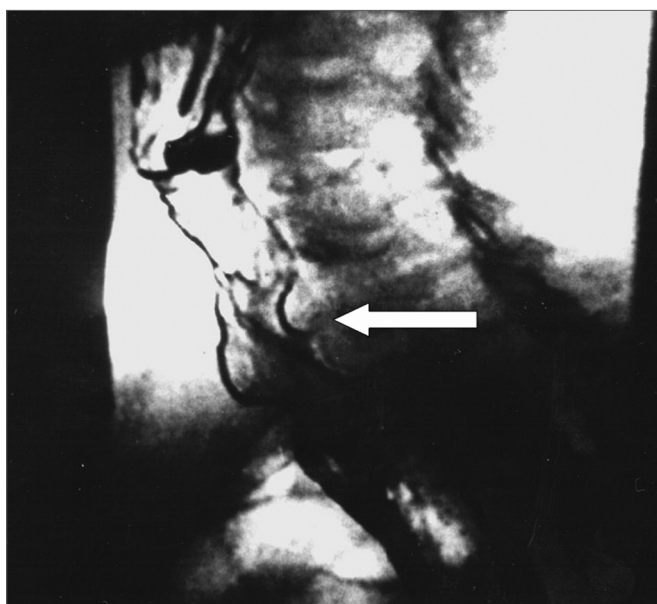


Figura 4. Exame videofluoroscópico em visão lateral durante fonação antes (a) e após (b) injeção de toxina botulínica no segmento faringoesofágico. Seta indica área do segmento faringoesofágico com espasmo antes da aplicação (a) e sem espasmo após aplicação (b) com aumento da distância anteroposterior após a aplicação.

que nos pacientes com LT tornam-se um obstáculo para a sua reabilitação fonatória^{7,8,13,24}.

A utilização da injeção de TB no SFE foi inicialmente descrita em 1994²⁵ para tratamento de distúrbios de deglutição com hipertrofia ou hipertonía do esfíncter esofágico superior. Os autores utilizaram doses que variaram de 80 a 120 unidades. Foi inicialmente utilizada para tratamento do E do SFE após PTE com inserção de PF em 1995¹⁵. Há

autores que têm demonstrado efeitos por até dois anos e três meses após a aplicação inicial, sem necessidade de reaplicação¹⁷. Uma possível explicação para este fato é que após a aplicação inicial, o paciente se readapte à nova situação¹⁷ ou que ocorra uma denervação da musculatura constritora da faringe em função do bloqueio pré-sináptico exercido pela TB.

Na PTE primária, a realização da miotomia dos músculos constritores médio e inferior da faringe constitui um dos tempos cirúrgicos da técnica cirúrgica descrita^{10,26}. Sua realização pode estar relacionada à maior incidência de fistulas salivares no pós-operatório^{12,26}. Pode ocorrer conseqüente aumento do tempo de internação, custo hospitalar, atraso na reabilitação fonatória, demora na introdução de alimentação via oral e até ao início de radioterapia pós-operatória do paciente. A necessidade real da miotomia na PTE é controversa na literatura, entre 9% a 79% dos pacientes submetidos à LT1-13. Na PTE secundária, a realização da miotomia está relacionada a 10% a 20% de incidência de fistulas salivares²⁶ e as mesmas conseqüências descritas anteriormente podem ocorrer. A utilização de TB na abordagem do E do SFE, em lugar da tradicional miotomia, possibilita a seleção apenas de pacientes que realmente necessitem de tratamento no SFE e evita-se procedimentos talvez desnecessários em outros pacientes e conseqüente diminuição de complicações e tempo cirúrgico. A injeção de TB é realizada ambulatorialmente com o paciente sentado, acordado, sob controle eletromiográfico dos músculos constritores da faringe. Este procedimento apresenta um custo menor que a miotomia dos músculos constritores da faringe¹⁷. Deve-se lembrar que mesmo após realização de miotomia dos constritores médio e inferior da faringe, pode ocorrer E por reaproximação das fibras musculares^{1,7,10,11,17}, quando então a toxina botulínica pode também ser utilizada.

CONCLUSÃO

A TB efetivamente diminuiu a pressão no SFE avaliada à MC em todos pacientes.

Todos apresentaram formação de harmônicos após a aplicação de TB no SFE à análise acústica computadorizada de voz.

Houve aumento do tempo fonatório em todos os pacientes após a aplicação de TB.

Todos os pacientes submetidos à injeção de TB apresentaram melhora do E do SFE à videofluoroscopia.

REFERÊNCIAS BIBLIOGRÁFICAS

1. Lavertu P, Guay ME, Meeker SS, Kmiecik JR, Secic M, Wanamake JR, Eliachar I, Wood BG. Secondary tracheoesophageal puncture: factors predictive of voice quality and prosthesis use. *Head Neck* 1996;18:393-8.
2. Blom ED, Pauloski BR, Hamaker RC. Functional outcome after surgery for prevention of pharyngospasms in tracheoesophageal speakers. Part I: Speech characteristics. *Laryngoscope* 1995;105: 1093-103.

3. Sloane PM, Griffin JM, O'Dwyer TP. Esophageal insufflation and videofluoroscopy for evaluation of esophageal speech in laryngectomy patients: clinical implications. *Radiology* 1993;181:433-7.
4. Singer MI, Blom ED. An endoscopic technique for restoration of voice after laryngectomy. *Ann Otol Rhinol Laryngol* 1980;89:529-33.
5. Blom ED, Singer MI, Hamaker RC. An improved esophageal insufflation test. *Arch Otolaryngol* 1985;111:211-2.
6. Blom ED, Singer MI, Hamaker RC. A prospective study of tracheoesophageal speech. *Arch Otolaryngol Head Neck Surg* 1986;112:440-7.
7. Singer MI, Blom ED. Selective myotomy for voice restoration after total laryngectomy. *Arch Otolaryngol* 1981;107:670-3.
8. Singer MI, Blom ED, Hamaker RC. Pharyngeal plexus neurectomy for alaryngeal speech rehabilitation. *Laryngoscope* 1986;96:50-3.
9. Callaway E, Truelson JM, Wolf GT, Kincaid LT, Cannon S. Predictive value of objective esophageal insufflation testing for acquisition of tracheoesophageal speech. *Laryngoscope* 1992;102:704-8.
10. Hamaker RC, Singer MI, Blom ED, Daniels HA. Primary voice restoration at laryngectomy. *Arch. Otolaryngol* 1985;111:182-6.
11. Yoshida GY, Hamaker RC, Singer MI, Blom ED, Charles GA. Primary voice restoration at laryngectomy: 1989 update. *Laryngoscope* 1989;99:1093-5.
12. Lau WF, Wei WI, Ho C M, Lam KH. Immediate tracheoesophageal puncture for voice restoration in laryngopharyngeal resection. *Am J Surg* 1988;156:269-72.
13. Stiernberg CM, Bailey BJ, Calhoun KH, Perez DG. Primary tracheoesophageal fistula procedure for voice restoration: The University of Texas medical branch experience. *Laryngoscope* 1987;97:820-4.
14. Baugh RF, Lewis JS, Baker SR. Vocal rehabilitation of tracheoesophageal speech failures. *Head Neck* 1990;12:69-73.
15. Blitzer A, Komisar A, Baredes S, Brin MF, Stewart C. Voice failure after tracheoesophageal puncture: management with botulinum toxin. *Otolaryngol Head Neck Surg* 1995;113:668-70.
16. Crary MA, Glowalski AL. Using botulinum toxin A to improve speech and swallowing function following total laryngectomy. *Arch Otolaryngol Head Neck Surg* 1996;122:760-3.
17. Hoffman HT, Fischer H, Vandenmark D, Peterson KL, McCulloch TM, Karnell LH, Funk GF. Botulinum toxin injection after total laryngectomy. *Head Neck* 1997;19:92-7.
18. Mahieu HF, Annys AA, Schutte HK, Jagt EJ Van Der. Pharyngo-esophageal myotomy for vocal rehabilitation of laryngectomees. *Laryngoscope* 1987;97:451-7.
19. Terell JE, Lewin JS, Esclamado R. Botulinum toxin injection for post-laryngectomy tracheoesophageal speech failure. *Otolaryngol Head Neck Surg* 1995;113:788-91.
20. Zormeier MM, Meleca RJ, Simpsom ML, Dworkin JP, Klein R, Gross M, Mathog D. Botulinum toxin injection to improve tracheoesophageal speech after total laryngectomy. *Otolaryngol Head Neck Surg* 1999;120:14-9.
21. Hamaker RC, Blom ED. Botulinum neurotoxin for pharyngeal constrictor muscle spasm in tracheoesophageal voice restoration. *Laryngoscope* 2003;113:1479-82.
22. Chone CT, Spina AL, Crespo AN, Gripp FM. Speech rehabilitation after total laryngectomy: long-term results with indwelling voice prosthesis. Blom-Singer. *Rev Bras Otorrinolaringol (Engl Ed)* 2005;71:504-9.
23. Chone CT, Gripp FM, Spina AL, Crespo AN. Primary versus secondary tracheoesophageal puncture for speech rehabilitation in total laryngectomy: long-term results with indwelling voice prosthesis. *Otolaryngol Head Neck Surg* 2005;133:89-93.
24. McIvor J, Evans Pf, Perry A, Cheesman Ad. Radiological assessment of post laryngectomy speech. *Clin Radiol* 1990;41:312-6.
25. Schneider I, Thumfart WF, Pototschnig C, Eckel HE. Treatment of dysfunction of the cricopharyngeal muscle with botulinum A toxin: introduction of a new, noninvasive method. *Ann Otol Rhinol Laryngol* 1994;103:31-5.
26. Blom ED, Hamaker RC. Tracheoesophageal voice restoration following total laryngectomy. In MYERS,E.N.;SUEN,J.Y. *Cancer of the head and neck*. Third ed. Philadelphia: W.B. Saunders Co; 1996. 839-52.