

## Laringoceles: uma causa de obstrução de vias aéreas superiores

## Laryngocele: a cause of upper airway obstruction

*Jose Antonio de Paula Felix<sup>1</sup>, Felipe Felix<sup>2</sup>, Luiz Fernando Pires de Mello<sup>3</sup>*

Palavras-chave: laringoceles, massa cervical, obstrução de vias aéreas superiores.

Keywords: laryngocele, cervical swelling, upper airway obstruction.

### Resumo / Summary

**L**aringoceles são dilatações anormais do sáculo do ventrículo de Morgani da laringe, localizando-se entre a falsa prega vocal e a face interna da cartilagem tireóide. Relevância clínica é rara, sendo o achado de laringoceles assintomáticas em necropsia muito alto. Algumas vezes, pode se apresentar já como uma grande massa cervical, levando à obstrução de vias aéreas e necessitando de intervenção de urgência. Neste trabalho, os autores relatam um caso de laringocele levando à obstrução de vias aéreas superiores, necessitando de traqueostomia de urgência e fazem uma revisão da literatura sobre o tema. Complicações de laringocele incluem infecção (formação de piocelo), aspiração de patógenos e subsequente bronquite e pneumonia, infecção do espaço lateral da faringe (depois de ruptura) e obstrução de vias aéreas superiores, como no caso apresentado. A laringocele, apesar de ser uma doença benigna, é uma causa potencial de obstrução respiratória que pode ameaçar a vida do paciente. O correto diagnóstico e manejo adequado precoce podem evitar que situações de emergência, como a do paciente do caso relatado, levem à morte.

**L**aryngoceles are abnormal dilatations of the laryngeal saccule, which rises between the ventricular folds, the base of the epiglottis and the inner surface of the thyroid cartilage. Clinical symptoms are rare, and the find of asymptomatic laryngoceles in pathology studies are frequent. Sometimes it is presented as cervical swelling causing airway obstruction in need of emergency intervention. In this study, we report a case of upper airway obstruction due to laryngocele treated by emergency tracheotomy and we review of the literature. Laryngocele complications include infection (pyocele formation), pathogens aspirations with subsequent bronchitis and pneumonia and upper airway obstruction, as in the case reported. Despite being benign tumors, laryngoceles cause relevant airway obstruction. Correct diagnosis and proper treatment can preclude emergencies as it happened to our patient hereby reported.

<sup>1</sup> Professor Adjunto de Otorrinolaringologia da Universidade Federal Fluminense.

<sup>2</sup> Residente de Otorrinolaringologia do 2o. ano do Hospital Universitário Clementino Fraga Filho da Universidade Federal do Rio de Janeiro.

<sup>3</sup> Médico Chefe do Serviço de Cabeça e Pescoço do Hospital Geral de Bonsucesso.

Trabalho realizado em clínica privada.

Endereço para correspondência: Jose Antonio de Paula Felix - Rua Cel. Moreira Cesar 229/1815 Icaraí Niterói RJ 24220-120.

E-mail: japfelix@globo.com

Este artigo foi submetido no SGP (Sistema de Gestão de Publicações) da RBORL em 10 de março de 2005. cod. 92.

Artigo aceito em 24 de maio de 2005.

## INTRODUÇÃO

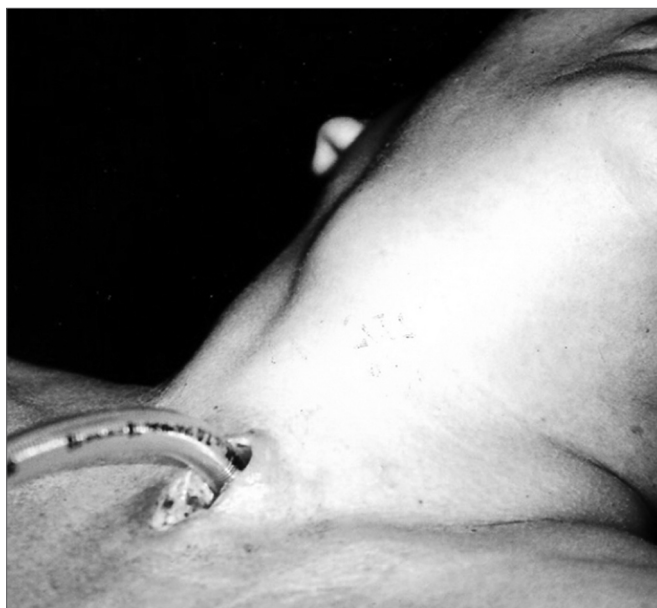O sáculo ou apêndice do ventrículo laríngeo está presente, normalmente, na maioria das laringes humanas. Ele sai pela borda anterior do ventrículo e estende-se superiormente pelo espaço paralaríngeo, tendo a falsa corda medialmente e a cartilagem tireóidea lateralmente. Laringoceles são dilatações do sáculo do ventrículo de Morgani, contendo ar, que se comunicam com a luz laríngea e podem se tornar temporariamente distendidas por muco.

Relevância clínica é rara, sendo o achado de laringoceles assintomáticas em necropsia muito alto. Outras vezes, pode se apresentar já como uma grande massa cervical, levando à obstrução de vias aéreas e necessitando de intervenção de urgência.

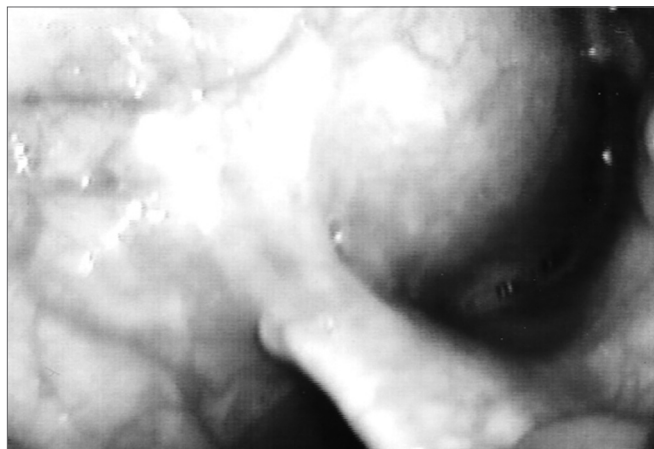Neste trabalho, os autores relatam um caso de laringocele levando à obstrução de vias aéreas superiores, necessitando de traqueostomia de urgência e fazem uma revisão da literatura sobre o tema.

## RELATO DE CASO

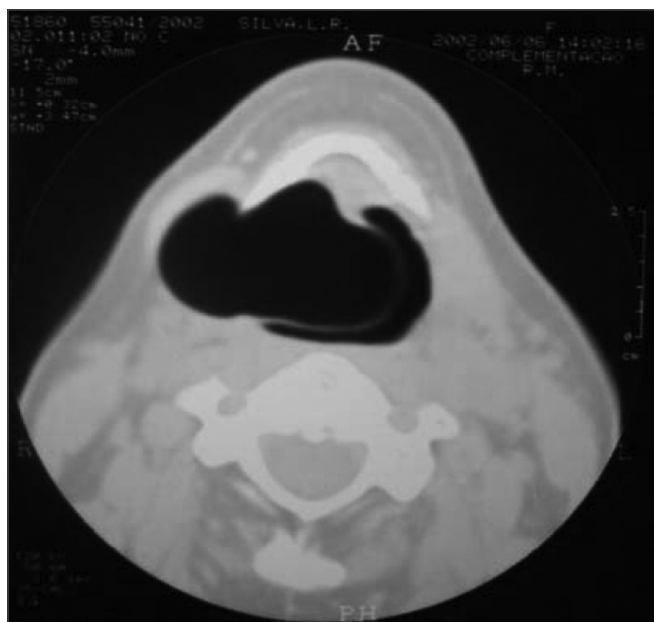
Paciente feminina, 45 anos, do lar, atendida em maio de 2002 com queixa de disфонia há aproximadamente 40 dias associada a ronco. Negava tabagismo e doenças pulmonares ou laríngeas prévia. Ao exame físico, apresentava massa em região cervical direita (Figura 1) e ao exame laringoscópico mostrava presença de tumefação próxima a prega ventricular e prega ariepiglótica direita (Figura 2). Solicitada Tomografia Computadorizada (TC)



**Figura 1.** Parte externa da laringocele. Notar massa cervical à direita. Nesse momento, já traqueostomizada.



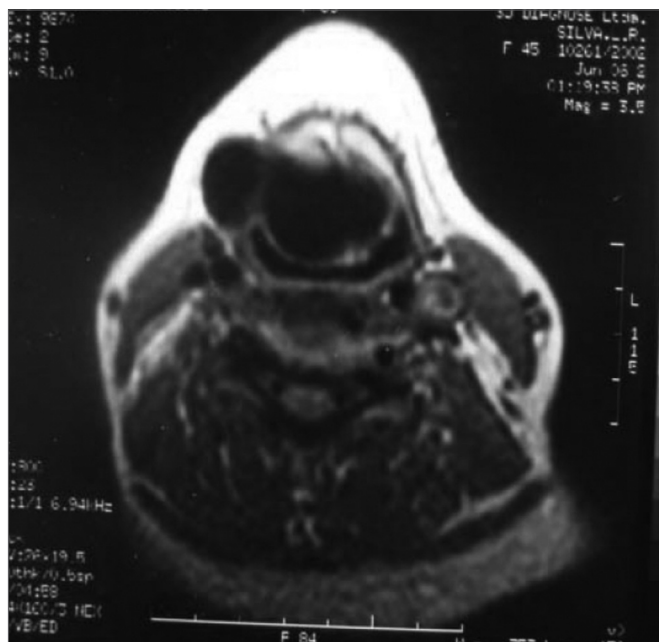
**Figura 2.** Parte interna da laringocele. Videolaringoscopia mostrando tumoração ocluindo o vestibulo laríngeo, com apagamento do seio piriforme.



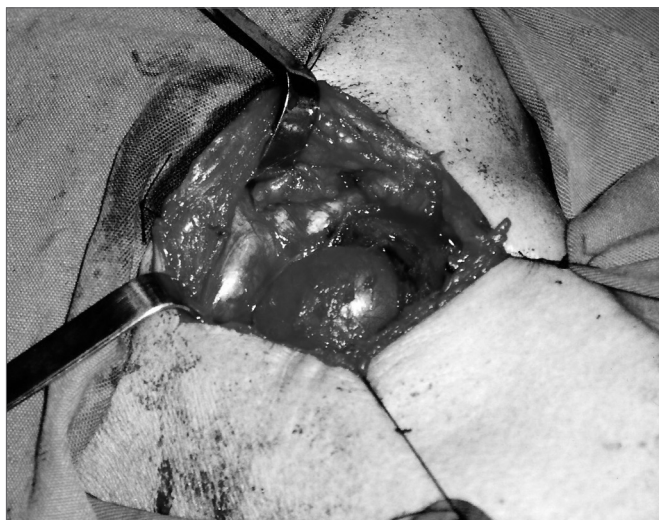**Figura 3.** TC de laringe mostrando laringocele.

e Ressonância Nuclear Magnética (RNM) (Figuras 3 e 4) que revelou grande lesão cística preenchida por ar em seu interior, confirmando o diagnóstico de laringocele.

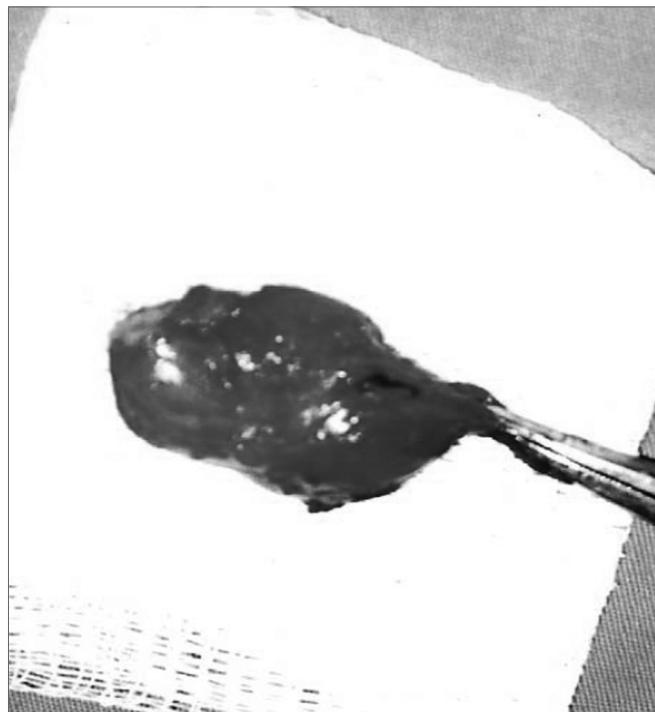No final de junho de 2002, enquanto realizava exames pré-operatórios, evoluiu com dispnéia intensa, sendo necessário realizar traqueostomia de emergência. Com a estabilidade do quadro clínico, foi submetido à ressecção da lesão por via externa (Figuras 5 e 6). Evoluiu sem complicações no pós-operatório, com melhora total dos sintomas e exame laringoscópico normal (Figura 7).



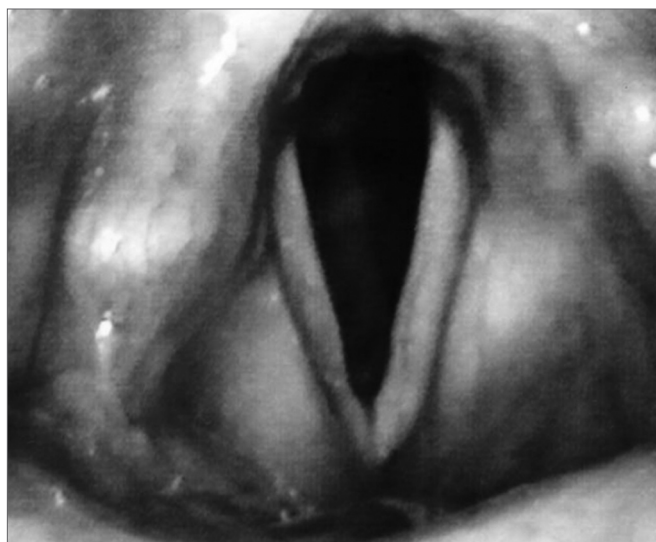**Figura 4.** RNM mostrando detalhes da laringocele.



**Figura 5.** Ressecção da lesão por via externa.



**Figura 6.** Peça cirúrgica.



**Figura 7.** Videolaringoscopia pós-operatória.

## DISCUSSÃO

Virchow, em 1867, foi o primeiro a nomear a dilatação anormal do vestíbulo laríngeo de laringocele, mas o primeiro relato desta entidade vem de 1829, de um cirurgião militar francês, Dominique Larrey.

As laringoceles podem se expandir medialmente resultando em diminuição do espaço supraglótico sendo chamada laringocele interna. Outras vezes, podem expandir-se lateralmente saindo pela membrana tireóidea próximas ao ramo interno do nervo laríngeo superior, causando tumoração cervical, e recebendo o nome de

laringocele externa. Metade das laringoceles é mista, apresentando componente interno e externo, a grande maioria é unilateral e apenas 15% são bilaterais.

Laringoceles são encontradas mais comumente em homens numa relação de 5:1, na quinta ou sexta década. Sua causa é desconhecida, mas é associada com tosse crônica, prática de instrumentos de sopro, sopradores de vidro e carcinoma de laringe. Histologicamente, em seu interior, encontramos epitélio cilíndrico pseudoestratificado ciliado contendo variado número de células caliciformes

sobre uma fina membrana basal<sup>1-3</sup>.

Existe grande controvérsia sobre a etiologia das laringoceles<sup>4</sup>. Sua origem envolve fatores congênitos, como as laringoceles dos neonatos e fatores adquiridos. Em adultos, um defeito congênito ou variação anatômica do sáculo pode ser a causa, assim como fatores adquiridos como no caso de carcinomas de laringe ou faringe, e pessoas cuja ocupação ou lazer envolvem aumento de pressão intralaringea como tocadores de instrumentos de sopro. Entretanto, alguns fatos não corroboram esta afirmação, como diversos pacientes não apresentarem qualquer fator predisponente e a maioria dessas alterações ser unilateral. O carcinoma de laringe, provavelmente, está associado ao aumento de pressão intraluminal, tanto pela obstrução de vias aéreas superiores, esforço fonatório, tosse excessiva e condições mecânicas locais. Assim, é importante realizar uma investigação em pacientes com laringocele para excluir malignidade associada. Thomé et al., em 1995, descreveram nove casos de laringoceles e cistos saculares e encontraram como possíveis etiologias para as alterações: um corneteiro do exército, dois tabagistas com tosse crônica e dois pacientes que apresentavam fonação através das pregas vestibulares.

Os sintomas podem ser divididos de acordo com o tipo de laringocele. Nas internas, podem interferir na fonação e levar à rouquidão ou a ronco, até à obstrução de vias aéreas como no caso apresentado. Outros sintomas são: sensação de corpo estranho, dor de garganta e tosse. No caso das laringoceles externas, vamos ter uma massa cervical com ou sem sintomas laringeos associados, caso sejam do tipo mista.

Tomografia computadorizada pode distinguir entre cistos preenchidos com ar ou preenchidos com líquido e pode detectar uma laringocele mista onde apenas um dos componentes, interno ou externo, foi clinicamente suspeito.

Diagnóstico diferencial inclui cisto sacular, cisto branquial, abscesso cervical e linfadenopatia. O cisto sacular não possui comunicação com a luz da laringe e é, geralmente, preenchido por material fluido<sup>6,7,8</sup>.

Complicações de laringocele incluem infecção (formação de piocelo), aspiração de patógenos e subsequente bronquite e pneumonia, infecção do espaço lateral da faringe (depois de ruptura) e obstrução de vias aéreas superiores, como no caso apresentado. Pinto et al., em 1997, descreveram caso semelhante ao relatado de laringocele evoluindo com obstrução de vias aéreas

superiores, mas a paciente descrita apresentava doença pulmonar obstrutiva crônica, o que agravava ainda mais o quadro de insuficiência respiratória<sup>9</sup>.

O tratamento das laringoceles vai depender do tamanho e repercussão da doença. Casos de laringoceles internas pequenas e cistos saculares podem ser removidos endoscopicamente ou excisados transendoscopicamente através de laser, que evolui com menos edema e formação de adesão pós-operatória que o método convencional. Laringoceles internas pequenas e recorrentes, que podem ter associação com malignidade, e laringoceles externas e internas grandes são removidos por via externa. Laringoceles pequenas assintomáticas são acompanhadas e só removidas em caso de se tornarem sintomáticas ou provocarem alteração estética<sup>10,11</sup>.

---

### COMENTÁRIOS FINAIS

---

A laringocele, apesar de ser uma doença benigna, é uma causa potencial de obstrução respiratória que pode ameaçar a vida do paciente. O correto diagnóstico e manejo adequado precoce podem evitar uma situação de emergência como a do paciente do caso relatado.

---

### REFERÊNCIAS BIBLIOGRÁFICAS

---

1. Pennings RJE, van den Hoogen FJA, Marres HAM. Giant laryngoceles: a cause of upper airway obstruction. *Eur Arch Otorhinolaryngol* 2001;258:137-40.
2. Soler EM, Vecina VMZ, Vintro XL, Agusti MQ, Vila JB, Juan M. Laringoceles: estudio clínico y terapéutico de 60 casos. *Acta Otorrinolaringol Esp* 1995;46(4):279-86.
3. Holinger L, Barnes D, Smid L. Laryngocele and Saccular Cyst. *Ann Otol* 1978;87:675-85.
4. Ingrams D, Hein D, Marks N. Laryngocele: an anatomical variant. *J Laryngol Otol* 1999;113:675-7.
5. Thomé R, Thomé DC. Laringocele e cisto sacular primário. Tratamento cirúrgico por via externa: ressecção através da membrana tíreo-hióidea. *Rev Bras Otorrinolaringol* 1995;61(6):427-36.
6. Griffin J, Ramadan HH, Wetmore SJ. Laryngocele: a cause of stridor and airway obstruction. *Otolaryngol Head Neck Surg* 1993;108:760-2.
7. Micheau C, Luboinski B, Lanchi P, Cachin Y. Relationship between laryngoceles and laryngeal carcinomas. *Laryngoscope* 1978;88:680-8.
8. Amin M, Maran AGD. The aetiology of laryngocele. *Clin Otolaryngol* 1988;13:267-72.
9. Pinto JA, Coser PL, Neto AF. Laringocele e laringopiocele. *Rev Bras Otorrinolaringol* 1977;43(3):175-83.
10. Isaacson G, Sataloff RT. Bilateral laryngoceles in a young trumpet player: case report. *ENT Journal* 2000;272-3.
11. Szwarc BJ, Kashima HS. Endoscopic Management of a Combined Laryngocele. *Ann Otol Rhinol Laryngol* 1997;106:556-9.