

Fístula oroantral e retalho mucoso geniano - revisão de 25 casos

Oroantral fistula and genian mucosal flap : a review of 25 cases

Roberto Campos Meirelles ¹, Roberto Machado Neves-Pinto ²

Palavras-chave: fistula oroantral, retalhos cirúrgicos, sinusite.
Keywords: oroantral fistula, surgical flaps, sinusitis.

Resumo / Summary

A fistula oroantral é a comunicação patológica entre cavidade oral e seio maxilar, quase sempre decorrentes de traumatismos durante procedimentos dentários. **Objetivo:** Apresentar experiência de 25 casos. **Casística e Métodos:** Realizado estudo retrospectivo de pacientes com FOA no período de 1996 a 2000. O diagnóstico incluiu exame otorrinolaringológico, endoscopia nasal ou da fistula, tomografia computadorizada das cavidades paranasais, pesquisa bacteriológica, fúngica e análise patológica. **Resultados:** Encontrados 25 casos, sendo 10 de segundo molar, 8 de primeiro molar, 6 de segundo pré-molar e 1 de canino. Todos foram operados pela técnica de Caldwell-Luc, reavivamento das bordas da fistula, meatotomia média e rotação de retalho mucoso geniano. **Discussão:** Nas fístulas de alto débito (n=14), colocou-se enxerto ósseo da própria parede anterior do seio. Todos, exceto um, tiveram resultado cirúrgico bom. A cultura bacteriológica (n=19) demonstrou estreptococos pneumoniae (13), haemophilus influenzae (6), moraxella catarrhalis (2), estafilococos aureus (2). Encontrado aspergillus niger em um caso que apresentava imagem radiológica de bola fúngica. **Conclusões:** Após 30 dias, os resultados foram bons em todos, exceto um dos casos. Este foi reoperado com colocação de enxerto ósseo, inicialmente não utilizado, tendo sucesso. Após 6 meses, todos os 23 pacientes localizados não apresentavam problemas.

The oroantral fistula is a pathological connection between the maxillary sinus and with the oral cavity. The condition mostly follows dental extraction. **Aim:** To present the experience of 25 cases. **Material and methods:** Retrospective cases between 1996-2000. The ORL examination included nasal or sinusal endoscopy, a CT scan and histopathological analysis. **Results:** Twenty-five cases were found: ten 2nd molar cases, eight 1st molar cases, six 2nd premolar cases, and one canine case. All patients underwent a Caldwell-Luc operation plus excision of the epithelium lining the fistula, that was then completely covered by a flap of mucosa rotated from the genian region. **Discussion:** In cases of major fistulae a bone autograft taken from the anterior sinus wall was used. Bacterial cultures (n=19) revealed streptococcus pneumoniae (13), haemophilus influenzae (6), Moraxella catharralis (2) and staphylococcus aureus (2). Aspergillus niger was found in one case presenting as a "fungic ball". **Conclusions:** The only case of surgical failure, after 30 days postoperatively, was reoperated, using a bone graft. After a 6-month follow up all of the patients progressed satisfactorily, including the reoperated patient.

¹ Mestre - UFRJ; Doutor - USP; Livre-Docente - UERJ e UNIRIO; Professor Adjunto da Universidade Estado Rio de Janeiro.

² Livre-Docente da Universidade Federal do Rio Grande do Sul. Professor colaborador da Universidade do Estado do Rio de Janeiro. Universidade do Estado do Rio de Janeiro.

Endereço para correspondência: Roberto Campos Meirelles - Rua Sorocaba 706 Botafogo Rio de Janeiro RJ 22271-110 Brasil.
Tel. (0xx21) 2103-1500 Fax: (0xx21) 2579-3713 - E-mail: rcmeirelles@gmail.com

Este artigo foi submetido no SGP (Sistema de Gestão de Publicações) da RBORL em 20 de dezembro de 2005. cod. 1653
Artigo aceito em 21 de dezembro de 2007.

INTRODUÇÃO

As fístulas do assoalho do seio maxilar podem ser de 3 tipos: oronasal, oroantral e oroantronsal¹. A fístula oroantral (FOA) é definida como a comunicação patológica entre a cavidade oral e o seio maxilar^{1,2,3} sendo, na maioria das vezes, do tipo alveolar, decorrente de traumatismo durante tratamento endodôntico ou extração dentária^{1,4-7}, que deixa como seqüela buraco ósseo no assoalho do seio maxilar. Este cursa com contaminação pelo bolo alimentar e saliva, sobrevivendo infecção bacteriana, não cicatrizando e evoluindo para processo de sinusite crônica. A FOA é mais comum nos segundo e primeiro molares e no segundo pré-molar, respectivamente^{4,5}. São mais freqüentes em homens do que em mulheres^{1,8}. As alterações ósseas radiológicas mais encontradas incluem a descontinuidade do assoalho do seio, comunicação entre a cavidade oral e o seio, velamento do seio, áreas focais de atrofia alveolar e doença periodontal associada⁹. O uso de antibióticos não tem influência no fechamento das fístulas. Fístulas pequenas tendem a cicatrizar espontaneamente, enquanto as maiores raramente fecham⁸. Quando não fecham espontaneamente até três semanas, devem ser corrigidas através de reparação cirúrgica^{1,4,8}.

A correção cirúrgica tem como objetivo promover a ventilação e arejamento do seio maxilar, a curetagem do osso enfermo e a ressecção do epitélio espessado das bordas da fístula. O sucesso cirúrgico depende da técnica utilizada, tamanho e localização da fístula e a presença ou não de doença sinusal^{4,8}. Raramente o seio está livre de infecção. Faz-se o tratamento cirúrgico da doença sinusal através de, na maioria das vezes, sinusectomia maxilar pela técnica de Caldwell-Luc e meatotomia média. As fístulas se fecham usando retalhos diversos como o alveolar, palatino ou da mucosa jugal, após eliminar toda a mucosa e o osso doentes^{1,5}.

Nenhum dos retalhos cirúrgicos é superior aos outros^{2,4}. Todos têm vantagens e desvantagens. O retalho de palato tem melhor perfusão sanguínea, mas a técnica é mais laboriosa e difícil. São preferíveis e indicados em fístulas amplas, de grande débito. Neles, a estrutura óssea do palato é exposta, demorando para completar a cicatrização com pós-operatório bem mais incômodo e prolongado⁶. No retalho de mucosa oral ocorre o estreitamento do sulco gengivolabial, que pode requerer segunda operação ou levar à seqüela definitiva^{1-3,5}. Em fístulas com pertuito pequeno pode-se usar retalho alveolar². O retalho de mucosa jugal tem boa irrigação e maiores chances de cobrir toda a fístula, inclusive o enxerto ósseo⁸. Atenção especial para não lesar o ducto de Stenon. A desvantagem deste retalho é que atravessa o sulco gengivolabial e o oblitera parcialmente, dificultando o uso de próteses e sofrendo tensão com o movimento contínuo dos lábios e bochecha. Necessita, ainda, de segundo tempo cirúrgico

para liberar o sulco. A rotação palatal pode estar indicada em casos de insucesso no retalho bucal^{3,7}. Este é problemático quando a fístula está localizada na altura do terceiro molar porque a rotação do retalho pode impedir o bom funcionamento do pedículo vascular⁶. Este retalho pode ocasionar lesão arterial e causar hemorragia, tem técnica cirúrgica de elaboração mais difícil e para fístulas grandes expõe maior área óssea palatina, exigindo procedimento mais demorado e segundo tempo cirúrgico¹⁰.

Diversos materiais já foram usados como enxerto no lugar do osso, entre eles, as placas de tântalo, ouro, fascia lata, dura e colágeno liofilizado¹. De maneira geral, os homoenxertos são preferíveis aos externos⁴. Muito utilizada em reconstruções ósseas faciais e de custo elevado, a hidroxiapatita em bloco poroso não teve bons resultados quando em contato com a mucosa oral, não sendo recomendado para fístulas¹¹. Técnica original consiste no transplante do terceiro molar com ápices fechados para a área da extração dentária, ocluindo o buraco e propiciando o fechamento da fístula¹².

Baseado na não-existência de um protocolo padrão para escolha da técnica cirúrgica mais adequada, os autores apresentam os resultados cirúrgicos no tratamento das fístulas oroantrais do tipo alveolar pela técnica de rotação de retalho mucoso geniano.

CASUÍSTICA E MÉTODOS

Trabalho retrospectivo realizado através da compilação de dados dos prontuários e fichas clínicas dos pacientes atendidos no período de 1996 a 2000, no Serviço de Otorrinolaringologia do Hospital Universitário e na clínica privada, portadores de FOA do tipo alveolar, que foram submetidos a procedimento cirúrgico. A rotina diagnóstica incluiu exame otorrinolaringológico, endoscopia nasal com telescópio rígido de 30º, 4mm e tomografia computadorizada das cavidades paranasais (Figura 1) em cortes coronais, axiais e, em alguns casos, sagitais. Nas fístulas iguais ou maiores de 0.5cm, realizou-se também a endoscopia sinusal através da mesma, com telescópio de 30º e 2.7mm. Como complemento, a pesquisa bacteriológica e fúngica e a análise patológica do tecido extirpado.

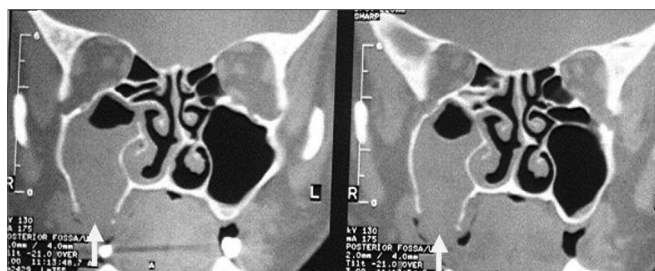


Figura 1. Velamento e erosão da parede óssea inferior do seio maxilar.

Utilizou-se o sempre o mesmo procedimento, padrão do Serviço para tratamento de FOA do tipo alveolar. Os pacientes foram operados sob anestesia geral com intubação orotraqueal, pela técnica de sinusectomia maxilar tipo Caldwell-Luc, com reavivamento das bordas óssea e mucosa da fístula, seguida de meatotomia média intranasal e rotação de retalho mucoso geniano contíguo, com bom suprimento sangüíneo, com larguras variáveis. Nas fístulas de alto débito (igual ou > 0,5cm) (Figura 2), colocou-se enxerto ósseo no local, utilizando o osso retirado da parede anterior do seio maxilar. Os cuidados pós-operatórios incluíram antibioticoterapia por 14 dias, evitar tocar o local com a língua, não escovar o lado da fístula, não soprar, não exercitar a bochecha e não usar prótese dentária por período de sete dias. Os pacientes tiveram seguimento pós-operatório de sete, 14, 30 e 180 dias. A partir do 30º dia foi realizado segundo tempo cirúrgico, sob anestesia local, para liberar o pedículo do retalho preso à região jugal, complementado por hemostasia e sutura.

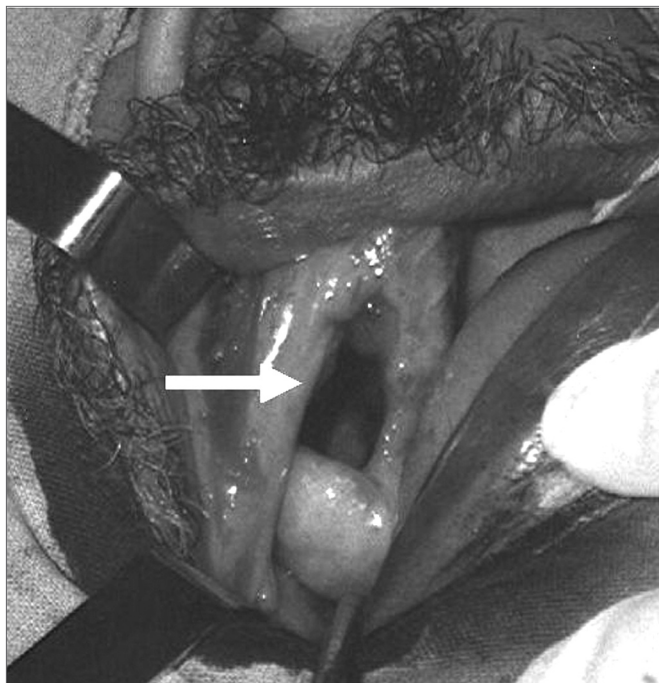

Figura 2. Fístula ampla com mais de 1 cm após extração dentária.

RESULTADOS

Foram vistos 25 casos com fístulas alveolares, sendo 10 de segundo molar, 8 de primeiro molar, 6 de segundo pré-molar e 1 de canino. Foram 14 casos de fístulas grandes, iguais ou maiores que 0,5cm ou com alto débito na drenagem de secreções. Em 23 casos ocorreu o relato de tentativa prévia de tratamento da fístula, como deixar a cicatrização por segunda intenção (10), sutura com ponto simples aproximando as bordas da fístula (8) e cauteri-

zação com soluções químicas diversas (5). Somente em dois casos o paciente foi encaminhado ao otorrinolaringologista como primeira opção terapêutica. O tempo de diagnóstico variou de 21 a 137 dias. Três casos já tinham sido submetidos a procedimento cirúrgico anteriormente em outra Instituição.

Todos os casos foram operados pela técnica de sinusectomia maxilar tipo Caldwell-Luc, reavivamento das bordas mucosa e óssea da fístula, meatotomia média intranasal e rotação de retalho mucoso geniano, com cerca de 1 a 3cm de largura (Figura 3). Nas fístulas de alto débito ou com 0,5cm ou mais de diâmetro (14 casos), colocou-se enxerto ósseo no local, usando o próprio osso retirado da parede anterior do seio maxilar. Todos os casos, exceto um, tiveram resultado cirúrgico bom. Considerou-se como bom resultado a ausência de fístula e de sinusite, verificadas clinicamente.

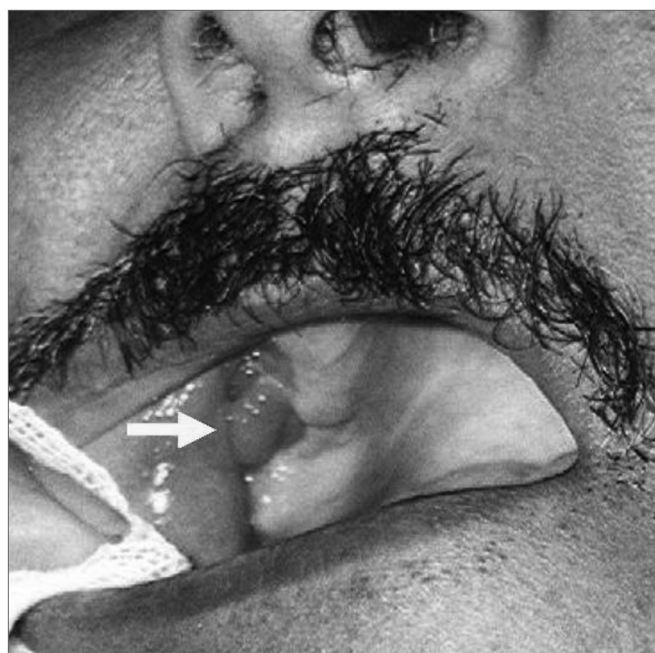


Figura 3. Aspecto final do retalho após 30 dias.

Os resultados de cultura bacteriológica, realizados em 19 casos que tinham secreção purulenta, demonstraram estreptococos pneumoniae (13 casos), haemophilus influenzae (6), moraxella catarrhalis (2), estafilococos aureus (2). Não foram pesquisadas bactérias anaeróbias. A procura de fungos somente foi realizada em um caso, que apresentava imagem radiológica de micetoma e tecido verde escuro suspeito no interior do seio, revelando a presença de aspergillus niger (Figura 4). Os exames patológicos - 25 casos - mostraram processo inflamatório crônico inespecífico, em graus variáveis.

O segundo tempo cirúrgico foi feito em 19 pacientes. Seis preferiram não o realizar, estando satisfeitos com a operação.

DISCUSSÃO

Após 30 dias, os resultados foram bons em todos, exceto um dos casos. Este paciente que apresentou insucesso foi reoperado pela mesma técnica e recebeu enxerto ósseo, inicialmente não utilizado, tendo, então sucesso. Foi reavaliado aos 60 dias e estava bem. Após seis meses, todos os 23 pacientes vistos e examinados não apresentavam problemas. Nos dois pacientes restantes, foi feito contacto telefônico e por telegrama, mas não se obteve resposta.

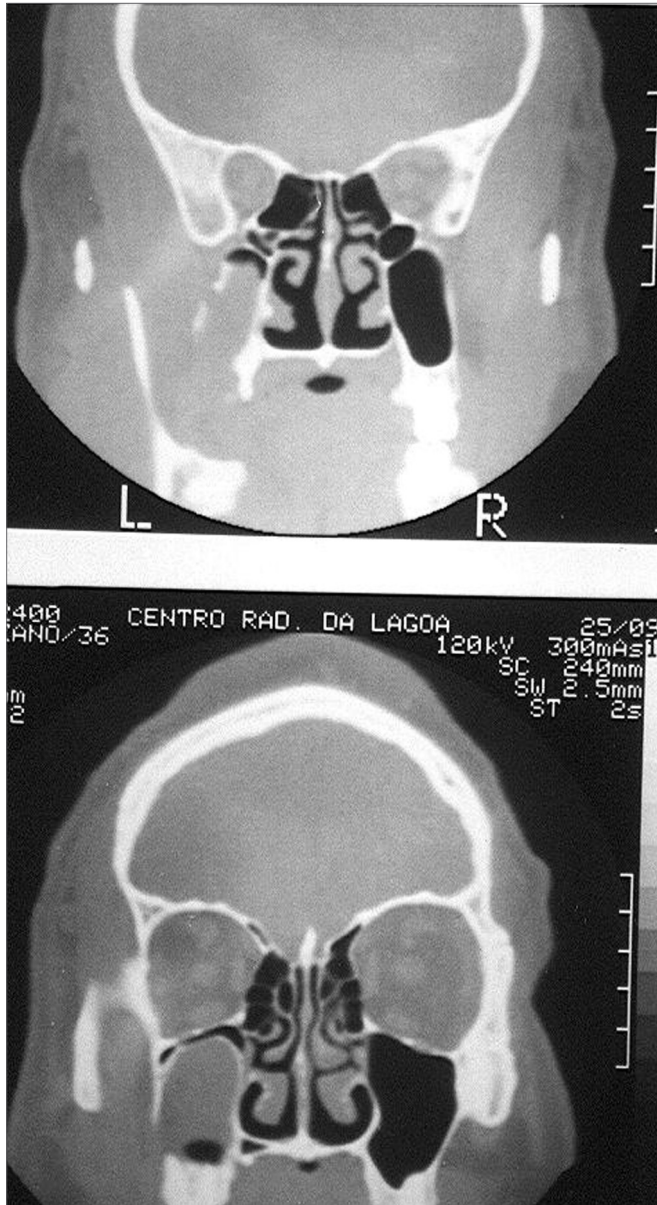


Figura 4. Fístula com imagem de micetoma no seio.

Parece haver retardo no tempo de diagnóstico das fístulas oroantrais causadas por manipulação dentária, muitas vezes com o dentista optando por tratamentos prévios que se revelaram ineficazes. Entre estes destacamos cauterizações químicas, deixar cicatrizar por segunda intenção e sutura com ponto simples. Não foi feito estudo de quantos destes pacientes tiveram o fechamento da fístula pelos métodos descritos acima, pois seria necessária a abordagem múltipla dos consultórios e ambulatórios odontológicos. De qualquer forma, nos parece exagerado o tempo superior a 30 dias sem resolução da fístula. Lembrando que estes pacientes acabam desenvolvendo infecção do seio maxilar por contaminação direta do bolo alimentar, que necessita de tratamento clínico e cirúrgico.

O uso de antibióticos previne as sinusites, mas não tem influência no fechamento das fístulas⁸. Fístulas pequenas tendem a cicatrizar espontaneamente, enquanto as maiores do que 5mm raramente fecham⁸. Em estudo de 90 casos, Von Wowern¹³ concluíram que a chance de fechamento espontâneo de uma FOA de qualquer tamanho era pequena e a reparação cirúrgica necessária. Já Abua-bara et al.¹⁴ verificaram que as fístulas menores de 2mm tendem a fechar, enquanto as maiores que 3mm não. A presença de doença ou corpo estranho sinusal também dificulta o fechamento. Vale frisar que não observamos qualquer corpo estranho no interior do seio. Habitualmente a correção cirúrgica está indicada após a terceira semana^{1,4,8}. Todos eram cirurgiões dentistas, e como não temos essa experiência, não podemos avaliar quais as fístulas que fecham ou não, tratando apenas as que vieram às nossas mãos. Como o tratamento envolve o acesso ao seio maxilar cremos que esta reparação deva ser feita por otorrinolaringologista, pois este profissional está apto a tratar toda e qualquer eventual seqüela ou complicação de uma sinusectomia.

Os princípios da operação visam a prover sólido e definitivo fechamento e a cura da doença sinusal. O sucesso depende da técnica utilizada, tamanho e localização da fístula e a presença ou não de doença sinusal^{4,8}.

Embora raro, vale frisar o caso descrito na literatura que adquiriu feições graves com evolução para complicação grave com empiema subdural, subsequente hemiplegia esquerda, evoluindo para óbito¹⁵. Cremos ser mais uma razão para delegar o tratamento cirúrgico ao médico.

Em relação à infecção por fungos verificada em um caso nosso que apresentou aspecto radiológico de micetoma (Figura 3), tem-se que a incidência de aspergiloze sinusal parece estar aumentando, comumente por contaminação por via inalatória observada mesmo em doentes sadios, sem imunocomprometimento¹⁶. A presença de fístula da cavidade oral para o seio maxilar cria a via de acesso necessária para a penetração do fungo na cavidade sinusal, embora não possamos afirmar por

onde surgiu a infecção. O tratamento cirúrgico é imperativo e resolve o problema, ficando a complementação com antifúngicos sistêmicos restrita a critérios específicos individuais, habitualmente em casos severos em pacientes imunocomprometidos¹⁷. Em nosso paciente a limpeza cirúrgica do seio, com lavagens abundantes com solução fisiológica e medicamento antifúngico tópico resolveu o problema, com a rotação do retalho tendo êxito.

Embora verificássemos um caso ocorrido após extração dentária traumática, a fístula do dente canino não é freqüente. Encontramos relatos de casos em revista de veterinária, onde é relativamente comum em pequenos animais carnívoros, também conseqüente a extração dentária. Interessante notar que as técnicas de reparo são as mesmas que utilizamos¹⁸. Normalmente a relação do canino com o seio maxilar não é observada e, em nosso caso, havia variante anatômica. Por precaução resolvemos colocar enxerto ósseo neste caso, apesar do pequeno débito da fístula.

Muitas técnicas são propostas para fechamento da FOA, incluindo os retalhos⁸.

O caso em que tivemos inicialmente insucesso foi de pequena fístula, mas que posteriormente a paciente, enfermeira, contou-nos que fazia, várias vezes ao dia, higiene do local com cotonete embebido em água oxigenada. Talvez o trauma constante tivesse ação sobre o retalho solto e o subsequente aumento do diâmetro da fístula.

Quando a fístula está presente é excepcional que não haja sinusite concomitante. Logo, é fundamental determinar a extensão da doença sinusal, quase sempre restrita ao seio maxilar. Isto ocorreu em todos os nossos casos, sendo o motivo que nos levou a optar pela técnica de Caldwell-Luc, pois permite o melhor acesso ao assoalho do seio, onde a limpeza deve ser total.

A escolha do procedimento a ser executado é controversa. Alguns utilizaram preferencialmente a sutura simples em 60% dos casos, seguida dos retalhos diversos em 39%¹⁴. Grande parte dos autores prefere o uso de retalhos, não havendo preferência por algum tipo específico^{2,4}. Todos têm vantagens e desvantagens^{1,2,3,5}. Em série de 98 casos, Güven⁸ tratou 90 pacientes usando a técnica de Rehmann com retalho bucal avançado, semelhante ao que usamos.

Teve como complicações anestesia do nervo infra-orbital (2 casos), diminuição do sulco gengivolabial (6), necessidade de nova sutura do retalho (3) e granulações na linha de sutura (2).

Assim como ele, optamos pelo retalho de mucosa jugal em todos os casos por ser mais amplo, com boa irrigação e maiores chances de cobrir toda a fístula, inclusive o enxerto ósseo. O retalho deve ser rodado e fixado sem tensão. Deve-se eliminar todo o osso doente, inclusive toda espícula óssea que possa exercer pressão sobre o retalho. Atenção especial foi dada para não lesar o ducto de Stenon, o que fez com que não tivéssemos esta com-

plicação. A desvantagem deste retalho é que atravessa o sulco gengivolabial e o oblitera parcialmente, dificultando o uso de próteses e sofrendo tensão com o movimento contínuo dos lábios e bochecha. Necessita, ainda, de segundo tempo cirúrgico para liberar o sulco.

Apenas para ilustrar a diversidade de técnicas propostas citamos o fechamento em três planos de sutura¹⁹ e o transplante do terceiro molar para cobrir o buraco da fístula¹², embora ambos com casuística pequena.

De modo geral, toda comunicação do seio maxilar com a cavidade oral após período de três semanas deve ser reparada por cirurgia. É fundamental a cura da doença sinusal, porque sem ela não haverá sucesso no fechamento da fístula.

CONCLUSÕES

Com a rotação simples de retalho mucoso jugal, nossos resultados foram bons em 96% dos 25 casos nos primeiros 30 dias e em 100% aos 60 dias, embora seja necessário maior número de casos para avaliação crítica da eficácia da técnica.

REFERÊNCIAS BIBLIOGRÁFICAS

1. Yilmaz T, Suslu AE, Gursel B. Treatment of oroantral fistula: experience with 27 cases. *Am J Otolaryngol* 2003;24(4):221-3.
2. Bluestone CD, The management of oroantral fistulas. *Otolaryngol Clin North Am* 1971;4:179-91.
3. Amaratunga NA. Oro-antral fistulae. A study of clinical, radiological and treatment aspects. *Br J Oral Maxillofac Surg* 1986;24:433-7.
4. Haas R, Watzak G, Baron M, Tepper G, Mailath G, Watzek G. A preliminary study of monocortical bone grafts for oroantral fistula closure. *Oral Surg Oral Med Oral Pathol Oral Radiol Endod* 2003;96(3):263-6.
5. Killey HC, Kay LW Observations based on surgical closure of 362 oroantral fistulas. *Int Surg* 1972;57:545-9.
6. Lee JJ, Kok SH, Chang HH, Yang PJ, Hahn LJ, Kuo YS. Repair of oroantral communications in the third molar region by random palatal flap. *Int J Oral Maxillofac Surg* 2002;31(6):677-80.
7. Anavi Y, Gal G, Silfen R, Calderon S. Palatal rotation-advancement flap for delayed repair of oroantral fistula. A retrospective evaluation of 63 cases. *Oral Med Oral Pathol Oral Radiol Endod* 2003;96(5):527-34.
8. Güven O. A clinical study on oroantral fistulae. *J Craniomaxillofac Surg* 1998;26(4):267-71.
9. Abraham JJ, Berger SB. Oral-maxillary sinus fistula (oroantral fistula): clinical features and findings on multiplanar CT. *Am J Roentgenol* 1995;165(5):1273-6.
10. Car M, Juretic M. Treatment of oroantral communications after tooth extraction. Is drainage into the nose necessary or not? *Acta Otolaryngol* 1998;118(6):844-6.
11. Cottrell DA, Wolford LM. Long-term evaluation of the use of coralline hydroxyapatite in orthognathic surgery. *J Oral Maxillofac Surg* 1998;56(8):935-41.
12. Kitagawa Y, Sano K, Nakamura M, Ogasawara T. Use of third molar transplantation for closure of the oroantral communication after tooth extraction: a report of 2 cases. *Oral Surg Oral Med Oral Pathol Oral Radiol Endod* 2003;95(4):409-15.
13. Von Wövern. Closure of oroantral fistula with buccal flap: Rehmann versus Móczár. *Int J Oral Surg* 1982;11(3):156-65.
14. Abuabara A, Cortez ALV, Passeri LA, de Moraes M, Moreira RWF. Evaluation of different treatments for oroantral communications:

-
- experience of 112 cases. *Int J Oral Maxillofac Surg* 2006;35:155-8.
15. Woolley EJ, Patel M. Subdural empyema resulting from displacement of a root into the maxillary antrum. *Br Dent J* 1997;182(11):430-2.
16. Shams MG, Motamedi MH. Aspergilloma of the maxillary sinus complicating an oroantral fistula. *Oral Surg Oral Med Oral Pathol Oral Radiol Endod* 2003;96(1):3-5.
17. Schulte B; Beyer D. Radiologic diagnosis of maxillary sinus aspergillosis. *Radiologe* 1992;32(11):553-7.
18. Smith MM. Oronasal Fistula repair. *Clin Tech Small Anim Pract* 2000;15(4):243-50.
19. Pandolfi PJ, Yavuzer R, Jackson IT. Three-layer closure of an oroantral-cutaneous defect. *Int J Oral Maxillofac Surg* 2000;29(1):24-6.