

Cisto nasolabial: aspectos diagnósticos e terapêuticos

Nasolabial cyst: diagnostic and therapeutical aspects

Romualdo Suzano Louzeiro Tiago ¹, Mayko Soares Maia ², Gustavo Motta Simplicio do Nascimento ³, Juliano Piotto Correa ⁴, Daniel Cauduro Salgado ⁵

Palavras-chave: cisto, diagnóstico, enucleação, nariz.
Keywords: cyst, diagnosis, enucleation, nose.

Resumo / Summary

Cisto nasolabial é uma lesão rara, localizado próximo à cartilagem alar nasal e que se estende para o meato nasal inferior e sulco gengivo-labial superior. **Objetivo:** Apresentamos uma casuística de cisto nasolabial, com o objetivo de discutir a apresentação clínica, o diagnóstico e as técnicas cirúrgicas mais adequadas no tratamento desta doença. **Material e Método:** Estudo retrospectivo de oito pacientes com diagnóstico de cisto nasolabial, no período de janeiro/2000 a dezembro/2006. O diagnóstico foi sugerido por exame otorrinolaringológico e tomografia computadorizada (TC). Os pacientes foram submetidos a tratamento cirúrgico (enucleação) e o diagnóstico confirmado por exame histopatológico. **Resultados:** Os sintomas predominantes foram: obstrução nasal, aumento de volume restrito ao vestíbulo nasal e dor à palpação local. O tempo médio de evolução dos sintomas foi de 26,2 meses. A TC evidenciou lesão cística, bem delimitada, com remodelação óssea em alguns casos. O tamanho médio do cisto foi de 2,18 cm. O seguimento médio no pós-operatório foi de 19,5 meses, sem recorrência da lesão. **Conclusão:** Os cistos nasolabiais são lesões pouco frequentes. A maioria apresenta-se com aumento de volume bem localizado, dor local e obstrução nasal. Enucleação é o tratamento de escolha com baixos índices de recorrência.

Nasolabial cyst is a rare lesion situated behind the ala nasi, extending backwards into the inferior nasal meatus and forward into the labio-gingival sulcus. **Aim:** We present our case of a nasolabial cyst, with the purpose of discussing clinical presentation, diagnosis and the more suitable surgical techniques to treat this disorder. **Materials and methods:** A retrospective study of eight patients with diagnosis of nasolabial cyst, carried out in the period of january/2000 to december/2006. The diagnosis was suggested by otorhinolaryngology exam and computer tomography. All patients were submitted to surgical treatment (enucleation) and definitive diagnosis was confirmed by histopathology. **Results:** Predominant symptoms were nasal obstruction, swelling in the nasal vestibule region and local pain. Patients had had symptoms for a median of 26.2 months. CT scan was performed in all patients, showing a well outlined cystic lesion with bone remodeling in some cases. Median sizes of the cysts were 2.18cm. There was no evidence of recurrence during a mean follow-up of 19.5 months. **Conclusion:** Nasolabial cysts are rare lesions. Common presentation is a well-confined swelling, local pain and nasal obstruction. Enucleation is the treatment of choice with low recurrence rate.

¹ Doutor em Ciências pelo programa de Pós-graduação em Otorrinolaringologia e Cirurgia de Cabeça e Pescoço da Universidade Federal de São Paulo. Médico assistente do Serviço de Otorrinolaringologia do HSPM.

² Médico Residente do Serviço de Otorrinolaringologia do HSPM.

³ Médico Residente do Serviço de Otorrinolaringologia do HSPM.

⁴ Médico Residente do Serviço de Otorrinolaringologia do HSPM.

⁵ Médico Residente do Serviço de Otorrinolaringologia do HSPM.

Serviço de Otorrinolaringologia do Hospital do Servidor Público Municipal de São Paulo, HSPM.
Endereço para correspondência: Mayko Soares Maia - Rua Pio XII 288 ap. 101 Bela Vista 01322-030.

Tel. (0xx11) 3262-1308 - E-mail: maykomaia@yahoo.com

Este artigo foi submetido no SGP (Sistema de Gestão de Publicações) da RBORL em 9 de dezembro de 2006. cod. 3552.

Artigo aceito em 23 de abril de 2007.

INTRODUÇÃO

Cisto nasolabial é uma lesão pouco freqüente, localizado próximo à cartilagem alar do nariz, com extensão para o meato nasal inferior, sulco gengivo-labial superior e assoalho do vestíbulo nasal.^{1,2}

O cisto nasolabial foi descrito em 1882 por Zuckerkandl.^{1,3} Desde então, várias sinônimas foram adotadas, como por exemplo: cisto nasoalveolar, cisto nasal vestibular, cisto de asa nasal e cisto de Klestadt.^{2,4,5} Rao⁴ revisou a nomenclatura utilizada e definiu cisto nasolabial como uma lesão localizada inteiramente em tecidos moles, diferenciando-o do cisto nasoalveolar, que demonstraria erosão no osso maxilar.

A patogênese do cisto nasolabial não é completamente determinada. Atualmente as hipóteses mais aceitas são: origem a partir de cisto da fissura facial ou a partir de remanescente do ducto nasolacrimal. A primeira hipótese sugere que o cisto é derivado do seqüestro de tecido epitelial embrionário nas fissuras faciais, decorrente da junção dos processos maxilar e nasal (lateral e medial).³ A segunda hipótese sugere que a persistência de um remanescente epitelial do ducto nasolacrimal, entre os processos maxilar e nasal, possa ser o motivo para a origem do cisto nasolabial.⁴

A maioria dos pacientes portadores de cisto nasolabial é do sexo feminino, entre a quarta e quinta décadas de vida, e a manifestação clínica mais freqüente é o aumento de volume bem localizado e indolor no sulco nasogeniano e na base alar nasal.² Os exames complementares que auxiliam no diagnóstico e na decisão terapêutica são: nasofibroscopia flexível, tomografia computadorizada (TC) e ressonância magnética (RM). O tratamento é preferencialmente cirúrgico, e as técnicas cirúrgicas mais citadas são a marsupialização e a enucleação.^{2,4-10} A taxa de recorrência é baixa e pode variar de acordo com a técnica utilizada.

O objetivo deste trabalho é analisar uma casuística de cisto nasolabial, com a finalidade de discutir a apresentação clínica, o diagnóstico e as técnicas cirúrgicas mais adequadas no tratamento desta doença.

MATERIAIS E MÉTODOS

Foi realizado estudo retrospectivo de um grupo de oito pacientes com diagnóstico de cisto nasolabial, no período de janeiro de 2000 a dezembro de 2006. O projeto de pesquisa deste estudo, sob o número 73/2007, foi avaliado e aprovado pelo Comitê de Ética em Pesquisa da Instituição. O diagnóstico de cisto nasolabial foi sugerido a partir do exame físico otorrinolaringológico, associado ao exame complementar de imagem (TC). Todos os pacientes foram submetidos a tratamento cirúrgico que consistiu na enucleação da lesão e o diagnóstico definitivo foi fornecido a partir do exame histopatológico. A coleta dos dados foi realizada levando em consideração os seguintes itens:

sexo, idade, etnia, quadro clínico, tempo de evolução, lado da lesão, exames realizados, tamanho do cisto, procedimento cirúrgico adotado, resultado histopatológico, tempo de seguimento pós-operatório e recorrência.

RESULTADOS

Foram estudados oito pacientes, com idade média de 47,6 anos, todos do sexo feminino. Não houve diferenças em relação ao lado do surgimento do cisto (direito e esquerdo) e etnia predominante. Foi observado que uma das pacientes (nº 5) apresentou cisto nasolabial bilateral e outra (nº 6) tinha história pregressa de cisto bilateral, tendo sido considerado apenas o cisto que recidivou após tratamento por marsupialização. Portanto, foi analisado um total de nove cistos nasolabiais (Tabela 1).

Os sintomas predominantes foram: obstrução nasal, aumento de volume restrito à região do vestíbulo nasal e dor à palpação local, sem sinais de processo infeccioso. O tempo médio de evolução dos sintomas até a procura pelo especialista foi de 26,2 meses. A TC foi realizada em todos os pacientes, que evidenciou lesão cística bem delimitada, em região nasal lateral profunda; em alguns casos foi observada remodelação óssea devido à compressão do cisto. O diâmetro médio do cisto foi 2,18cm. Todos os pacientes foram submetidos à cirurgia para enucleação dos cistos, sob anestesia geral, tendo como via de acesso a incisão sublabial. O exame histopatológico foi realizado em todas as peças cirúrgicas, que confirmou o diagnóstico clínico. O tempo médio de seguimento no pós-operatório foi de 19,5 meses; não se observou recorrência da lesão em nenhum dos pacientes (Tabela 2).

Tabela 1. Dados dos pacientes com relação à idade, sexo, lado do cisto e etnia.

Paciente	Idade	Sexo	Lado	Etnia
1	49	F	D	Branca
2	33	F	E	Negra
3	20	F	D	Branca
4	61	F	E	Negra
5	43	F	D/ E	Negra
6	67	F	Da/ Eb	Branca
7	45	F	D	Branca
8	63	F	E	Negra

Legenda: F = feminino; D = direito; E = esquerdo; a = recidiva de marsupialização anterior; b = história anterior de enucleação

Tabela 2. Dados dos pacientes com relação aos sintomas, tempo de evolução, achados tomográficos, tamanho do cisto, tipo de cirurgia, seguimento pós-operatório e recorrência.

Paciente	Sintomas	Tempo de evolução	Tomografia computadorizada	Tamanho	Tipo de Cirurgia	Seguimento	Recorrência
1	Obstrução nasal / dor	1 mês	Lesão cística	1,3 cm	Enucleação	10 meses	Não
2	Inchaço / dor	12 meses	Lesão cística/ remodelação óssea	2,5 cm	Enucleação	45 meses	Não
3	Cefaléia	1 mês	Lesão cística	2,5 cm	Enucleação	-	Não
4	Obstrução nasal/ inchaço	6 meses	Lesão cística/ remodelação óssea	3 cm	Enucleação	16 meses	Não
5	Obstrução nasal/ coriza/ hiposmia	4 meses	Lesão cística bilateral/ remodelação óssea	D - 2,5 cm E - 2 cm	Enucleação	14 meses	Não
6	Obstrução nasal	60 meses	Lesão cística	1,3 cm	Enucleação	57 meses	Não
7	Obstrução nasal/ inchaço	120 meses	Lesão cística/ remodelação óssea	2,5 cm	Enucleação	3 meses	Não
8	Inchaço	12 meses	Lesão cística	2 cm	Enucleação	2 meses	Não

Legenda: D = direito; E = esquerdo; - = ausência de informações

DISCUSSÃO

Cistos nasolabiais são raros e representam aproximadamente 0,3% de todos os cistos da região maxilar.^{6,8} Os pacientes descritos neste estudo foram todos do sexo feminino, a partir da terceira década de vida (predominando a quarta e quinta década). Em 85% dos casos a lesão foi unilateral (Figura 1). De acordo com a literatura observa-se maior prevalência do cisto nasolabial no sexo feminino, com relação de 3,5:1, entre a quarta e a quinta década de vida e com tendência à manifestação unilateral em 90% dos casos.⁴⁻⁶

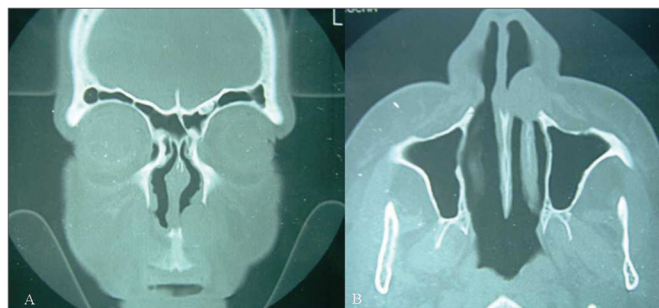


Figura 1. Aspecto radiológico (tomografia computadorizada) do cisto nasolabial, corte coronal (A) e axial (B), de paciente com lesão unilateral do lado esquerdo.

A idade média de detecção dos cistos neste estudo foi de 45,5 anos de idade, semelhante aos resultados encontrados por outros autores.^{4,5,9,10} Essas lesões têm tendência a serem detectadas em pacientes com mais idade, provavelmente devido ao crescimento lento. Não foi observado predomínio de etnia nesta amostra. Schuman⁴ relata não existir predileção racial para os cistos nasolabiais. Em relação ao lado de surgimento dos cistos não houve diferenças entre direito e esquerdo, o que confirma os dados da literatura.^{4,11}

Alguns pacientes com cisto nasolabial podem se apresentar assintomáticos, mas a maioria mostra-se com pelo menos um dos três principais sintomas: obstrução nasal parcial ou total, aumento de volume bem localizado ou dor local.^{4,5,11,12} Os sintomas predominantes neste estudo foram: obstrução nasal (62,5%), aumento de volume na região do vestíbulo nasal (50%) e dor à palpação (25%). Graamans et al.⁶ relataram que o aumento de volume bem localizado, de consistência cística e flutuante no sulco nasolabial são sinais patognomônicos do cisto nasolabial. O tempo médio de evolução dos sintomas até o atendimento médico foi de 26,2 meses. Schuman⁴ relatou que 65% dos pacientes apresentaram sintomas por mais de 12 meses até o diagnóstico.

No diagnóstico diferencial devem ser incluídos todos os cistos da região oronasal, principalmente o cisto nasopalatino. O cisto nasopalatino é a lesão cística não-

odontogênica mais comum da maxila.¹³ O exame físico evidencia aumento de volume em palato duro e a TC demonstra lesão bem delimitada, ovóide ou arredondada em região mediana da maxila.¹³

A TC ou a RM demonstram a origem em tecidos moles dos cistos nasolabiais, prevenindo cirurgias odontológicas ou punções diagnósticas desnecessárias.⁷ A TC normalmente revela lesão cística^{11,14}, homogênea, não-captante, anterior à abertura piriforme e em lesão de maior volume pode ser observado remodelação óssea da maxila subjacente.¹¹ Neste estudo todos os pacientes foram submetidos à TC, sendo observada lesão cística bem delimitada em região nasal lateral profunda, e em alguns casos com remodelação do osso maxilar (Figura 2). O diâmetro médio do cisto determinado a partir da TC foi de 2,18cm, semelhante ao relatado por outros autores.^{6,8,14} Na RM os cistos nasolabiais apresentam as mesmas características de cistos glandulares odontogênicos e cistos radiculares, ou seja, sinal homogêneo de intensidade intermediária em T1 e sinal homogêneo de alta intensidade em T2.¹⁵ A RM é um exame de grande utilidade no diagnóstico diferencial entre cistos nasolabial e nasopalatino. Neste último, observa-se sinal homogêneo de alta intensidade em T1 e em T2.¹⁶ A TC apresenta a vantagem do menor custo em relação à RM, sendo considerado na nossa opinião o exame de eleição para auxiliar no diagnóstico do cisto nasolabial.

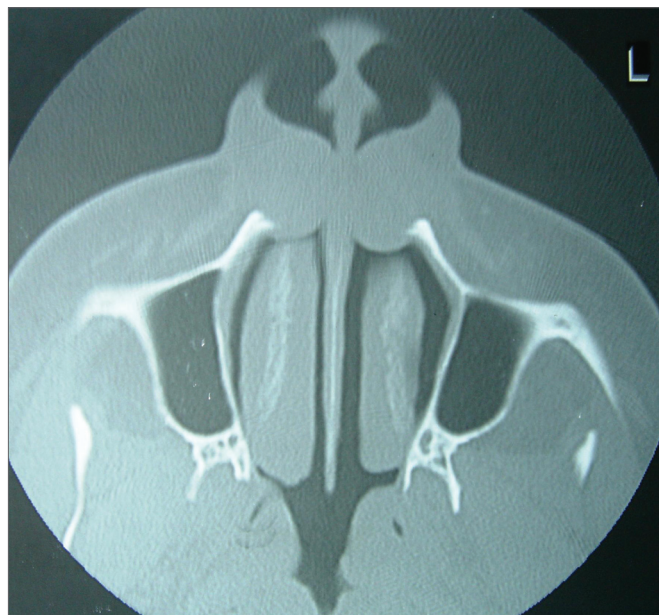


Figura 2. Aspecto radiológico (tomografia computadorizada) do cisto nasolabial, corte axial, de paciente com lesão bilateral.

A maioria dos estudos anteriores relata como tratamento para o cisto nasolabial a enucleação.^{2,5-8} Métodos alternativos são citados como: aspiração, cauterização, injeção de agentes esclerosantes, incisão com drenagem e marsupialização. Entretanto, estes métodos estão asso-

ciados a altos índices de recidiva.¹¹

Neste estudo utilizou-se a técnica de enucleação por via intra-oral com incisão sublabial e descolamento por planos até a abertura piriforme (Figura 3). Foi realizada a ressecção completa do cisto, sendo que em alguns casos houve a necessidade de ressecção de parte do assoalho do vestibulo nasal devido a aderências com a cápsula do cisto. Nestes casos utilizou-se curativo com antibiótico tópico e a cicatrização do assoalho do vestibulo ocorreu por segunda intenção, sem estenose cicatricial.

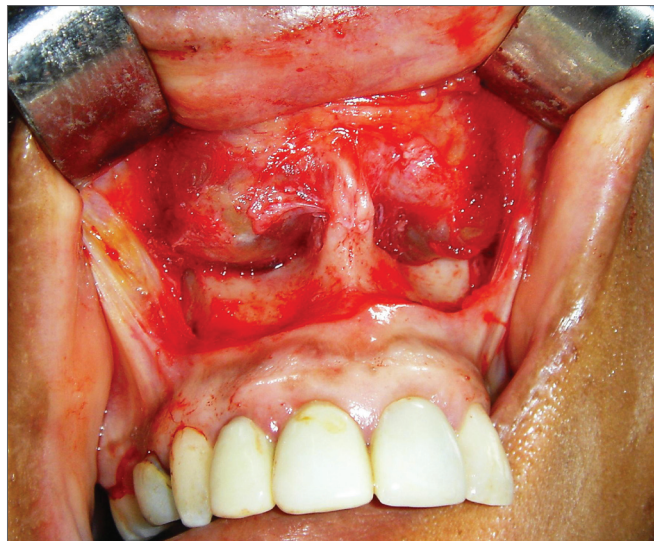


Figura 3. Acesso sublabial para ressecção de cisto nasolabial bilateral, demonstrando remodelação da borda inferior da abertura piriforme.

Su et al.⁹ estudaram a marsupialização endoscópica como nova abordagem para o tratamento do cisto nasolabial a partir da realização de abertura ampla do cisto no assoalho do vestibulo nasal, sob anestesia local. Em um grupo de 16 pacientes, 15 foram submetidos à marsupialização endoscópica e em um paciente não foi possível identificar o cisto, procedendo-se a enucleação via sublabial.⁹ No seguimento médio de 16 meses, não foi detectada nenhuma recorrência.⁹ Entretanto em estudo mais recente utilizando também a marsupialização endoscópica, Su et al.¹⁰ analisaram um grupo de 10 pacientes com seguimento médio de 16 meses e observaram um caso de recorrência.

O exame histopatológico do cisto revela epitélio colunar pseudo-estratificado ciliado e algumas vezes epitélio estratificado escamoso.⁵ Su et al.¹⁰, em estudo com microscopia eletrônica da superfície interna do cisto, demonstraram epitélio colunar não-ciliado, associado a células basais e a células produtoras de muco (globet cells). Neste estudo foi realizado exame histopatológico em todas as peças cirúrgicas (Figura 4), tendo sido descrito lesões císticas com sinais de inflamação crônica, cápsula fibrosa, superfície interna lisa, brilhante e com conteúdo

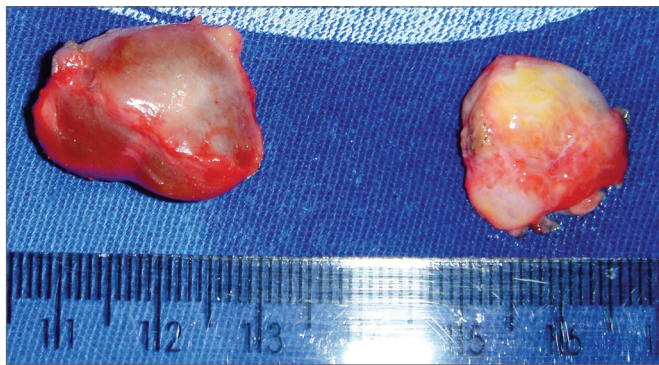

Figura 4. Aspecto do cisto nasolabial bilateral após tratamento cirúrgico por enucleação.

líquido sero-mucoso amarelado.

O tempo médio de seguimento no pós-operatório foi de 19,5 meses e não foi observada recorrência da lesão em nenhum dos pacientes. A maioria dos autores não relata tempo de seguimento e sugere que a excisão total do cisto é curativa e apresenta taxa de recorrência muito baixa.^{4,5,12} Neste estudo foi observado que uma das pacientes (n. 6) apresentou história pregressa de cisto bilateral, tendo sido submetida a enucleação à esquerda e marsupialização à direita. No seguimento foi observada recorrência no lado direito após 10 anos de cirurgia. Su et al.¹⁰ relataram em um grupo de 10 pacientes, com seguimento que variou de 8-65 meses e média de 16 meses, um caso de recidiva após tratamento com marsupialização endoscópica. Deste modo observamos que há a necessidade de maior tempo de seguimento para a adequada avaliação de recorrência do cisto nasolabial quando utilizado outra técnica que não a enucleação.

CONCLUSÃO

Os cistos nasolabiais são pouco frequentes na população geral. Podem apresentar-se assintomáticos, mas a maioria mostra-se com aumento de volume bem localizado, dor local e obstrução nasal parcial ou total. A tomografia computadorizada é o exame ideal na avaliação do cisto nasolabial. O exame histopatológico do cisto revela epitélio colunar não-ciliado, associado a células basais e a células produtoras de muco. Enucleação é o tratamento de escolha, apresentando baixos índices de recorrência.

REFERÊNCIAS BIBLIOGRÁFICAS

1. Walsh-Waring GP. Naso-alveolar cysts: aetiology, presentation and treatment. *J Laryngol Otol* 1967;81:263-76.
2. Nixdorf DR, Peters E, Lung KE. Clinical presentation and differential diagnosis of nasolabial cyst. *J Can Dent Assoc* 2003;69:146-9.
3. Klestadt WD. Nasal cysts and the facial cleft cyst theory. *Ann Otol Rhinol Laryngol* 1953;62:84-92.
4. Schuman DM. Nasolabial cysts: mechanisms of development. *Ear Nose Throat J* 1981;60:389-94.
5. el-Din K, el-Hamd AA. Nasolabial cyst: a report of eight cases and a review of the literature. *J Laryngol Otol* 1999;113:747-9.
6. Graamans K, van Zanten ME. Nasolabial cyst: diagnosis mainly based on topography? *Rhinology* 1983;21:239-49.
7. Curé JK, Osguthorpe JD, van Tassel P. MR of nasolabial cysts. *Am J Neuroradiol* 1996;17:585-8.
8. Golpes CC, Junior ABD, Vidolin C, Silveira FCA. Cisto nasolabial bilateral. *Rev Bras Otorrinolaringol* 1995;61:30-3.
9. Su CY, Chien CY, Hwang CF. A new transnasal approach to endoscopic marsupialization of the nasolabial cyst. *Laryngoscope* 1999;109:1116-8.
10. Su CY, Huang HT, Liu HY, Huang CC, Chien CY. Scanning electron microscopic study of the nasolabial cyst: its clinical and embryological implications. *Laryngoscope* 2006;116:307-11.
11. Hillman T, Galloway EB, Johnson LP. Pathology quiz case 1: nasolabial cyst. *Arch Otolaryngol Head Neck Surg* 2002;128:452-5.
12. Hynes B, Martin LC. Nasolabial cyst: a review of two cases. *J Otolaryngol* 1994;23:194-6.
13. Elliott KA, Franzese CB, Pitman KT. Diagnosis and surgical management of nasopalatine duct cysts. *Laryngoscope* 2004;114:1336-40.
14. Hashida T, Usui M. CT image of nasolabial cyst. *Br J Oral Maxillofac Surg* 2000;38:83-4.
15. Hisatomi M, Asaumi J, Konouchi H, Shigehara H, Yanagi Y, Kishi K. MR imaging of epithelial cysts of the oral and maxillofacial region. *Eur J Radiol* 2003;48:178-82.
16. Hisatomi M, Asaumi J, Konouchi H, Matsuzaki H, Kishi K. MR imaging of nasopalatine duct cysts. *Eur J Radiol* 2001;39:73-6.