

# Lipomas da cavidade oral

# Lipomas of the oral cavity

Belmiro Cavalcanti Do Egito Vasconcelos <sup>1</sup>, Gabriela Granja Porto <sup>2</sup>, Suzana Célia De Aguiar Soares Carneiro <sup>3</sup>, Ruth Lopes De Freitas Xavier <sup>4</sup>

Palavras-chave: lipoma, língua, mucosa bucal, patologia bucal.

Keywords: tongue, mouth mucosa, oral, pathology.

## INTRODUÇÃO

Lipoma é um tumor intra-oral benigno relativamente raro, embora ocorra com frequência considerável em outras áreas particularmente nas costas, abdômen e ombros de adultos<sup>1-3</sup>. Este artigo descreve três casos de lipoma e seus sintomas, características histológicas e achados anatômicos são discutidos.

## RELATO DE CASOS

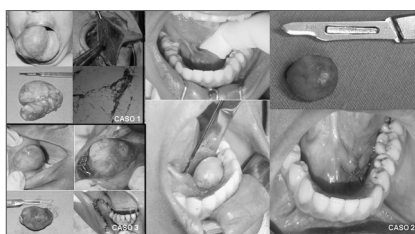
### Caso 1

Paciente, sexo feminino, 60 anos de idade, com 3 anos de evolução e cujo acelerado desenvolvimento levou a um tamanho raro deste tipo de lesão. O tratamento de escolha foi a exérese cirúrgica, após realização de biópsia incisional do tumor e confirmação da hipótese diagnóstica de lipoma. Atualmente a paciente encontra-se em proervação com seis meses de evolução sem intercorrências (Figura 1).

### Casos 2 e 3

Os casos 2 e 3 se referem a lipomas de menores tamanhos e mais comumente encontrados na cavidade bucal. Nos dois casos os pacientes eram do sexo feminino e com idades de 30 e 45 anos respectivamente. No caso 2, a lesão se encontrava na região lingual inferior e no 3, na mucosa

jugal (Figura 1). Ambos foram tratados pela excisão cirúrgica total da lesão e o material encaminhado para análise histopatológica, com a confirmação posterior de lipoma.



**Figura 1.** Lipomas da cavidade oral: (da esquerda para direita) Caso 1: Pré-operatório, aspecto trans-operatório, aspecto macroscópico e aspecto histológico. Caso 2: Pré-operatório, aspecto macroscópico da lesão, aspecto trans-operatório e pós-operatório imediato. Caso 3: Pré-operatório, aspecto trans-operatório, aspecto macroscópico e pós-operatório imediato.

## DISCUSSÃO

Histologicamente é indistinguível com tecido adiposo normal<sup>1</sup>. No entanto, seu metabolismo é diferente do tecido normal, pois seus lipídios não estão disponíveis para o metabolismo<sup>1</sup>. A apresentação clínica é tipicamente assintomática, sendo uma massa amarelada submucosa, presa por uma base sésil ou pedunculada<sup>5</sup>.

Tem dimensões variáveis, variando em tamanhos de 10 milímetros de diâmetro a massas gordurosas de grandes volumes e ocorre principalmente na mucosa jugal.

Língua, assoalho bucal, mucosa jugal, vestibulo, palato, lábios e gengiva são as localizações mais comuns em ordem decrescente<sup>5</sup>. Atinge mais frequentemente pessoas com mais de 40 anos de idade e tem igual distribuição por sexo quando intra-oral<sup>4</sup>.

Embora trauma, infecção e outros fatores tenham sido propostos como agentes etiológicos dos lipomas, a sua etiologia permanece desconhecida. O tratamento de escolha é a excisão cirúrgica conservadora e a recidiva é rara, assim como sua transformação maligna<sup>4,5</sup>.

## REFERÊNCIAS BIBLIOGRÁFICAS

1. Epivatianos A, Markopoulos AK, Papanayotou P. Benign Tumors of Adipose Tissue of the Oral Cavity: A Clinicopathologic Study of 13 Cases. J Oral Maxillofac Surg 2000;58:1113-7.
2. Furlong MA, Fanburg-Smith JC, Childers EL. Lipoma of the oral and maxillofacial region: Site and subclassification of 125 cases. Oral Surg Oral Med Oral Pathol Oral Radiol Endod 2004;98:441-50.
3. Fregnani ER, Pires FR, Falzoni R, Lopes MA, Vargas PA. Lipomas of the oral cavity: clinical findings, histological classification and proliferative activity of 46 cases. Int J Oral Maxillofac Surg 2003;32:49-53.
4. Prado R, Ribeiro DPB, Fontoura RA, Sampaio RKPL, Moreira LC. Lipoma sublingual: relato de caso. BBO 1998;55:226-8.

<sup>1</sup> Doutor, coordenador de pós-graduação da UPE.

<sup>2</sup> Especialista em cirurgia e traumatologia buco-maxilo-facial pela Faculdade de Odontologia de Pernambuco, aluna do curso de mestrado em cirurgia e traumatologia buco-maxilo-facial pela Faculdade de Odontologia de Pernambuco.

<sup>3</sup> Especialista em cirurgia e traumatologia buco-maxilo-facial pela Faculdade de Odontologia de Pernambuco, aluna do curso de mestrado em cirurgia e traumatologia buco-maxilo-facial pela Faculdade de Odontologia de Pernambuco.

<sup>4</sup> Especialista em cirurgia e traumatologia buco-maxilo-facial pela Faculdade de Odontologia de Pernambuco, aluna do curso de mestrado em patologia bucal pela Universidade Federal do Rio Grande do Norte.

Faculdade de Odontologia de Pernambuco - Universidade De Pernambuco.

Endereço para correspondência: Departamento de Cirurgia e Traumatologia BMF Av. General Newton Cavalcanti 1650 Camaragibe PE 54753-220.

Tel/Fax: (0xx81) 3458-2867 - E-mail: belmiroc@terra.com.br

Este artigo foi submetido no SGP (Sistema de Gestão de Publicações) da RBORL em 28 de março de 2006. cod. 1812.

Artigo aceito em 11 de maio de 2006.