

# Tuberculose primária de glândula parótida

Adriano Ulisses Caldart<sup>1</sup>, Cíntia Felício Adriano<sup>2</sup>,  
Arnoni Ulisses Caldart<sup>3</sup>, Marcos Mocellin<sup>4</sup>

# Primary tuberculosis of the parotid gland

Palavras-chave: aids, glândula parótida, tuberculose, tumor.  
Keywords: aids, parotid gland, tuberculosis, tumor.

## INTRODUÇÃO

A tuberculose em glândula parótida é uma doença infecciosa, que se manifesta por aumento de volume da glândula, de forma lobulada com linfadenite associada. É rara, e os relatos na literatura são poucos. Com o aumento da incidência de doenças imunodepressoras, em especial a AIDS, as formas extrapulmonares têm estado em ascensão<sup>1</sup>. Vários autores comentam que a tuberculose de parótida embora incomum deve fazer parte de diagnóstico diferencial com tumores em aumento do volume da parótida<sup>2,3</sup>. O objetivo deste trabalho é relatar caso de tuberculose primária de glândula parótida, associada à AIDS simulando tumor.

## APRESENTAÇÃO DO CASO

Paciente do sexo masculino, branco, tabagista, 46 anos, portador do vírus HIV, ainda sem tratamento clínico. Foi admitido no setor de otorrinolaringologia com história de dor e massa em região infra-auricular esquerda há 5 meses, afebril, com perda de peso e sudorese noturna ocasional.

Ao exame observou-se uma massa endurecida, de superfície irregular, nodulada, dolorosa à palpação, de aproximadamente 4 x 3 cm de diâmetro na topografia da região parotídea esquerda e linfonodomegalia cervical esquerda.

Exames laboratoriais de rotina sem alterações. Rx de tórax normal. À ultra-sonografia notou-se parótida com ecotextura heterogênea com áreas mal definidas e linfonodos intraglandulares e adjacentes cervicais. A tomografia computadorizada revelou assimetria de parótidas com aumento volumétrico da glândula esquerda, com maior heterogeneidade em sua borda superior, que era sugestivo de tumor misto com possível malignização e infiltração em linfonodos. Foi indicado PAAF que foi negativo para células neoplásicas.

Com base nesse quadro, hipótese diagnóstica inicial foi de tumor da glândula parótida e foi realizada parotidectomia parcial com excisão de linfonodo cervical.

O exame anatomopatológico demonstrou inflamação crônica granulomatosa caseosa, compatível com etiologia tuberculosa. À microscopia com coloração de ZIEHL, os cortes histológicos mostraram estruturas de microorganismos compatíveis com Bacilo de Koch (Figura 1).

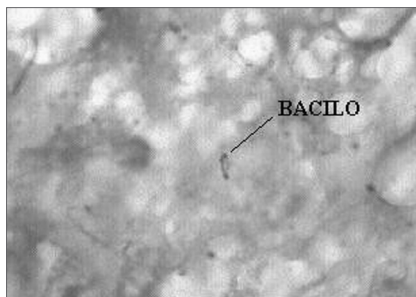


Figura 1. ZIEHL 1000X: Histopatologia para pesquisa de BAAR, mostrando microorganismos com estruturas compatíveis com Bacilo de Koch.

Foi instituída terapia quimioterápica para tuberculose e AIDS. Houve boa evolução, com remissão da doença. O paciente está sendo acompanhado clinicamente em regime ambulatorial há 2 anos, não apresentando evidências de recidiva da doença.

## DISCUSSÃO

A tuberculose é uma doença que atinge principalmente adultos jovens, sendo que, na maioria dos casos, compromete os pulmões. Nos casos de envolvimento da glândula parótida, geralmente existe um foco pulmonar primário e a disseminação hematogênica e linfática são as mais prováveis rotas de infecção das lesões secundárias. Ustuner<sup>4</sup> definiu que se um foco primário da doença não for detectado, a infecção é clinicamente chamada de tuberculose primária da glândula, e o

diagnóstico pode ser difícil, devido a sua semelhança com tumores na parótida. Holmes<sup>3</sup> referiu que a raridade da doença pode ser devido a um efeito inibidor da saliva sobre as micobactérias. No caso relatado, constatamos que de acordo com a literatura tratava-se de um adulto jovem, portador de HIV, sem tratamento. Outra observação é que na ausência de história prévia de tuberculose ou achado de foco primário, como ocorreu neste paciente, a hipótese diagnóstica inicial foi de tumor de parótida, pois esta doença, como referiu a literatura, simulou uma neoplasia. A punção por biópsia aspirativa não contribuiu no esclarecimento e Bhargava<sup>2</sup> referiu esta dificuldade de diagnóstico com PAAF, devido ao fato de que em grandes neoplasias existem muitas áreas necróticas. O diagnóstico final só foi possível com o exame anatomopatológico que foi de inflamação crônica granulomatosa caseosa, em linfonodo intraglandular, compatível com tuberculose.

## COMENTÁRIOS FINAIS

A tuberculose de parótida, embora rara, deve ser considerada como parte do diagnóstico diferencial das massas de glândula parótida, principalmente em pacientes imunodeprimidos. O diagnóstico definitivo pode ser difícil, porém é importante, devido à semelhança desta doença com neoplasias que acometem este órgão.

## REFERÊNCIAS BIBLIOGRÁFICAS

1. Harrison TR. Medicina Interna, 14.<sup>a</sup> ed. Rio de Janeiro: McGraw Hill; 1989.
2. Bhargava AK, Shenoy AM, Kumar RV. Parotid Tuberculosis simulating malignancy. J Laryngol Otol 1999;113(10):951-2.
3. Holmes S, Gleeson MJ, Cawson RA. Mycobacterial disease of the Parotid Gland. J Oral Maxillofac Surg 2000;90(3):292-8.
4. Ustuner TE, Sensoz O, Kocer U. Primary Tuberculosis of the Parotid Gland. Plast Reconstr Surg 1991;88(5):884-5.

<sup>1</sup> Graduação, Médico residente do 3o. ano de Otorrinolaringologia do HC-UFPR.

<sup>2</sup> Graduação, Médica residente do 3º ano de Otorrinolaringologia do HC-UFPR.

<sup>3</sup> Mestrado, Médico Otorrinolaringologista - Mestre em Clínica Cirúrgica pela FURB/UFPR.

<sup>4</sup> Doutorado, Professor Doutor Titular da Disciplina de Otorrinolaringologia da UFPR. Chefe do Serviço de Otorrinolaringologia do HC-UFPR. Hospital de Clínicas da Universidade Federal do Paraná.

Endereço para correspondência: Rua General Carneiro 181 Bairro Centro Curitiba PR 80060-900.

Este artigo foi submetido no SGP (Sistema de Gestão de Publicações) da RBORL em 11 de julho de 2006. cod. 2696.

Artigo aceito em 2 de agosto de 2006.