

Traumatismo crânio-facial por arma branca

Francisco S. Almeida¹, Paulo R. Pialarissi², José A. Camanducaia³, José M. Reis⁴, Natanael J. A. Neves⁵, André Silva⁶

Cranium-Facial Trauma By a Cutting Weapon

Palavras-chave: corpo estranho, ferimento por arma branca, traumatismo crânio-facial.

Keywords: foreign body, injure by a cutting weapon, cranium-facial trauma.

INTRODUÇÃO

Os traumas craniofaciais por objetos metálicos são comuns em guerras, conflitos pessoais e em acidentes diversos. Podem ser causados por armas de fogo ou branca e fragmentos metálicos, ósseos ou dentários, os quais produzem lesões que variam desde pequenas abrasões até fraturas extensas e graves.

Ocorrem, principalmente, em adultos jovens de 19 a 30 anos, do sexo masculino, pela maior exposição aos fatores desencadeantes¹.

A lesão encefálica penetrante por objeto de baixa energia cinética é incomum². A maioria desses casos envolve lesões crânio-orbitárias. Outras vezes, o sistema nervoso central pode ser acometido, porém, em extensa área, como é relatado num acidente com fibra de amianto, no qual o paciente foi submetido a uma craniotomia³. As lesões causadas por projétil de arma de fogo, de alta energia cinética, são mais extensas e têm sido mais frequentes nos grandes centros urbanos⁴. Nos casos de violência pessoal, a face é região mais atingida.

No Brasil, os homicídios ocorrem em 78,31% por arma de fogo e 10,96%, por arma branca⁵. As causas dos traumas cranianos são acidentes automobilísticos (40,7%), agressões com ou sem armas (25,4%) e quedas (24%)⁶.

APRESENTAÇÃO DO CASO

O paciente ECR, branco, masculino, 19 anos, apresentou lesão perfuro-cortante na região da sutura fronto-orbital direita, com arma branca (faca), vítima de agressão. Estava consciente, estando normais os exames clínico geral, oftalmológico e neurológico.

O estudo por imagem evidenciou corpo estranho penetrando no osso etmóide, até o interior do seio esfenoidal (Figura 1).

Descrição Cirúrgica

Realizou-se uma incisão na borda superior das órbitas, até o sulco nasogenia-

no direito. Três retalhos foram constituídos, um frontal, um infra-orbitário direito e um nasogeniano esquerdo, e fixados à pele.

Procedeu-se à translocação para acesso às regiões profundas, sendo removidos elementos ósseos em monoblocos. O primeiro deles constituiu-se da parte caudal do frontal e dos ossos nasais. O segundo, dos ossos lacrimal e maxilar, em seu segmento medial. Profundamente, realizou-se a ressecção de porções etmoidais e esfenoidais, preservando-se as estruturas contíguas.

Visualizou-se, então, todo o nível de penetração do corpo estranho, com o intuito de evitar o acometimento de estruturas nobres, na sua retirada. Após, reconstruiu-se a região cirúrgica, com as reposições dos blocos ósseos (Figura 1).

O pós-operatório evoluiu sem intercorrências. Atualmente o paciente se encontra no sexto ano de seguimento, sem seqüelas.

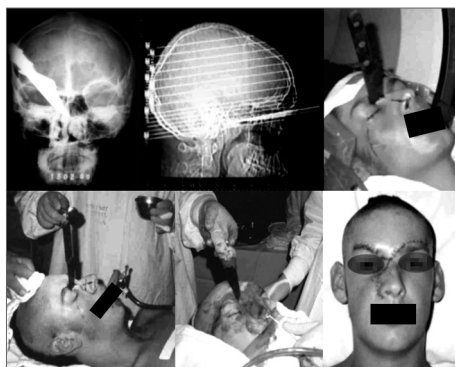


Figura 1. Apresentação das posições anatómicas do corpo estranho nos estudos radiológico e tomográfico e a exposição na pele, o acesso cirúrgico e o paciente no período pós-operatório imediato.

DISCUSSÃO

Dentre as armas mais comuns que acometem o ser humano, destacam-se barra de ferro², fibra de amianto³, arma fogo⁴ e faca⁵.

Os traumas faciais por arma branca no Brasil ocorrem, geralmente, entre

indivíduos de menor nível sociocultural e associados ao uso de bebidas alcoólicas, agressão violenta e a assaltos^{1,5,6}.

É importante a atuação de uma equipe multidisciplinar nas lesões crânio-faciais, para o melhor prognóstico do paciente.

O estudo por imagem é essencial para a avaliação dos danos causados pelo corpo estranho no crânio e na face e no estabelecimento do planejamento cirúrgico. Deve-se avaliar a extensão das lesões.

O tratamento consiste na remoção do corpo estranho através de dissecação, sem trauma das estruturas lesadas, procurando preservar a função e a estética craniofacial.

COMENTÁRIOS FINAIS

Os autores relatam um caso incomum de traumatismo facial, por arma branca (faca), com penetração na região da sutura fronto-orbital direita que se estendeu até o osso esfenoidal.

Nesses casos, a rápida intervenção médica, multidisciplinar, aliada à técnica cirúrgica apurada, garante o bom prognóstico do paciente e minimiza os riscos de complicações pós-operatórias.

REFERÊNCIAS BIBLIOGRÁFICAS

1. Fisch U. Facial paralysis in fractures of the petrous bone. *Laryngoscope* 1974;84:2141-54.
2. Stone JL. Transcranial brain injuries caused by metal rods and pipes over the past 150 years. *J His Neurociency* 1999;8:227-234.
3. Andrade GC, Silveira RL, Arantes Jr AA, Fonseca Filho GA, Pinheiro Jr N. Lesão cerebral penetrante por grande fragmento de fibra de amianto tratada por craniectomia descompressiva: relato de caso. *Arq Neuro-Psiquiatr* 2004;62(4):1104-7.
4. Harrington T, Apostolides T. Penetrating brain injury. Em: Cooper PR, Golfinhos JG, editores. *Head injury*. 4th ed. New York: McGraw-Hill; 2000. p. 349-60.
5. Silva JF 2000. Homicídios no Brasil: 1997 - 1998. Movimento Nacional de Direitos Humanos. Disponível em www.dtnet.org.br/mnh/bdados/btx1.htm. Acessado em 27 de junho de 2003.
6. Melo JRT, Silva RA, Moreira Jr ED. Características dos pacientes com trauma cranioencefálico na cidade do Salvador, Bahia, Brasil. *Arq Neuro-Psiquiatr* 2004;62(3a):711-5.

¹ Doutorado/USP/SP, Staff do Hospital Odontomed.

² Doutorado/USP/SP, Professor Titular - Pontifícia Universidade Católica de São Paulo.

³ Especialista em Neurocirurgia, Professor Adjunto de Neurocirurgia - Faculdade de Medicina de Itajubá.

⁴ Doutorado/UFG/MG, Professor Adjunto de Anatomia Humana - Faculdade de Medicina de Itajubá.

⁵ Especialista em Otorrinolaringologia, Staff - Hospital Saúde Ceam de Itajubá.

⁶ Acadêmico, Faculdade de Medicina de Itajubá.

Hospital Odontomed.

Endereço para correspondência: Francisco Sales de Almeida - Rua Major Belo Lisboa 88 centro Itajubá MG 37500-016.

Tel. (0xx?) 3621-2000 - Email: fsalesdr@sulminas.com.br

Este artigo foi submetido no SGP (Sistema de Gestão de Publicações) da RBORL em 9 de novembro de 2005. cod. 1572.

Artigo aceito em 15 de maio de 2006.