

## Sulco vocal: provável etiologia genética. Relato de quatro casos em familiares

Regina Helena Garcia Martins<sup>1</sup>, Rafael Silva<sup>2</sup>, Danilo Moretti Ferreira<sup>3</sup>, Norimar Hernandes Dias<sup>4</sup>

## Sulcus vocalis: probable genetic etiology. Report of four cases in close relatives

Palavras-chave: disфония, etiologia, genética, sulco vocal.  
Keywords: dysphonia, aetiology, genetic, vocal sulcus.

### INTRODUÇÃO

Sulco vocal é uma depressão linear da cobertura mucosa das pregas vocais, paralela à borda livre, profundidade variável, geralmente bilateral e simétrica<sup>1,2</sup>. Sua etiologia é controversa. Para Bouchayer et al.<sup>3</sup> é congênita, frente à presença de rouquidão desde criança, seu diagnóstico em laringes infantis e em vários familiares e pela associação com outras lesões laringeas congênitas. Para outros, é adquirida e secundária a processos inflamatórios ou atróficos das pregas vocais<sup>2</sup>.

O objetivo deste estudo é descrever a presença de sulco vocal em uma irmandade com quatro membros afetados, reforçando a etiologia genética.

### APRESENTAÇÃO DOS CASOS

Os pacientes apresentados neste texto pertenciam ao HC da Faculdade de Medicina de Botucatu (Unesp).

#### Caso 1

NAR, feminina, 44 anos, do lar, casada, referia rouquidão, cansaço vocal e voz fraca desde criança. Negava tabagismo e refluxo. À emissão, a voz apresentava-se aguda, sopro, com esforço vocal e diminuição dos tempos fonatórios. À telescopia (telescópio rígido 7mm, 70° - Machida) observamos sulco vocal estria maior bilateral (Figura 1a) e fenda fusiforme. A paciente recusou a cirurgia.

A paciente possuía quatro irmãos, três deles com disфония, sendo convocados para avaliação vocal, correspondendo aos casos clínicos que se seguem.

#### Caso 2

EAR, masculino, 22 anos, estudante, solteiro, referia voz rouca e fraca desde criança. Negava tabagismo e relatava abuso vocal. As características vocais eram semelhantes às descritas acima, porém com menor sopro. À telescopia diagnosticamos sulco vocal unilateral e fenda fusiforme (Figura 1b). A fonocirurgia foi realizada com enxerto de gordura.

#### Caso 3

I GR, masculino, 42 anos, casado, re-

cepcionista, referia rouquidão, cansaço vocal e voz fraca desde criança. Negava tabagismo, sintomas respiratórios ou refluxo. A voz apresentava-se baixa, aguda e sopro, com esforços musculares à emissão. Os tempos fonatórios estavam diminuídos. À telescopia identificamos sulco vocal bilateral e fenda fusiforme (Figura 1c). O paciente recusou cirurgia.

#### Caso 4

ER, 29 anos, masculino, solteiro, balconista, referia rouquidão leve durante abuso vocal. Negava sintomas respiratórios, tabagismo ou refluxo. A voz era aguda e discretamente sopro. À telescopia observamos sulco vocal pouco profundo bilateral e discreta fenda fusiforme (Figura 1d), sendo indicada apenas fonoterapia.

Os pacientes deste estudo negavam disфония em demais familiares. A avaliação genética não evidenciou alterações no fenótipo ou no cariótipo.

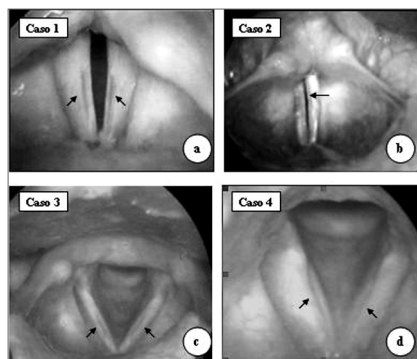


Figura 1. Em a, c e d - sulco vocal bilateral (setas); em b, sulco vocal à esquerda (seta única).

### DISCUSSÃO

A origem do sulco vocal é controversa; para alguns, é congênita e resulta da falha no desenvolvimento do 4º e 6º arcos branquiais<sup>3</sup>. Nestes casos os sintomas estão presentes desde a infância, observado nos casos 1, 2 e 3 deste estudo. Para outros, é adquirida e secundária a processos inflamatórios crônicos ou atróficos das pregas vocais (laringites crônicas, refluxo,

paralisia, tabagismo e presbifonia)<sup>1,2</sup>.

Não evidenciamos lesões congênitas associadas ao sulco vocal, porém há descrição na literatura de tal coexistência, em especial os cistos, diagnosticados em 15% dos 115 pacientes avaliados por Bouchayer et al.<sup>3</sup>

Neste estudo, a presença de sulco vocal em quatro membros da família reforça a hipótese da origem genética, mesmo sem a detecção de alterações no fenótipo ou no cariótipo.

A escolha do tratamento do sulco vocal depende do grau de insuficiência glótica e das alterações vocais e incluem: injeções de colágeno, teflon, ácido hialurônico, enxerto de gordura, fásia e pré-fásia do músculo temporal, tireoplastia, franjamento da mucosa e ressecção do sulco<sup>4,5,6</sup>. Neste estudo, apenas o paciente do caso 2 foi submetido à cirurgia, utilizando-se enxerto de gordura.

### COMENTÁRIOS FINAIS

Na irmandade apresentada, todos eram disfônicos desde criança, favorecendo a hipótese de anomalia congênita. A presença do sulco vocal em quatro dos cinco irmãos corrobora a hipótese de etiologia genética, porém a forma de herança não pode ser confirmada pela falta de avaliação laringoscópica dos demais familiares.

### REFERÊNCIAS BIBLIOGRÁFICAS

- Hirano M, Yoshida T, Tanaka S, Hibi S. Sulcus vocalis: Functional aspects. *Ann Otol Rhinol Laryngol* 1990;99:679-83.
- Pontes P, Behlau M, Gonçalves I. Alterações estruturais mínimas da laringe (AEM): Considerações básicas. *Acta Awho* 1994;8:2-6.
- Bouchayer M, Cornut G, Witzig E, Loire R, Roch JB, Bastian RW. Epidermoid cysts, sulci, and mucosal bridges of the true vocal cord: a report of 157 cases. *Laryngoscope* 1985;95:1087-94.
- Pontes P, Behlau M. Treatment of sulcus vocalis: auditory perceptual and acoustical analysis of the slicing mucosa surgical technique. *J Voice* 1993;7:365-76.
- Damrose EJ, Berke GS. Advances in the management of glottic insufficiency. *Otolaryngol Head Neck Surg* 2003;11:480-84.
- Tsunoda K, Kondou K, Kaga K, Niimi S, Baer T, Nishiyama K, Hirose H. Autologous transplantation of fascia into the vocal fold: Long-Term result of Type-1 transplantation and the future. *Laryngoscope* 2005;115:1-10.

<sup>1</sup> Professora Assistente, Doutora em Cirurgia pela Faculdade de Medicina de Botucatu - Unesp. Responsável pelo ambulatório de foniatria e voz. Docente da Disciplina de Otorrinolaringologia da Universidade Estadual Paulista-Unesp, Campus de Botucatu.

<sup>2</sup> Graduando do curso de medicina humana da Faculdade de Medicina de Botucatu - UNESP.

<sup>3</sup> Professor Assistente Doutor, Chefe do Serviço de Aconselhamento Genético - IBB (UNESP).

<sup>4</sup> Médico otorrinolaringologista da Disciplina de Otorrinolaringologia da Faculdade de Medicina de Botucatu, Mestre em cirurgia (Unesp).  
Disciplina de Otorrinolaringologia da Faculdade de Medicina de Botucatu (UNESP)

Endereço para correspondência: Regina Helena Garcia Martins - Disciplina de Otorrinolaringologia, Departamento de Oftalmologia, Otorrinolaringologia e Cirurgia de Cabeça e Pescoço da Faculdade de Medicina de Botucatu - Distrito de Rubião Junior Botucatu SP 18618-970.

Tel./Fax: (0xx14) 3811-6256 - Email: rmartins@fmb.unesp.br

Este artigo foi submetido no SGP (Sistema de Gestão de Publicações) da RBORL em 2 de setembro de 2005. cod. 1033.

Artigo aceito em 1 de maio de 2006.