

Broncoespasmo de repetição causado por corpo estranho de laringe

Giulliano Enrico Ruschi e Luchi¹, Jose Jarjura Jorge
Junior², Cassio Caldini Crespo³, Jaime Nakasima⁴,
Fabio Eduardo Caramante Pizzini⁵, Rogerio Poli
Swensson⁶, Pedro Robson Boldorini⁷

Laryngeal Foreign Body Causing Bronchial Spasm

Palavras-chave: broncoespasmo de repetição, corpo estranho de laringe.
Keywords: laryngeal foreign body, recurrent bronchial spasm.

INTRODUÇÃO

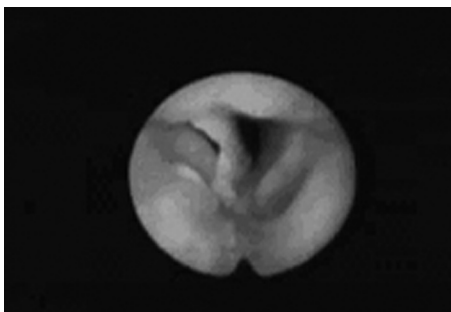
Corpos estranhos (CE) de laringe e traquéia produzem usualmente quadros alarmantes, com possibilidade de morte por obstrução total da via respiratória. Essa ocorrência não é comum (2-11% dos CE de vias respiratórias). São mais frequentes em crianças, de 6 meses a 4 anos, justificado pela imaturidade do mecanismo neuromuscular da deglutição e fase de oralização. Em geral, a aspiração do CE provoca uma crise de tosse e sufocação, podendo ocorrer cianose, asfixia, sudorese, vômitos e disfonia. Papilomatose laríngea deve ser descartada, pois pode simular o quadro descrito¹⁻³.

APRESENTAÇÃO DO CASO

R.A, 10 anos, masculino, mãe referiu que há 2 meses a criança apresentou engasgos durante ingestão de peixe, com melhora espontânea, porém com surgimento de rouquidão. Dias após, iniciou sibilos respiratórios, mantendo disfonia, sendo assistido e medicado com corticóide sistêmico, mucolítico e nebulização com broncodilatadores, melhorando parcialmente os sibilos.

Após 2 meses, dispnéias recorrentes e eliminação de hemoptóicos levaram a mãe a procurar atendimento de otorrinolaringologista. Nessa ocasião, o paciente estava eupnéico, acianótico, sem esforço respiratório. Nasolaringofibrosopia flexível evidenciou CE em comissura anterior. No mesmo dia foi submetido a laringoscopia direta, sob anestesia geral, para remoção do CE. No dia seguinte à remoção, novo exame mostrou prega vocal direita com diminuição da mobilidade e presença de pequeno granuloma em comissura anterior. Mantido corticóide sistêmico e antibiótico.

No 13º dia, melhora significativa do padrão vocal, sem queixas orofaríngeas; ao exame, pregas vocais com mobilidade normal e persistência do granuloma em comissura anterior.



Corpo estranho em laringe - Imagem de laringoscopia demonstrando o corpo estranho posicionado na região glótica.

DISCUSSÃO

Como já exposto, o CE de laringe é mais frequente em crianças, podendo ser orgânicos ou inorgânicos. No caso relatado tratava-se de um fragmento de espinha de peixe (orgânico). Geralmente ocorre disfonia, dispnéia, sibilos, roncospasmo, esforço respiratório e tiragens em crianças previamente saudáveis. A história clínica desse caso iniciou-se com engasgo seguido de disfonia persistente e sibilos, tratados com broncodilatador, com melhora parcial dos sintomas durante dois meses³⁻⁵.

Yadair publicou um caso de CE de laringe em que o diagnóstico foi feito após quatro meses de acompanhamento. Uma vez suspeitada a hipótese de CE laríngeo, deve-se proceder exame laringológico completo, através de laringoscopia direta ou indireta. Realizamos nasofibrolaringoscopia já no atendimento inicial do paciente, tendo assim, confirmado o diagnóstico^{5,6}.

A maioria das publicações indica

como terapêutica preferencial remoção sob anestesia geral, através de laringoscopia de suspensão ou broncoscopia, devido à possibilidade de deslocamento do CE para vias aéreas inferiores e asfixia. Optamos por retirada sob anestesia geral através de laringoscopia de suspensão⁵.

COMENTÁRIOS FINAIS

Nesses casos, deve-se estar atento para diagnósticos pré-estabelecidos e buscar dados de anamnese que levem à elucidação correta do quadro. Confirmada a existência de CE em laringe, o especialista deve fazer a remoção, sob anestesia geral, auxiliado por colega com habilidade em broncoscopia.

REFERÊNCIAS BIBLIOGRÁFICAS

1. Alcântara P, Marcondes E, editores. *Aspiração de Corpos Estranhos*. In *Pediatria Básica*, 2 ed. São Paulo: Sarvier; 1968 p. 680-84.
2. Baumgartner BJ, Peterson KL. A glottic wood chip presenting as chronic dysphonia: report of a case and review of the literature. *Arch Otolaryngol Head Neck Surg* 2006 Jan;132(1):98-100.
3. Midulla F, Guidi R, Barbato A, Capocaccia P, Forenza N, Marseglia G, Pifferi M, Moretti C, Bonci E, De Benedictis FM. Foreign body aspiration in children. *Pediatr Int* 2005 Dec;47(6):663-8.
4. Marques MPC, Couto FD, Fim LA, Nogueira RB, Oliveira VS. Broncoscopia Rígida: A terapia do corpo estranho de vias aéreas. *Rev Bras Otorrinolaringol* 1997;63(6):551-6.
5. Gandara MER, Pirana S, Delgatto PF, Naves JR, Silveira JAM, Minitti A. Corpo estranho de laringe: relato de caso. *Revista Brasileira de Otorrinolaringologia* 1996;62:72-6.
6. Yadair SPS, Goel HC, Munjal SK. Foreign body larynx - an usual mode of entry and presentation. *Indian Pediatrics* 1990;27:300-1.

¹ Doutor em Otorrinolaringologia, Professor Doutor Titular da Disciplina de Otorrinolaringologia da PUC-SP.

² Médico Otorrinolaringologista, Professor da Disciplina de Otorrinolaringologia da PUC-SP.

³ Médico Otorrinolaringologista.

⁴ Médico Otorrinolaringologista.

⁵ Médico Otorrinolaringologista.

⁶ Médico Residente.

⁷ Médico Otorrinolaringologista.

Pontifícia Universidade Católica de São Paulo PUC-SP.

Endereço para correspondência: Giulliano Enrico Ruschi e Luchi - Av. Francisco Genesio da Fonseca 951 apto. 204 Jardim da Penha Vitória ES 29060-140.

Este artigo foi submetido no SGP (Sistema de Gestão de Publicações) da RBORL em 5 de maio de 2005. cod 302.

Artigo aceito em 6 de junho de 2006.