

## Difícil manejo do paciente com distonia segmentar respiratória

## The difficult management of patients with respiratory segmental Dystonia

Noemi Grigoletto De Biase <sup>1</sup>, Paulo Augusto de Lima Pontes <sup>2</sup>, Vanier Santos Junior <sup>3</sup>, Vanessa Pedrosa Vieira <sup>4</sup>, Priscila Zambonato <sup>5</sup>, Reinaldo Kazuo Yazaki <sup>6</sup>

Palavras-chave: dispnéia, distonia segmentar, faringe, laringe, respiração.

Keywords: dyspnea, segmental dystonia, pharynx, larynx, respiration.

### Resumo / Summary

A forma respiratória da distonia laríngea é rara, de difícil diagnóstico e provoca restrição respiratória de graus variados. O objetivo deste trabalho é apresentar um caso de distonia respiratória envolvendo laringe e faringe e sua evolução em relação à intensidade dos espasmos e seu controle. **Estudo de Caso:** Paciente de 24 anos, sexo masculino, acompanhado por 5 anos: diagnóstico por nasofibroscopia e eletromiografia e tratamento com toxina botulínica conforme necessidade de controle dos sintomas. **Conclusão:** O difícil manejo se deve ao fato do desconhecimento da etiologia e a pouca opção de tratamento, bem como do envolvimento da função respiratória.

Respiratory dystonia is a rare and difficult to diagnose disorder, that causes breathing restriction of various degrees. The objective of the study is to report the case of a patient with respiratory dystonia involving the larynx and the pharynx and its evolution concerning spasms intensity and control. **Case Report:** A 24 year-old-man has been followed for 5 years. The diagnosis was made by means of nasofibroscopy and electromyography. Treatment was carried out with laryngeal and pharyngeal Botulin toxin injections, as it became necessary for symptoms control. **Conclusion:** The difficult management can be secondary to the lack of knowledge on the etiology and physiopathology of the impairment, and because of the limitations in the treatment of associated respiratory symptoms.

<sup>1</sup> Doutor em Medicina pela Universidade Federal de São Paulo - Escola Paulista de Medicina. Professor Visitante da Universidade Federal de São Paulo - Escola Paulista de Medicina - Professor Associado da Faculdade de Fonoaudiologia da Pontifícia Universidade Católica de São Paulo.

<sup>2</sup> Doutor em Medicina pela Escola Paulista de Medicina, 1970. Doutor em Medicina pela Escola Paulista de Medicina, 1981. Livre-Docente pela Disciplina de Otorrinolaringologia do Departamento de Oftalmo/Otorrinolaringologia da Escola Paulista de Medicina, 1989. Professor Titular pelo Departamento de Otorrinolaringologia e Distúrbios da Comunicação Humana da Escola Paulista de Medicina, 1991.

<sup>3</sup> Médico Otorrinolaringologista, Otorrinolaringologista da Fundação para o Estudo e Tratamento das Deformidades Crânio-Faciais; FUNCRAF, Santo André; SP.

<sup>4</sup> Pós-Graduada em Medicina interna e terapêutica - UNIFESP Especialização em Distúrbios da Comunicação Humana - UNIFESP Especializanda em Voz - CEV.

<sup>5</sup> Especializanda da Disciplina de Otorrinolaringologia Pediátrica do Departamento de Otorrinolaringologia e Cirurgia de Cabeça e Pescoço da Universidade Federal de São Paulo - UNIFESP - EPM.

<sup>6</sup> Médico-Residente do Programa de Residência Médica do Departamento de Otorrinolaringologia e Cirurgia de Cabeça e Pescoço da UNIFESP-EPM. Este artigo foi submetido no SGP (Sistema de Gestão de Publicações) da RBORL em 10 de março de 2005. cod. 89.

Artigo aceito em 29 de maio de 2006.

---

## INTRODUÇÃO

---

A distonia é um distúrbio do movimento caracterizado por contrações musculares involuntárias e contínuas, como a torção, movimentos repetitivos ou posturas anormais. Pode afetar qualquer parte do corpo incluindo a musculatura axial, cranial e dos membros, causando-lhes prejuízo funcional. Costuma agravar-se com estados de fadiga, estresse, emoções e atividades motoras, e claramente não são afecções psicogênicas<sup>1</sup>. Apesar de não ser uma doença fatal, é crônica e muitas vezes de difícil diagnóstico e previsão prognóstica. Estes movimentos anormais podem ser mantidos por tempo variável, desde um segundo a minutos. A causa das distonias é desconhecida, embora a maioria dos autores considere o envolvimento dos gânglios da base<sup>2</sup>.

Dos transtornos do movimento, é o terceiro mais comum depois da doença de Parkinson e do tremor. Na América do Norte existem diagnosticados mais de 3 mil pessoas com diferentes tipos de distonia e pode afetar qualquer grupo étnico e etário<sup>3</sup>.

A distonia foi reconhecida como uma entidade distinta há pouco tempo. Hermann, em 1911, descreveu as variações de tônus muscular como uma síndrome neurológica observada em muitos adultos jovens. Denominou a variação de tônus e os espasmos musculares de distonia e descreveu que estes movimentos eram iniciados após movimentos voluntários. Após esta primeira definição, outros esforços foram feitos para definir de forma mais adequada a distonia. Mais recentemente, a Fundação de Pesquisa Médica em Distonia (Scientific Advisory Board of the Dystonia Medical Research Foundation) propôs uma nova definição: “distúrbio do processamento motor central, caracterizado por movimentos involuntários anormais, espasmos incontroláveis, geralmente induzidos por atividade”. Também classificou a distonia em três tipos: pela idade de início, pelas partes do corpo afetadas e pela etiologia. Recentemente, o avanço na pesquisa genética vem modificando a classificação etiológica por meio de descrições do código genético das pessoas afetadas por esta síndrome<sup>3</sup>.

A distonia também é classificada de acordo com a quantidade de regiões ou partes do corpo envolvidas. Pode ser chamada de distonia focal quando os espasmos ou tremores atingem apenas uma parte do corpo, segmentar quando compromete grupos musculares próximos, hemidistonia quando afeta apenas uma metade do corpo, ou generalizada quando afeta muitos segmentos do corpo. Nas crianças, os sintomas geralmente são de início focal seguidos de generalização para outras partes do corpo, enquanto que em adultos os sintomas geralmente permanecem focais<sup>4</sup>.

A distonia com manifestação laríngea, inicialmente chamada de espasmódica ou espástica, foi denominada

mais recentemente de distonia focal laríngea, termo mais usado e aceito atualmente. A distonia focal laríngea tem como manifestação principal a alteração da voz, em decorrência dos espasmos ou tremores involuntários das pregas vocais que causam interrupções da fala e afetam não somente a qualidade vocal como também a inteligibilidade da fala dependendo do grau de comprometimento.

Uma forma de distonia focal laríngea pouco frequente é a respiratória, sendo a mais preocupante pois acarreta restrição respiratória de graus variados, que geralmente desaparece com o sono, e sem comprometimento da voz à fonação<sup>1,5</sup>. Nas distonias respiratórias à nasolaringoscopia observa-se a presença de movimento paradoxal das pregas vocais durante a inspiração, com adução precoce e impedimento de entrada do ar no final da inspiração; se com a evolução, o tempo de abertura da glote for diminuindo, pode não haver praticamente afastamento das pregas vocais para respiração, havendo necessidade de realização de traqueostomia para a ventilação adequada. O exame eletromiográfico é característico, pois mostra presença de atividade elétrica nos músculos adutores, tireoaritenóideo e cricoaritenóideo lateral, durante a inspiração.

Terapia vocal, psicoterapia, além de uma infinidade de drogas como benzodiazepínicos, anticolinérgicos e bloqueadores da dopamina têm sido usados como formas de tratamento. Entretanto, aquele que possui melhor efetividade é a injeção de toxina botulínica nos músculos afetados<sup>6</sup>.

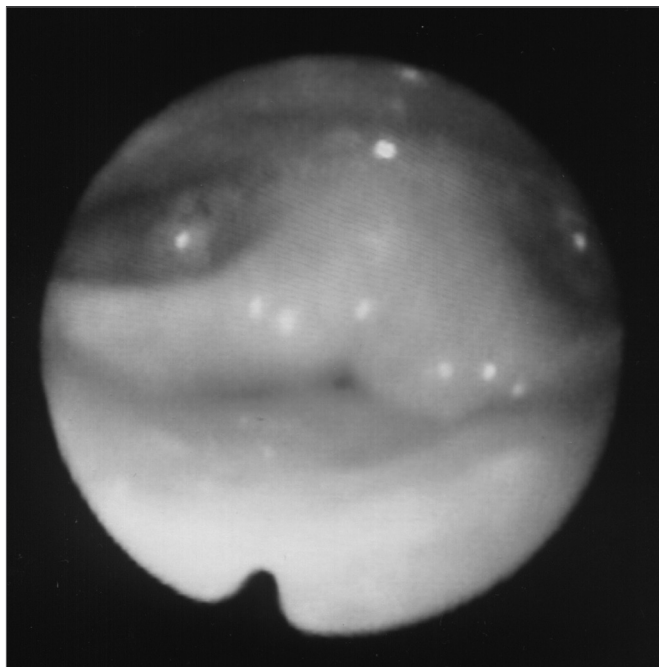
Apresentamos um caso de distonia segmentar com acometimento da laringe, faringe e palato, com intensificação da força de contração e necessidade de repetidos tratamentos com injeção de toxina botulínica, apresentando um difícil manejo.

---

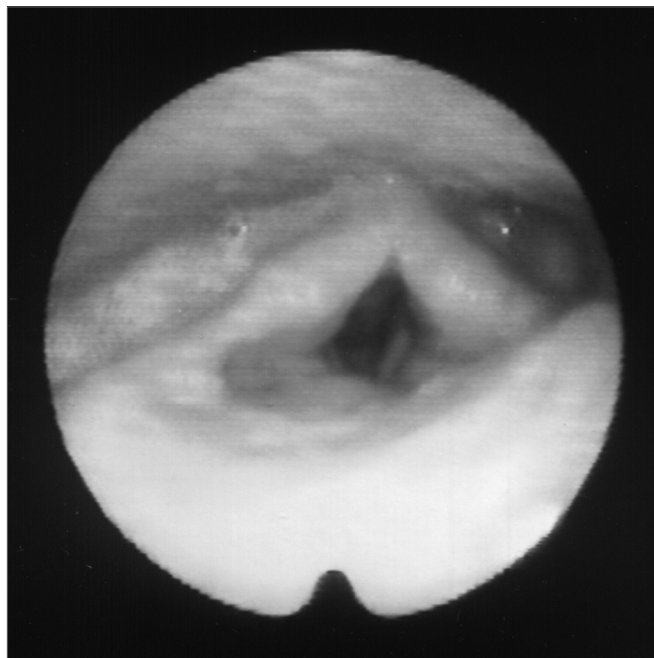
## RELATO DO CASO

---

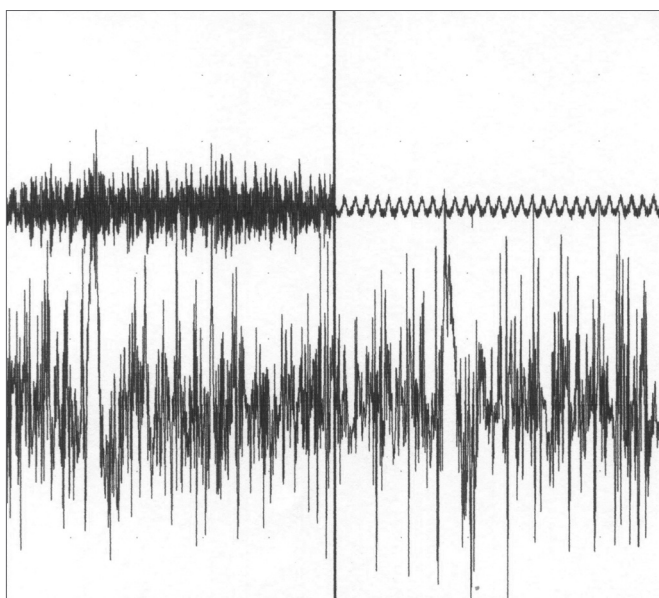
Paciente masculino, 24 anos, estudante, branco, com história de dispnéia nas inspirações profundas há 5 anos. Negava queixas vocais e disfágicas. Relatava maláxia de epiglote e sua remoção parcial em outro serviço, com pouca melhora da dispnéia e apresentando dor ao deglutir. No exame nasofaringolaringoscópico observou-se posteriorização de base de língua tendo então o paciente sido submetido a amigdalectomia lingual, sem melhora. Em novo exame constatou-se movimento paradoxal da laringe, com fechamento glótico no final da inspiração, acompanhado de leve fechamento faríngeo (Figura 1). Foi realizada eletromiografia de laringe que evidenciou atividade elétrica em músculos tireoaritenóideos (TA) e cricoaritenóideos laterais (CAL) durante a inspiração (Figura 2). Foi indicada injeção de toxina botulínica, feita em TA esquerdo (10 UI) e CAL esquerdo (10 UI) com melhora do quadro por 5 meses (Figuras 3, 4, 5); tais aplicações foram repetidas e com a evolução do quadro houve necessidade de injeções tanto do lado direito quanto do esquerdo nos



**Figura 1.** Laringe no final da inspiração

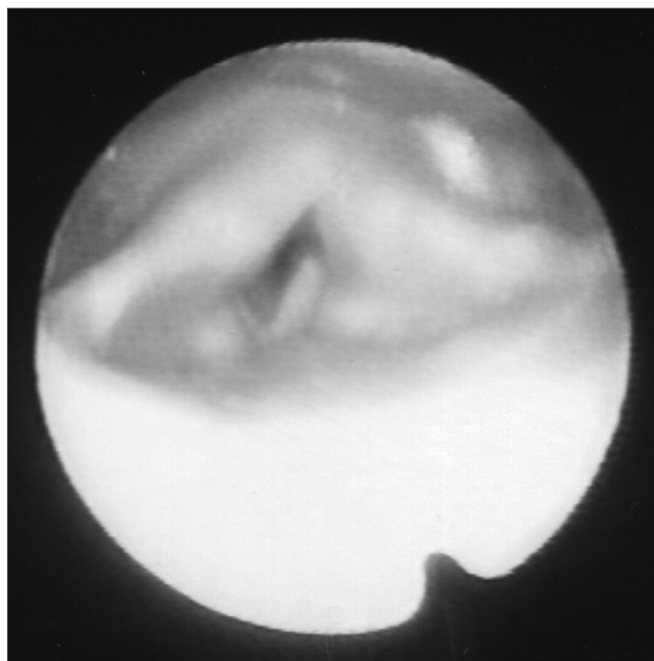


**Figura 3.** Laringe pós Botox no repouso



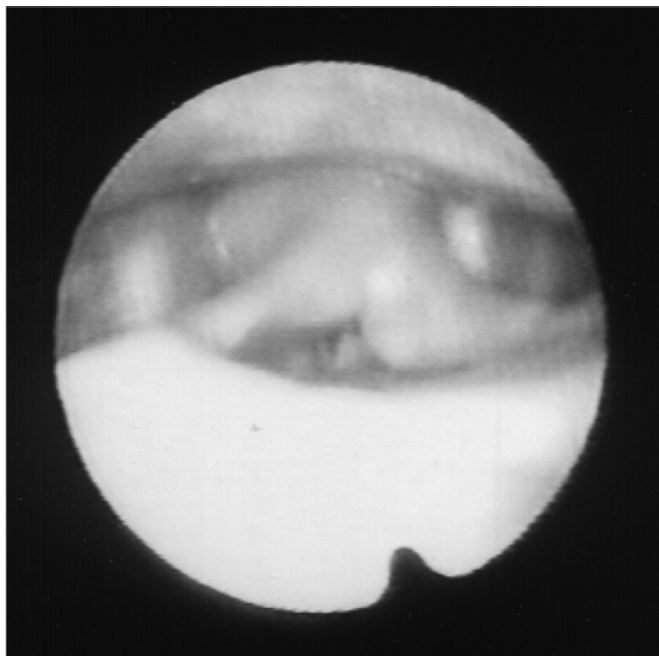
**Figura 2.** Eletromiografia do músculo tireoaritenóideo esquerdo. Traçado superior: som da emissão vocal captado por microfone. Traçado inferior: potenciais elétricos captados do músculo por meio de agulha monopolar concêntrica. Imagem à esquerda: durante fonação. Imagem à direita: na inspiração.

músculos citados, com melhora temporária e retorno dos sintomas quando cessava o efeito da toxina, requerendo novas aplicações.

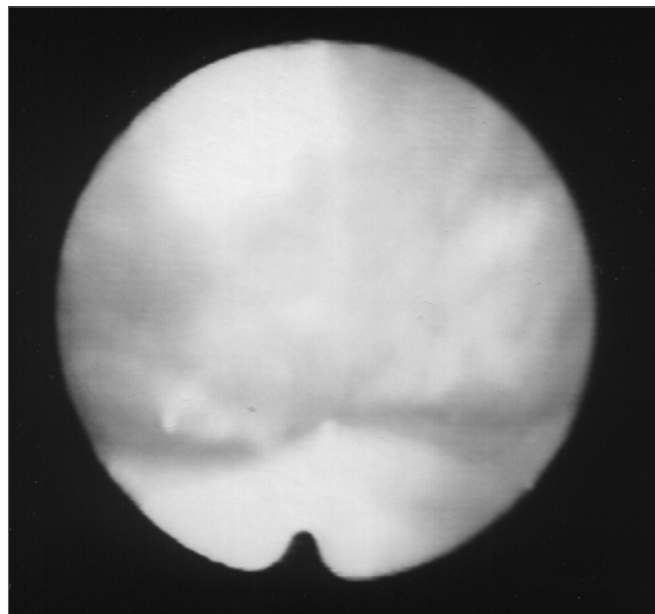


**Figura 4.** Laringe inspiração pós Botox

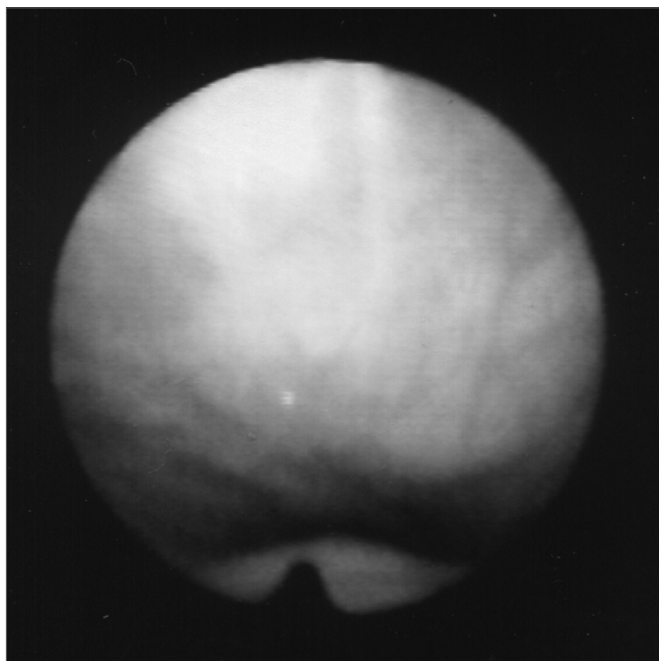
Há 6 meses iniciou com queixa de fechamento de palato durante respiração nasal (Figuras 6 e 7) e mostrando movimentos distônicos do palato na avaliação nasolaringoscópica. Optou-se então por aplicação da toxina botulínica também no músculo tensor do véu palatino (10 UI), bilateralmente, com melhora dos sintomas, embora no primeiro mês se queixasse de plenitude auricular. Durante os 5 meses seguintes permaneceu assintomático



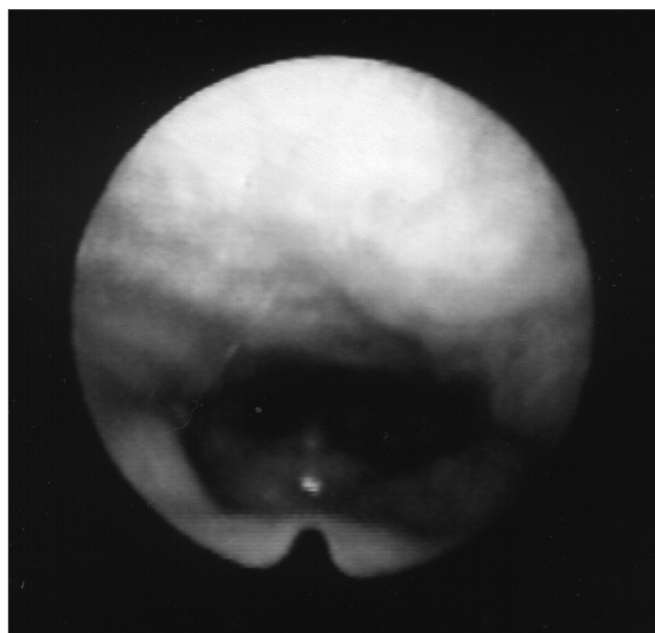
**Figura 5.** Laringe pós Botox na fonação



**Figura 7.** Palato na inspiração nasal



**Figura 6.** Palato no repouso



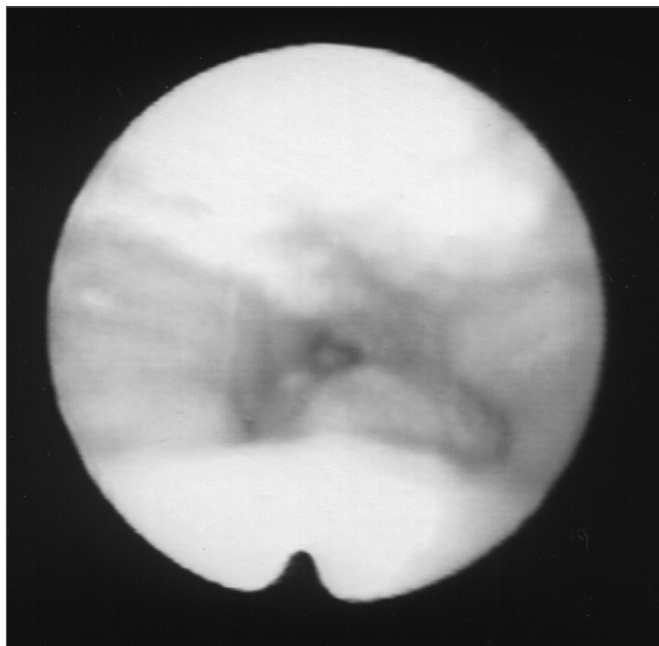
**Figura 8.** Palato pós Botox; faringe no repouso

e sem queixas, mesmo diante de leve hipernasalidade consequente ao efeito da toxina botulínica no palato e de sopro da voz pelo efeito na laringe. Há um mês os sintomas retornaram e à nasofibrosopia observaram-se: movimento paradoxal das pregas vocais, contração do palato e das paredes posterior e laterais da faringe à respiração. Havia três níveis de obstrução à inspiração: palato, faringe e glote. As Figuras 8 e 9 mostram o palato

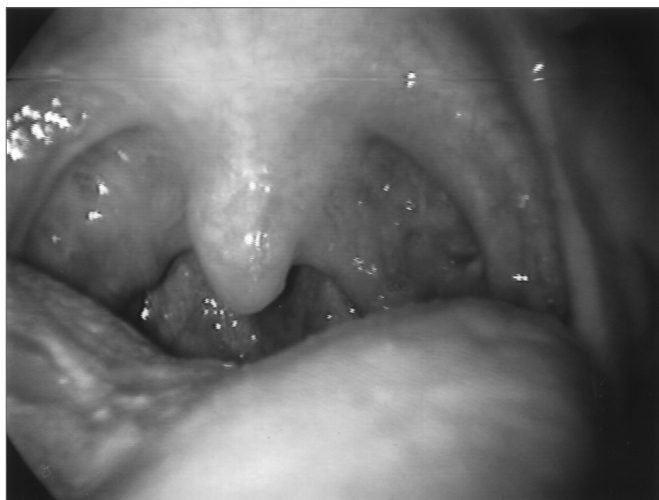paralisado após a injeção de toxina botulínica e a faringe em repouso e contraída (também em imagem pela boca nas Figuras 10 e 11), com restrição à inspiração. Com isto para o controle da distonia foram necessárias injeções de toxina botulínica nos músculos TA e CAL bilateralmente, tensor do palato bilateralmente e nas paredes laterais da faringe (10UI) bilateralmente (Figura 12). O paciente permanece atualmente com voz muito soprosa e com leve hipernasalidade.

Em relação às atividades diárias, quando sob o





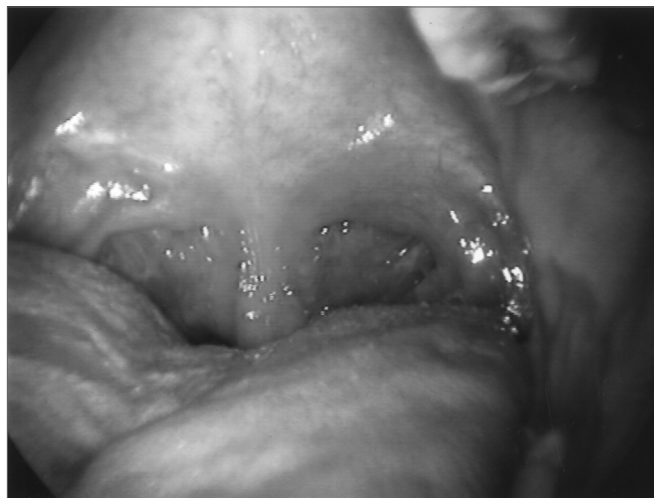**Figura 9.** Palato pós Botox; faringe contraída na inspiração



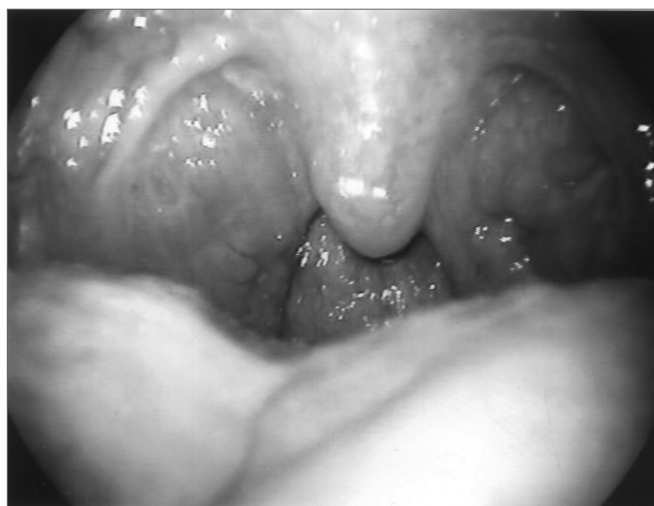**Figura 10.** Faringe no repouso

efeito da toxina botulínica, o paciente leva vida normal, sem restrições profissionais, pois trabalha em escritório sem contato com o público. Apesar de a voz permanecer muito sopro e com intensidade reduzida, o paciente não se queixa porque seu desconforto relaciona-se apenas à respiração. Mesmo após a injeção na faringe não tem queixa relativa à deglutição. Relata que pratica esportes como musculação e squash, e somente quando as contrações aumentam muito já no final do efeito da toxina botulínica, sente-se um pouco tonto durante os exercícios.

Na investigação do histórico complementar o paciente relata ter tido uma infância tranqüila. De moléstias anteriores teve vários episódios de sinusite, rinite alérgi-



**Figura 11.** Faringe na inspiração



**Figura 12.** Faringe pós Botox na inspiração

ca, amigdalites e faringites. Já teve catapora e rubéola. Nega tabagismo e etilismo. Nega dores na musculatura cervical mesmo quando as contrações são intensas. Tem ressonância magnética cerebral normal. A polissonografia no mês de agosto de 2004 não detectou dessaturações durante o sono, apresentando como menor índice 94% de saturação de  $O_2$ .

O paciente também relata que as contrações são contínuas chegando a acontecer com uma frequência de uma a cada dois segundos, e que quando respira mais profundamente o espasmo é mais intenso, demorando um tempo maior para iniciar novo ciclo respiratório.

## DISCUSSÃO

Na distonia, por ser uma doença de etiologia desconhecida, a forma de tratamento é dirigida aos sintomas.

No presente caso o acompanhamento é feito há

---

quase cinco anos, tendo sido diagnosticada logo no início das manifestações, quando o paciente tinha 19 anos de idade.

O quadro clínico coincide com descrições de literatura pelo fato de observarmos evolução quanto à gravidade dos sintomas em pacientes jovens. No entanto não encontramos na literatura relato de caso com comprometimento de palato e faringe acompanhando o movimento paradoxal da laringe<sup>4,5</sup>. Os movimentos causados pelos espasmos comprometiam a inspiração do paciente, e conseqüentemente a vida, por causar fechamento completo da coluna aérea seja no nível do palato, na região faríngea, ou na laringe, após o início da inspiração. Assim, sabedor o paciente dos efeitos colaterais decorrentes do tratamento, foram realizadas as aplicações que resultaram na melhora da respiração e piora da fonação. O paciente referiu satisfação com o desaparecimento da restrição à respiração, que o incomodava muito, principalmente nos esforços. Não relatou dificuldade alguma, apenas a soproiedade da voz, que não o incomoda. A dose da toxina botulínica deve ser a menor possível mas suficiente para o controle dos sintomas e assim, gerar menos efeitos colaterais e também evitar que o organismo humano desenvolva anticorpos contra a toxina botulínica, diminuindo sua eficácia terapêutica<sup>4,6</sup>. Utilizamos a dose de 10 UI para cada músculo injetado.

---

## CONCLUSÃO

---

O desconhecimento etiológico e a conseqüente inexistente terapêutica direcionada à causa dificultam o tratamento da distonia. O uso da toxina botulínica permite o controle das contrações, e seu uso na distonia respiratória deve considerar os músculos afetados visando à liberação do trato respiratório à inspiração com os menores efeitos adversos.

---

## REFERÊNCIAS BIBLIOGRÁFICAS

---

1. Koufman JA. An overview of. North Carolina: Center for Voice]monograph online[spasmodic dysphonia. Disponível em: URL:]citado 2001 Apr 20[Disorders of Wake Forest University. [http://www.bgsu.edu/voice/overview\\_sd.html](http://www.bgsu.edu/voice/overview_sd.html)
2. Finitzo T, Freeman F. Spasmodic dysphonia, whether and where: results of seven years of research. *J Speech Hear Res* 1989;32:541-55.
3. Dystonia Medical Research Foundation. Disponível em <http://www.dystonia-foundation.org/defined/>. Acessado em 26 de Agosto de 2004.
4. Blitzer A, Brin MF, Stewart CF. Botulinum toxin management of spasmodic dysphonia (laryngeal dystonia): a 12-year experience in more than 900 patients. *Laryngoscope* 1998;108(10):1435-41.
5. Maschka DA, Bauman NM, McCray PB, Hoffman HT, Karnell MP, Smith RJH. A classification scheme for paradoxical vocal cord motion. *Laryngoscope* 1997;107:1429-35.
6. Grillone GA, Blitzer A, Brin MF, Aninno DJ, Saint-Hilaire M-H. Treatment of adductor laryngeal breathing dystonia with botulinum toxin type A. *Laryngoscope* 1994;104:30-2.