

## A mandibulectomia marginal no tratamento dos tumores de loja amigdalina e região retromolar

## Marginal mandibulectomy in the surgical treatment of tonsil and retromolar trigone tumours

Maria Beatriz Nogueira Pascoal<sup>1</sup>, José Francisco Cbagas<sup>2</sup>, Nivaldo Alonso<sup>3</sup>, José Luiz Aquino<sup>4</sup>, Marcus Castro Ferreira<sup>5</sup>, Maria Isabel Nogueira Pascoal<sup>6</sup>, Luiz A Magna<sup>7</sup>

Palavras-chave: mandibulectomia, mandibulotomia, tumores de boca, tumores de orofaringe.  
Keywords: mandibulectomy, mandibulotomy, oral tumours, oropharyngeal tumours.

### Resumo / Summary

A ressecção do ramo ascendente da mandíbula ocasiona um déficit funcional e estético considerável. **Objetivo:** Comparar a mandibulectomia marginal e segmentar de tumores avançados de loja amigdalina e região retromolar sem envolvimento ósseo mandibular detectado no período pré-operatório, em relação à sobrevida e recidiva loco-regional. Forma de Estudo: Estudo de coorte contemporânea com corte transversal. **Material e Método:** Compararam-se 20 pacientes tratados com mandibulectomia marginal e 22 tratados com mandibulectomia segmentar de outubro de 1994 a dezembro de 2001 em serviço de referência em Cirurgia de Cabeça e Pescoço. **Resultados:** Dos 20 pacientes tratados com mandibulectomia marginal, 35% morreram com doença, 15% por recidiva local, 15% por recidiva regional e 5% por recidiva loco-regional. Dos 22 pacientes tratados com mandibulectomia segmentar 45,4% morreram pela doença, sendo 31,8% por recidiva local e 13,6% por recidiva à distância. Na análise pelo método de Kaplan-Meier o grupo tratado com mandibulectomia marginal apresentou uma taxa de 55%, e o grupo tratado com ressecção segmentar 45% com  $p=0,8329$ . **Conclusões:** A análise dos dois grupos evidenciou que a conservação do ramo ascendente da mandíbula, mesmo em lesões avançadas, sem envolvimento mandibular, não aumenta o índice de recidiva.

Resection of the ascending ramus of the mandible can result in considerable functional and esthetic damage. **Aim:** To compare the survival rate and local and regional recurrence in marginal and segmental mandibulectomy for advanced tonsil and retromolar trigone tumours with no mandibular invasion. PLACE AND PERIOD: Reference Head & Neck Service, between October 1994 and December 2001. **Material and method:** 20 stage IV patients undergoing marginal mandibulectomy and 22 undergoing segmental mandibulectomy were compared. **Case study:** a contemporary cross-sectional cohort study. **Results:** Of 20 patients undergoing marginal mandibulectomy, 35% died of the disease, 15% due to local recurrence, 15% due to regional recurrence and 5% due to local and regional recurrence. Of 22 patients undergoing segmentary mandibulectomy, 36,4% died of the disease, 31,8% due to local recurrence and 13,6% due to distant recurrence. The Kaplan-Meier analysis showed a 55% survival rate for the marginal mandibulectomy group, and a 45% survival rate for the segmental group ( $p=0.8329$ ). **Conclusions:** Analysis of the two groups showed that conservation of the ascending ramus of the mandible, even in advanced lesions with no mandibular involvement, does not increase the recurrence rate.

<sup>1</sup> Doutoranda em Medicina pelo Departamento de Cirurgia Plástica da USP - São Paulo, Cirurgiã Assistente do Serviço de Cirurgia de Cabeça e Pescoço da PUCAMP.

<sup>2</sup> Doutor em Medicina pela UNIFESP, Chefe do Serviço de Cirurgia de Cabeça e Pescoço da PUCAMP.

<sup>3</sup> Livre-Docente em Medicina pela USP - São Paulo, Professor Associado da Disciplina de Cirurgia Plástica da USP-SP.

<sup>4</sup> Doutor em Medicina pela UNICAMP, Cirurgião Assistente do Serviço de Cirurgia de Cabeça e Pescoço da PUCAMP.

<sup>5</sup> Livre-Docente pela USP - São Paulo, Titular da Disciplina de Cirurgia Plástica da USP - São Paulo.

<sup>6</sup> Mestre em Cirurgia de Cabeça e Pescoço pelo Heliópolis - São Paulo, Responsável pela Reabilitação Protética Bucomaxilofacial do Serviço de Cirurgia de Cabeça e Pescoço da PUCAMP.

<sup>7</sup> Doutor em Medicina pela UNICAMP, Prof. adjunto do Departamento de Genética da UNICAMP.

Serviço de Cirurgia de Cabeça e Pescoço da Pontifícia Universidade Católica de Campinas Departamento de Cirurgia Plástica da Faculdade de Medicina da USP - SP.

Endereço para correspondência: Maria Beatriz Nogueira Pascoal - R. Prof. Jorge Hennings 326 Castelo Campinas SP 13070-142.

Este artigo foi submetido no SGP (Sistema de Gestão de Publicações) da RBORL em 3 de abril de 2006. cod. 1825

Artigo aceito em 2 de novembro de 2006.

## INTRODUÇÃO

A ressecção do ramo ascendente da mandíbula foi, durante várias décadas, considerada obrigatória no tratamento dos tumores de região retromolar e loja amigdalina. Embora algumas vezes necessária, ocasiona um déficit funcional e estético considerável, muitas vezes com prejuízos irreparáveis à qualidade de vida do paciente. Assim, a ressecção marginal do osso mandibular surgiu como uma alternativa de tratamento viável, uma vez que a manutenção de um segmento do ramo mandibular em lesões sem comprometimento ósseo não aumenta os índices de recidiva, tampouco compromete os princípios de radicalidade oncológica. Este trabalho tem o objetivo de avaliar a ressecção dos tumores avançados de loja amigdalina e região retromolar, tratados através de ressecção marginal do osso mandibular, em relação à sobrevida e recidiva loco-regional.

## CASUÍSTICA E MÉTODO

Analisou-se, retrospectivamente, 42 pacientes portadores de carcinoma epidermóide de outubro de 1994 a dezembro de 2001, sendo 39 homens e 3 mulheres, com idade variando de 36 a 72 anos (média de 50,5 e mediana 50,7). Foram considerados critérios de inclusão para a pesquisa pacientes portadores de lesões avançadas acometendo loja amigdalina ou região retromolar, submetidos à avaliação radiográfica prévia com radiografia panorâmica ou tomografia computadorizada demonstrando ausência acometimento ósseo mandibular. Considerou-se como critério de doença avançada exclusivamente o tamanho da lesão, independente do grau de acometimento dos linfonodos cervicais. Foram considerados critérios de exclusão, pacientes submetidos a tratamento radioterápico prévio ou tratamento cirúrgico prévio.

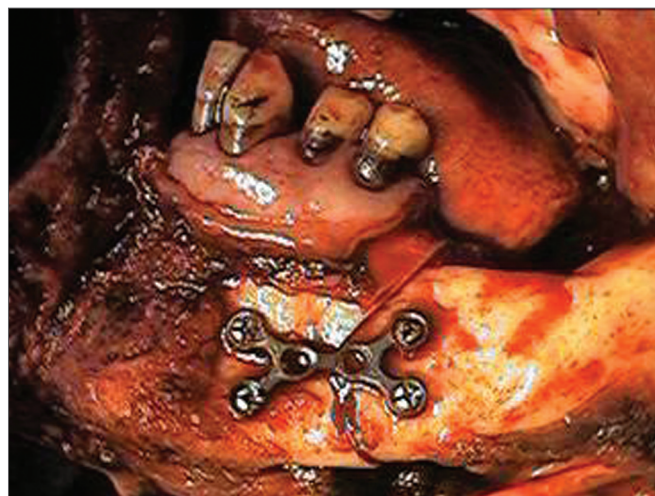
Foram 31 pacientes (73,8%) portadores de lesões de loja amigdalina e 11 pacientes (26,2%) de região retromolar. De acordo com a Tabela de classificação dos tumores malignos da UICC-2002, 28 pacientes (66,7%) foram classificados como estágio IVa (pacientes que apresentaram lesões invadindo musculatura profunda/extrínseca da língua ou músculo pterigóideo medial ou palato duro) e 14 (33,3%) como estágio IVb (pacientes com invasão de músculo pterigóideo lateral ou lâminas pterigóides ou parede lateral da nasofaringe) de acordo com a Tabela 1.

**Tabela 1.** Distribuição dos pacientes de acordo com estágio clínico-cirúrgico.

	N0	N1	N2a	N2b	N2c	N3	TOTAL
T4a	12	11	0	2	2	1	28
T4b	3	5	1	2	1	2	(66,7%)
TOTAL	15	15	1	4	3	3	14
(%)	35,7	35,7	2,3	9,5	7,5	7,1	(33,3%)

A pesquisa foi previamente aprovada pelo Comitê de Ética em Pesquisa (FR 510/05; CAAE 1017.0.1.47.000-05).

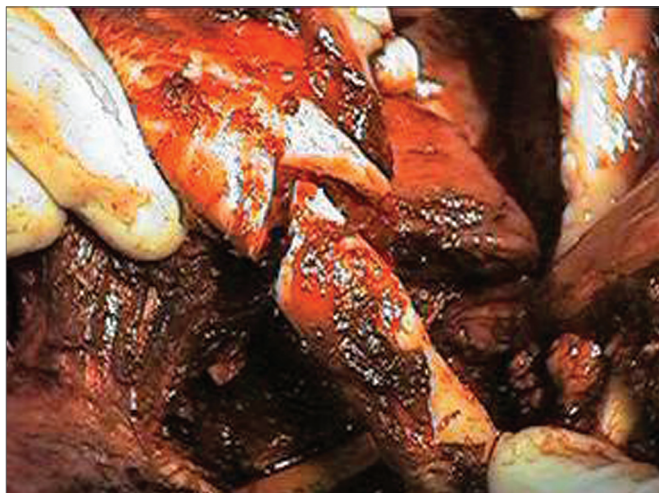A casuística foi distribuída em dois grupos, dos quais 20 pacientes foram tratados com ressecção marginal do osso mandibular, sendo 14 pacientes T4a e 6 pacientes T4b. Em 22 pacientes realizou-se ressecção segmentar do osso mandibular, dos quais 15 eram T4a e 07 eram T4b, este último considerado o grupo controle. Todos os pacientes foram submetidos a esvaziamentos cervicais associados e a reconstrução foi realizada mediante fechamento primário em 38 pacientes e em 4 pacientes houve necessidade de rotação de retalho miocutâneo de grande peitoral, para reconstrução. Todos os pacientes foram tratados com radioterapia pós-operatória por serem tumores avançados e/ou apresentarem adenopatia cervical metastática. Nenhum dos pacientes foi tratado com quimioterapia pré ou pós-operatória. Para os pacientes tratados com mandibulectomia marginal o procedimento iniciou-se por mandibulotomia de acesso para-mediana, realizada de forma angulada após a emergência do nervo mentoniano. A mandibulectomia marginal foi realizada desde o corpo da mandíbula até a apófise coronóide acima do canal mandibular (Figura 1).



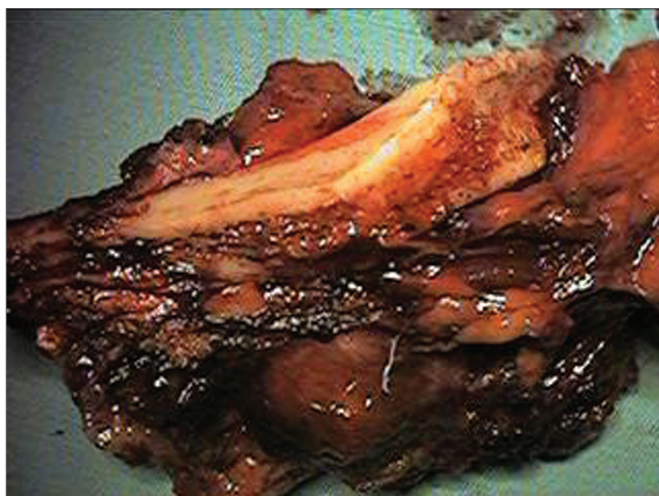
**Figura 1.** Mandibulotomia associada à mandibulectomia marginal em lesão de loja amigdalina.

A reconstituição do arco mandibular foi realizada através de osteossíntese com miniplacas de titânio de 2,4mm de espessura e parafusos bicorticais (Figuras 2 e 3). A mandibulectomia segmentar foi realizada através de secção sagital de todo o ramo ascendente e corpo mandibular limitado ao forame mentoniano.

Todas as peças cirúrgicas foram analisadas pela mesma equipe de patologistas e todos os segmentos ósseos ressecados foram submetidos a processo prévio de descalcificação com ácido fórmico a 0,07%, para os segmentos



**Figura 2.** Osteossíntese mediante miniplacas de titânio.



**Figura 3.** Destaque da margem mandibular associada à peça cirúrgica.

menores, e ácido nítrico a 1% para os segmentos maiores. A coloração utilizada foi hematoxilina-eosina.

Ambos os grupos foram submetidos à análise de sobrevida atuarial através do método de Kaplan-Meier e comparados estatisticamente pelo teste de Log Rank não-paramétrico.

## RESULTADOS

Dos 20 pacientes tratados através de mandibulectomia marginal, houve um seguimento mínimo de 9 meses e máximo de 60 meses, sendo 13 (65%) e 8 deles (40%) com seguimento maior que 30 e 60 meses, respectivamente. Houve dois óbitos no pós-operatório imediato, um por tromboembolismo pulmonar e um paciente com segunda lesão em parede posterior de hipofaringe, mas com 31 meses de sobrevida, submetido à faringolaringectomia total e reconstrução através de tubo gástrico de grande

curvatura, falecendo por sepse. Sete pacientes (35%) morreram com doença, com sobrevida mínima de 9 meses, 3 por recidiva local, 3 por recidiva regional, um por recidiva loco-regional. Onze pacientes (55%) encontram-se livres de doença, até a data atual. Na avaliação da peça cirúrgica encontramos todas as margens livres e em dois pacientes considerada exígua em profundidade (menor que 1cm), uma delas encontrada em um dos pacientes falecidos por recidiva local. Houve metástase linfonodal detectada na análise da peça cirúrgica em 15 pacientes, sendo com ruptura extra-capsular em quatro. Todos os pacientes com recidiva regional apresentaram ruptura extra-capsular. A média de linfonodos dissecados por peça cirúrgica foi 40 e a média de linfonodos dissecados com invasão foi de 5 por paciente. A análise do osso mandibular ressecado acima do canal mandibular não apresentou sinais de acometimento tumoral. O controle loco-regional em 30 e 60 meses e foi de 63,1% e 57,8%, respectivamente, excluindo o paciente que faleceu no pós-operatório imediato e após, o paciente falecido com 31 meses de sobrevida por segunda lesão.

Para os 22 pacientes tratados com ressecção segmentar do osso mandibular, tivemos um intervalo de seguimento de 14 a 60 meses, dos quais houve 12 (54,5%) com seguimento maior que 30 e 60 meses, respectivamente. Onze pacientes (50%) encontram-se vivos sem doença, até a data atual, 10 pacientes (45,4%) morreram pela doença, sendo sete por recidiva local e três por recidiva à distância, um paciente faleceu sem doença e um morreu no pós-operatório imediato. Excluindo os pacientes que faleceram por recidiva local, o controle loco-regional foi de 63,6%. As margens foram livres em 20 pacientes e três pacientes apresentaram margens exíguas, um deles falecido por recidiva local. Houve metástase linfonodal para 12 pacientes da série com uma média de 7 linfonodos acometidos por paciente e presença de ruptura extra-capsular em 7 pacientes. Todos os três pacientes com disseminação da doença à distância, apresentaram extravasamento extra-capsular. A média dos linfonodos dissecados para cada esvaziamento foi de 43 linfonodos.

Na curva de análise de sobrevida atuarial, pelo método de Kaplan-Meier, o grupo tratado com mandibulectomia marginal apresentou uma taxa de 55%, com intervalo de 25 a 41 meses, erro padrão de 4 meses e intervalo de confiança de 95% e o grupo tratado com ressecção segmentar 45%, com intervalo de 17 a 38 meses, erro padrão de 4 meses, um intervalo de confiança de 95%. Ambas as curvas foram comparadas pelo teste de Log Rank, não-paramétrico com  $p=0,8329$ , considerado não significativo.

## DISCUSSÃO

O tratamento cirúrgico para os tumores de loja amigdalina e região retromolar iniciou-se a partir de 1940,



baseado em ressecções compostas da lesão, incluindo a totalidade do osso mandibular associada ao tratamento das cadeias cervicais. Na época, a ressecção segmentar do ramo ascendente da mandíbula era obrigatória e inquestionável. Além de constituir um obstáculo anatômico para abordagem às margens mais posteriores da lesão, sua retirada facilitava a aproximação dos tecidos moles, uma vez que os recursos de reconstrução cirúrgica eram bem limitados, baseados em aproximação de partes moles, enxertos cutâneos, retalhos de vizinhança e algumas reabilitações protéticas<sup>2</sup>. Com o advento do retalho mio-cutâneo de grande peitoral no final da década de 70 e o advento da tomografia computadorizada e ressonância nuclear magnética, outros fatores começam a ser analisados e valorizados para a determinação do acometimento ósseo mandibular, tais como sítio da lesão e sua relação com o osso mandibular, espessura da mandíbula, grau de infiltração do osso cortical e avaliação intra-operatória<sup>3-5</sup>. A presença do arco mandibular como obstáculo ao acesso direto às margens profundas da lesão, foi solucionado através das mandibulotomias de acesso, que permitem uma melhor abordagem aos limites profundos da lesão, assegurando margens de ressecção confiáveis. Várias modificações foram propostas, sendo a principal a da mandibulotomia mediana para a osteotomia para-mediana, a qual adotamos, partindo da premissa que o acesso paramediano prove um comprimento menor do coto distal a ser tracionado. Além disso, a secção da porção lateral do soalho bucal, mantendo a integridade da língua, auxilia na recuperação da deglutição além de não impossibilitar seu uso quando da escolha da aproximação das partes moles na reconstrução da cavidade oral<sup>6,7</sup>. Optamos por osteotomias anguladas, o que auxiliou na estabilização dos fragmentos ósseos e a osteossíntese foi realizada mediante miniplacas de titânio, que oferece uma fixação e estabilização adequada, sem necessidade de bloqueio maxilomandibular, que prejudicaria a avaliação local da ferida cirúrgica no controle pós-operatório, além de não interferirem com a indicação de irradiação.

O principal limite da técnica marginal de ressecção é a espessura do osso mandibular. A perda da dentição posterior leva à progressiva reabsorção do osso alveolar. O canal mandibular, que anteriormente situava-se equidistante às duas margens mandibulares, superficializa-se. Conseqüentemente, a extensão dos tumores para a região gengival ganha o osso mandibular com facilidade através da disseminação perineural. Outro aspecto a ser avaliado é a necessidade de manutenção de uma espessura mandibular remanescente mínima de pelo menos um centímetro, sem a qual haveria grande possibilidade de fratura por estresse<sup>8</sup>.

O argumento que a mandibulectomia segmentar seja realizada em virtude dos tumores serem mais extensos é contrariado em nossa amostra, que foi composta somente

por tumores avançados e corroborado pela ausência de acometimento ósseo mandibular verificado também nas ressecções segmentares do grupo controle. O nosso planejamento cirúrgico deve, portanto, se basear na presença real de acometimento ósseo mandibular, onde os métodos de imagem e particularmente a tomografia computadorizada demonstraram ser um método de avaliação fidedigno e principalmente acessível atualmente na maioria dos centros de tratamento<sup>9</sup>. A principal falha do tratamento de ambos os grupos estudados foi na recidiva loco regional, com 35% do grupo das mandibulectomias marginais e 36,4% das mandibulectomias segmentares. Houve um paciente morto com doença e com margens cirúrgicas exíguas, no grupo dos pacientes tratados com mandibulectomia marginal e outro no grupo das mandibulectomias segmentares.

A correlação entre margens exíguas e recidiva local não foi significativa em nossa casuística, uma vez que outros dois pacientes com diagnóstico de margens exíguas não apresentaram evidência de doença até a data atual e houve óbitos em pacientes com margens livres.

Independente do resultado anatomopatológico das margens, outros fatores prognósticos têm relevância, tais como a própria avaliação inadequada das margens cirúrgicas, presença de invasão angiolinfática e perineural, possível dificuldade em observar áreas de lesão residual ao nível da secção da musculatura pterigóidea, que naturalmente sofre retração após a retirada da lesão, disseminação para linfonodos retrofaringeanos, e doença metastática linfonodal principalmente se associada a extravasamento<sup>10</sup>. A taxa de sobrevida do grupo tratado com mandibulectomia marginal foi de 55% e do grupo tratado com mandibulectomia segmentar de 45%, sendo que a análise comparativa não evidenciou significância estatística com *p* igual a 0,8329. Logo, o prognóstico ruim das lesões avançadas não deve ser fator encorajador de ressecções segmentares, pois a manutenção de parte do arco mandibular íntegro não piorou nossa sobrevida e traz vantagens ao paciente no tocante ao efeito estético e funcional. A conduta em relação ao esvaziamento das cadeias linfonodais não tem relação com o tipo de mandibulectomia preconizada, e em nossa opinião, não houve dificuldade técnica na manutenção do monobloco cirúrgico, associada à continuidade do arco mandibular, quando se confeccionou a mandibulotomia de acesso. Dois pacientes evoluíram com osteorradionecrose, que haviam sido tratados com mandibulectomia marginal, correspondendo a 10% da casuística das mandibulectomias marginais e 4,7% do total da casuística. O uso de "splints", minimizando a movimentação óssea, pode diminuir o risco de ocorrência de osteorradionecrose. A literatura não associa a mandibulotomia ou mandibulectomia como possíveis fatores de gênese de osteorradionecrose<sup>6,11</sup>. A ausência de complicações ósseas em 18 pacientes da série tratada com mandibulectomia marginal foi um fator encorajador do método. A disfunção da articulação têmporo-mandibular foi

encontrada apenas nos pacientes tratados com ressecções segmentares cuja ausência do arco mandibular, associada à secção da musculatura pterigóidea e temporal, promove um desvio do eixo de rotação do côndilo contralateral, ocasionando dores severas com irradiação para as regiões temporal e cervical, muitas vezes mimetizando quadros sugestivos de recidiva local.

A reconstrução através de enxertos osteomiocutâneos com micro anastomose como uma alternativa de reabilitação em ressecções segmentares, embora muito promissora, tem suas limitações na coexistência de doenças sistêmicas, na depleção metabólica dos pacientes portadores de lesões avançadas, que aumentam os índices de complicações locais e sistêmicas com potencial risco de perda dos retalhos, na carência de equipes especializadas em reconstrução através de microanastomoses vasculares, no prolongamento excessivo do tempo cirúrgico, e no alto custo<sup>12</sup>.

### CONCLUSÕES

A análise dos dois grupos evidenciou que a conservação do ramo ascendente da mandíbula, em lesões avançadas que não apresentem envolvimento mandibular, não aumenta o índice de recidiva. Portanto, a presença de lesão avançada não deve ser usada como argumento para ressecção do arco mandibular.

### REFERÊNCIAS BIBLIOGRÁFICAS

1. Maltz R, Shumrick D, Aron B, Weichert K. Carcinoma of the tonsil: Results of combined treatment. *Laryngoscope* 1974;84:2172-80.
2. Ward GE, Hendrick JW. Tumors of the tonsils pharynx and base of tongue & Metastatic tumors of the neck. In: Ward GE, Hendrick JW (eds): *Diagnoses & Treatment of Tumors of the Head and Neck*. 1st ed. Baltimore: the Willians & Wilkins Company; 1950. p. 427-64, 715-48.
3. Ariyan S. Further experiences with the pectoralis major myocutaneous flap for the immediate repair of defects from excisions of head and neck cancers. *Plast Reconstr Surg* 1979;64:605-9.
4. Cleary KR, Batsakis JG. Pathology consultation - oral squamous cell carcinoma and the mandible. *Ann Otol Rhinol Laryngol* 1995;104:977-9.
5. Marchetta FC, Sako K, Badillo J. Periosteal linphatics of the mandible and intraoral carcinoma. *Am J Surg* 1964;108:505-7.
6. Shah J, Kumaraswam YSV, Kulkarni V. Comparative evaluation of fixation methods after mandibulotomy for oropharyngeal tumours. *Am J Surg* 1993;166:431-4.
7. Shah JP. The role of marginal mandibulectomy in the surgical management of oral cancer. *Arch Otolaryngol Head Neck Surg* 2002;128:604-6.
8. Barttelbort SW, Bahn SL, Ariyan S. Rim mandibulectomy of cancer of the oral cavity. *Am J Surg* 1987;154:423-8.
9. Pascoal MBN et al. "A validade da tomografia computadorizada no estudo do acometimento ósseo mandibular nos tumores de loja amigdalina e região retromolar - estudo de 18 casos. *Rev Bras Otorrinolaringol* 2001;67(3):372-9.
10. Kowalsky LP, Washmoto I, Magrin J. End Results of 114 Extended "Commando" operation for retromolar trigone carcinoma. *Am J Surg* 1993;166:374-9.
11. Altman, Bailey BMW. Nom-union of mandibulotomy sites following irradiation for squamous carcinoma of the oral cavity. *Brit J Oral Maxillofac Surg* 1996;(34):62-5.
12. Komisar A. The functional result of mandibular reconstruction: *Laryngoscope* 1990;100:363-77.