

Trombose do seio sigmóide associada à otite média crônica

Sigmoid Sinus Thrombosis Associated to Chronic Otitis Media

Norma de Oliveira Penido ¹, Ronaldo Nunes Toledo ², Paula Angélica Lorenzon Silveira ³, Mario Sérgio Lei Munhoz ⁴, José Ricardo Gurgel Testa ⁵, Oswaldo Laércio Mendonça Cruz ⁶

Palavras-chave: complicações, mastoidite, otite média, trombose dos seios intracranianos.
Keywords: complications, mastoiditis, otitis media, intracranial sinus thrombosis.

Resumo / Summary

Atrombose séptica do seio sigmóide (TSSS) é uma doença rara de tratamento controverso. **Objetivo:** Relatarmos nossa experiência, ressaltando os aspectos clínicos e terapêuticos. **Material e Método:** Estudo retrospectivo de seis casos de TSSS tratados nos últimos 10 anos. O diagnóstico foi confirmado através de angiorressonância com acompanhamento de seis meses a seis anos. **Resultados:** O diagnóstico da TSSS só foi suspeitado durante a análise de imagem solicitada para avaliação de outras complicações de otite média crônica. Febre, cefaléia e paralisia facial foram as principais manifestações clínicas relacionadas aos diagnósticos de mastoidite, meningite e abscesso cerebelar. Não foi possível identificar nenhum sintoma específico de trombose do seio sigmóide. Em todos os pacientes foi realizado mastoidectomia com antibioticoterapia de largo espectro sendo mantido por três meses. Em três casos foi realizada anticoagulação e nos outros três não foi indicado este tipo de terapia. Todos os pacientes evoluíram bem sem seqüelas. **Conclusão:** O diagnóstico de TSSS tem sido realizado inesperadamente em pacientes com otites médias crônica com outras complicações associadas. Acreditamos que esta doença esteja sendo subdiagnosticada. Apesar de grave, o prognóstico clínico tem sido bom, apenas com mastoidectomia e antibioticoterapia.

Otogenous lateral sinus thrombosis (OLST) is a rare disease and presents a controversial treatment. **Aim:** Clinical aspects and treatment were reported based on our experience. **Methods:** Retrospective study. Six cases of OLST were treated in our institution in the last ten years. Clinical and imaging data were analyzed. **Results:** All six patients had the lateral sinus thrombosis detected during image evaluation for other symptoms related to chronic otitis media (COM) complications. Fever, headache and facial paralysis were the main clinical manifestation related to mastoiditis, meningitis and cerebellar abscess. We could not identify, in any case, specific features of lateral sinus thrombosis. In all cases a mastoidectomy was associated with large spectrum antibiotics maintained for 3 months. In three cases anticoagulation therapy was introduced and in three cases anticoagulation was not indicated. All cases presented a good clinical evolution, without sequelae. **Conclusions:** OLST is almost always associated with other complications of COM. It is diagnosed almost by accident during the investigative image study. We believe such disease is underestimated. In our experience, OLST presents a benign course, and mastoidectomy with antibiotics is the treatment of choice.

¹ Doutor em Medicina, Professora afiliada Unifesp-Epm.

² Mestre em Otorrinolaringologia pela UNIFESP, Doutorando em ciências pela UNIFESP.

³ Otorrinolaringologista, Pós-graduanda nível mestrado. UNIFESP-EPM.

⁴ Livre-docente, Professor do departamento de Otorrinolaringologia da Universidade Federal de São Paulo - Escola Paulista de Medicina. UNIFESP-EPM.

⁵ Doutor em medicina, Professor do departamento de Otorrinolaringologia da Universidade Federal de São Paulo - Escola Paulista de Medicina. UNIFESP-EPM.

⁶ Livre-docente, Professor do departamento de Otorrinolaringologia da Universidade Federal de São Paulo - Escola Paulista de Medicina. UNIFESP-EPM.

Departamento de Otorrinolaringologia e Cirurgia de Cabeça e Pescoço Universidade Federal de São Paulo - Escola Paulista de Medicina.

Endereço para correspondência: Norma de Oliveira Penido - Rua René Zanlutti 160 apt. 131 Chácara Klabin 04116-260 São Paulo SP. E-mail: nopenido@terra.com.br

Este artigo foi submetido no SGP (Sistema de Gestão de Publicações) da RBORL em 18 de maio de 2006. cod. 1941.

Artigo aceito em 20 de julho de 2006.

INTRODUÇÃO

A trombose do seio sigmóide é uma entidade rara e geralmente secundária a trombofilia, trauma craniano, neoplasias, uso de drogas injetáveis e principalmente doenças infecciosas.^{1,2} Quando de etiologia infecciosa é denominada trombose séptica do seio sigmóide (TSSS) e tem as doenças agudas ou crônicas da orelha média como as causas mais freqüentes. Após a introdução e melhora da eficácia dos antibióticos, não apenas a incidência da TSSS como sua mortalidade reduziram bastante.³

No tratamento da TSSS são utilizados antibióticos de largo espectro por tempo prolongado e que tenham boa penetração no sistema nervoso central. Nos casos secundários à otite média crônica, a abordagem cirúrgica do foco infeccioso é fundamental, geralmente com realização da mastoidectomia. Porém, a abordagem do trombo gera controvérsia na literatura. Há autores que propõe abertura do seio com realização da trombectomia e ligadura da veia jugular^{4,5,6} e outros preconizam apenas a limpeza cirúrgica em torno do seio sigmóide, associada à drenagem cirúrgica do foco infeccioso.⁷ Ainda mais controverso é sobre o uso dos anticoagulantes como heparina ou anticoagulantes orais, pois esta terapia que para alguns autores tem sido recomendada para prevenir complicações relacionadas à persistência do trombo ou a propagação do mesmo, para outros existem poucos estudos realizados nos casos de trombose otogênica do seio sigmóide confirmando seu benefício.^{1,5-10} Em relação a possível embolização, infartos venosos e tromboflebite séptica têm se demonstrado um decréscimo tão acentuado na sua incidência apenas com cobertura antibioticoterápica adequada, não justificando os riscos da anticoagulação principalmente: sangramentos, interações medicamentosas, trombocitopenia, osteoporose e necrose hemorrágica da pele.¹¹

Neste trabalho relatamos nossa experiência no diagnóstico, tratamento e evolução dos casos de TSSS ocorridos num período de 10 anos em nosso serviço.

MÉTODOS

Foi realizada uma análise retrospectiva relatando a experiência no tratamento dos casos de TSSS que ocorreram entre os anos de 1993 a 2003. Todos os pacientes tinham confirmação diagnóstica da TSSS através de angiorressonância ou arteriografia e tiveram um acompanhamento prolongado que variou de seis meses até 6 anos.

RESULTADOS

Entre 1993 e 2003, seis casos de TSSS foram diagnosticados e tratados em nossa instituição (Quadros 1 e 2). A maioria dos pacientes era jovem, com idade média de 26 anos e extremos de 10 e 50 anos. O lado esquerdo foi

o mais freqüentemente acometido, com cinco pacientes, e o direito com um doente. Houve predomínio de homens, com quatro casos e apenas duas mulheres.

Todos os pacientes tinham doença crônica da orelha média, sendo cinco casos de otite média crônica colesteatomatosa (OMCC) e 1 de otite média crônica supurativa (OMCS). Em todos os pacientes havia outras complicações presentes além da própria TSSS. Todos os seis pacientes apresentavam no momento da internação mastoidite aguda, sendo que quatro casos também tinham abscessos intracranianos, três doentes meningite, um paciente tinha paralisia facial periférica e outro, paralisia do nervo abducente. Os pacientes apresentavam sintomas clínicos mais relacionados às outras complicações, principalmente aos abscessos cerebrais e meningite, como cefaléia, rigidez de nuca, febre alta e prostração. Não identificamos sintomas específicos ou que em algum momento sugerissem especificamente o diagnóstico de TSSS.

A cultura da secreção da orelha média foi positiva em 3 casos com crescimento de *Enterococcus* sp, *Pseudomonas Aeruginosa* e *Proteus Mirabilis* e negativa nos outros três; acreditamos que este resultado foi devido ao uso de antibióticos previamente. Os pacientes foram tratados com antibióticos de amplo espectro como ceftriaxone associada a clindamicina e todos foram abordados cirurgicamente com mastoidectomia aberta nos casos de OMCC e fechada na OMCS. Na cirurgia também foi realizada a limpeza em torno do seio sigmóide com retirada de tecido de granulação e seqüestro ósseo, porém sem abertura do seio e abordagem direta do trombo. Quando o diagnóstico da TSSS já era conhecido, o mesmo foi confirmado no intra-operatório através de punção com agulha fina do seio sigmóide. Os três primeiros casos foram tratados com heparinização e os últimos três sem heparinização ou anticoagulação oral. Apesar de todos os pacientes terem realizado tomografia computadorizada do crânio e ossos temporais na chegada ao nosso serviço, a suspeita diagnóstica da TSSS só ocorreu no pré-operatório em metade dos doentes e no restante, o diagnóstico ocorreu no intra-operatório ou no pós-operatório. Na confirmação diagnóstica da TSSS foi utilizado angiorressonância em 5 casos (Figura 1) e arteriografia em 1.

Todos tiveram boa evolução clínica, com melhora do quadro infeccioso e controle cirúrgico da doença otológica, tendo apenas um caso de recidiva da OMCC cerca de quatro anos depois que necessitou de nova abordagem cirúrgica. Em 5 pacientes foram realizados estudos com angiorressonância posteriormente e apenas um paciente havia recanalizado o seio sigmóide. Curiosamente esse paciente não tinha feito tratamento com heparina ou anticoagulantes. Tivemos uma evolução clínica extremamente satisfatória em todos os seis pacientes independentemente da recanalização do seio sigmóide.

Quadro 1. Diagnóstico e exames complementares.

PACIENTE	IDADE SEXO	LADO	ETIOLOGIA	DIAGNÓSTICO	EXAMES	COMPLICAÇÕES ASSOCIADAS
1-JCS	24 M	Esquerdo	OMCC	Pós-operatório	TC Angio-ressonância	Mastoidite Abscesso cerebelar Meningite
2-MSA	25 F	Esquerdo	OMCNC	Pós-operatório	TC Angiografia	Mastoidite Abscesso cerebelar Paralisia VI par
3-DGPV	17 M	Direito	OMCC	Pré-operatório	TC Angio-ressonância	Mastoidite Abscesso cerebelar Meningite
4-FGS	50 M	Esquerdo	OMCC	Pré-operatório	TC Angio-ressonância	Mastoidite Meningite
5-APS	30 F	Esquerdo	OMCC	Pré-operatório	TC Angio-ressonância	Mastoidite Abscesso subdural
6-RO	10 M	Esquerdo	OMCC	Intra-operatório	TC Angio-ressonância	Mastoidite Paralisia Facial

M - Masculino OMCC- Otite Média Crônica Colesteatomatosa
 F - Feminino OMCNC- Otite Média Crônica Não Colesteatomatosa
 TC - Tomografia Computadorizada

Quadro 2. Tratamento e Evolução.

PACIENTE	CULTURA	CIRURGIA	ANTIBIÓTICO	ANTICOAGULANTE	EVOLUÇÃO
1-JCS	Enterococcus sp	Mastoidectomia Cavidade aberta	Ceftriaxona Metronidazol Vancomicina Gentamicina	Heparina (30) dias Anticoagulante oral Seis meses	Boa evolução clínica sem seqüelas
2-MSA	Negativa	Mastoidectomia Cavidade fechada Punção Agulha	Ceftriaxona Metronidazol	Heparina (28) dias Anticoagulante oral Quatro meses	Boa evolução Angio-ressonância sem fluxo pós 6 meses
3-DGPS	Pseudomonas Aeruginosas	Mastoidectomia Cavidade aberta Craniotomia Punção Agulha	Ceftriaxona Metro- nidazol Vancomi- cina	Heparina (30) dias	Boa evolução Angio-ressonância sem fluxo após 8 meses
4-FGS	Proteus Mirabilis	Mastoidectomia Cavidade aberta Punção Agulha	Ceftriaxona Metronidazol	Nenhum	Boa evolução Angio-ressonância sem fluxo após 4 anos
5- APS	Negativa	Mastoidectomia Cavi- dade aberta Punção Agulha	Ceftriaxona Clidamicina	Nenhum	Boa evolução Angio-ressonância sem fluxo após 9 meses
6-RO	Negativa	Mastoidectomia Cavidade aberta Punção Agulha	Ceftriaxona Clidamicina	Nenhum	Boa evolução Angio-ressonância com fluxo após 6 meses

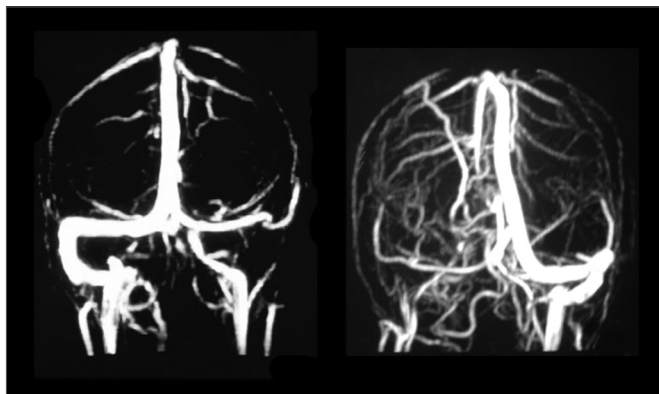


Figura 1. Angiorressonância demonstrando dois casos distintos de trombose do seio sigmóide. A figura da esquerda mostra ausência de fluxo no seio sigmóide à direita e a figura da direita demonstra a falta do fluxo no seio à esquerda confirmando o diagnóstico de trombose.

DISCUSSÃO

A TSSS é uma grave complicação das doenças infecciosas da orelha média. No passado apresentava altos índices de mortalidade que foi inicialmente reduzido com a melhora do tratamento cirúrgico, mas principalmente com advento dos antibióticos.³

Acredita-se que a infecção da orelha média estende-se diretamente ou através da veia emissária da mastóide para o seio sigmóide, resultando inicialmente em microabscessos perivascular e com a persistência do processo infeccioso, os microabscessos acabam envolvendo o sistema venoso, causando um trombo infectado.¹¹

Em nossa casuística, os sintomas clínicos foram mais associados às outras complicações como meningite e abscesso intracraniano ou ao quadro otológico como mastoidite e otorrêa. Parece não existir sintomas clínicos específicos da TSSS,¹ porém nos quadros mais extensos, geralmente ocorre aumento da pressão intracraniana pela dificuldade de drenagem venosa podendo levar à cefaléia, alteração do nível de consciência e papiloedema. Às vezes, pode progredir anterogradamente para veia jugular interna ou retrogradamente para o seio transversal, petroso superior ou inferior. Quando atinge o seio cavernoso, geralmente através do seio petroso inferior, podemos ter paralisa do nervo abducente.¹⁰ Como em nossos casos o diagnóstico de TSSS esteve sempre associado com outras complicações, provavelmente não estamos diagnosticando os casos isolados e de menor extensão.

A tomografia computadorizada sem contraste é o exame de imagem mais largamente utilizado pelos otorrinolaringologistas na avaliação dos pacientes portadores de otite média crônica, pois é um excelente exame para avaliar alterações ósseas, mas infelizmente sua sensibilidade é muito ruim para avaliação dos casos de trombose. Este foi o primeiro exame realizado em nossos doentes, já que todos tinham doença crônica da orelha média e iniciaram

o quadro com mastoidite. Ainda assim, em 3 casos a possibilidade de TSSS surgiu a partir desse exame (Figura 2), devido à evidência de extensa destruição óssea na região da dura-máter da fossa posterior atingindo diretamente o seio sigmóide. Nos casos de complicações das otites médias deve-se solicitar a tomografia com contraste (Figura 3), pois o aparecimento da imagem denominada “triângulo vazio” que se localiza no nível do seio sigmóide circundada pelo contraste dural também chamado de “delta sign” é descrito como sinal típico da trombose.⁵ Entretanto, este sinal nem sempre é detectado e nem todos os casos de trombose são documentados com a tomografia. O exame de ressonância magnética é mais sensível para detectar a trombose com capacidade superior para avaliar o fluxo sanguíneo sendo capaz de demonstrar obstrução do seio, podendo delinear a extensão da lesão e envolvimento das estruturas vizinhas (Figura 4), mas para a confirmação diagnóstica é necessária à realização da angiorressonância ou arteriografia. Classicamente, a arteriografia é considerada o exame com melhor sensibilidade e especificidade no diagnóstico para TSSS, mas apresenta algumas restrições em função de ser invasiva e pelo risco de alergias ao contraste. O exame de angiorressonância é bem mais sensível que a tomografia computadorizada^{5,6,10} e menos invasivo que a arteriografia no diagnóstico da TSSS, motivos que tornam este exame o de nossa preferência e atualmente é usado rotineiramente em nossa instituição quando temos casos com suspeita de TSSS.

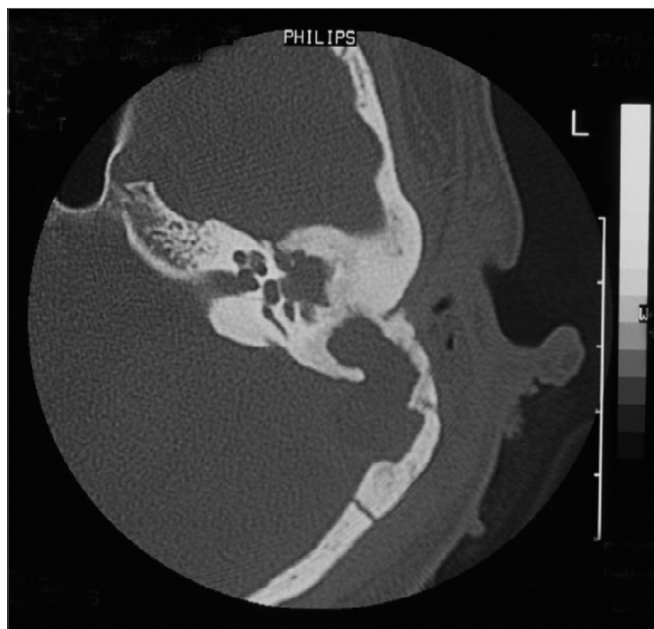


Figura 2. Tomografia Computadorizada de Ossos Temporais sem contraste demonstrando extensa destruição óssea em região do seio sigmóide (dura-máter da fossa posterior).

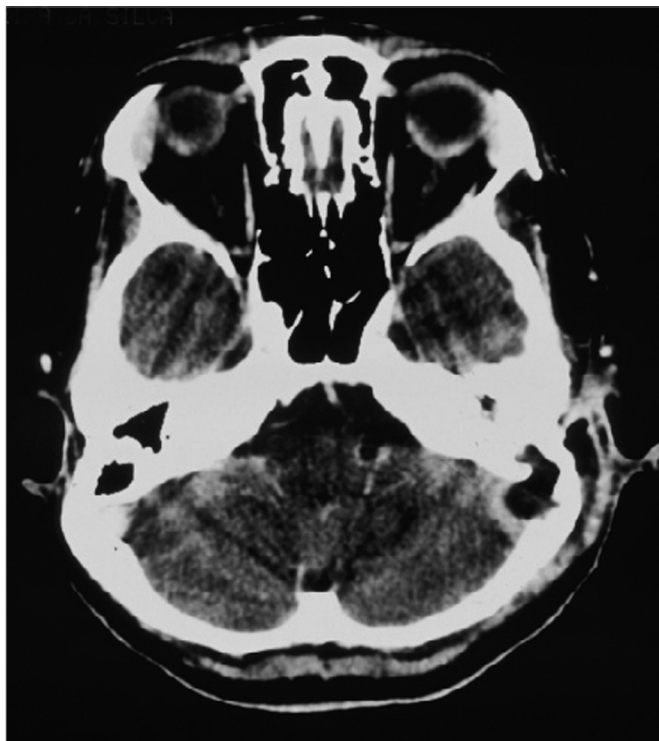


Figura 3. Tomografia Computadorizada de crânio com contraste demonstrando realce de contraste em torno do seio sigmóide e ausência do realce no seu interior com erosão óssea para a fossa posterior.

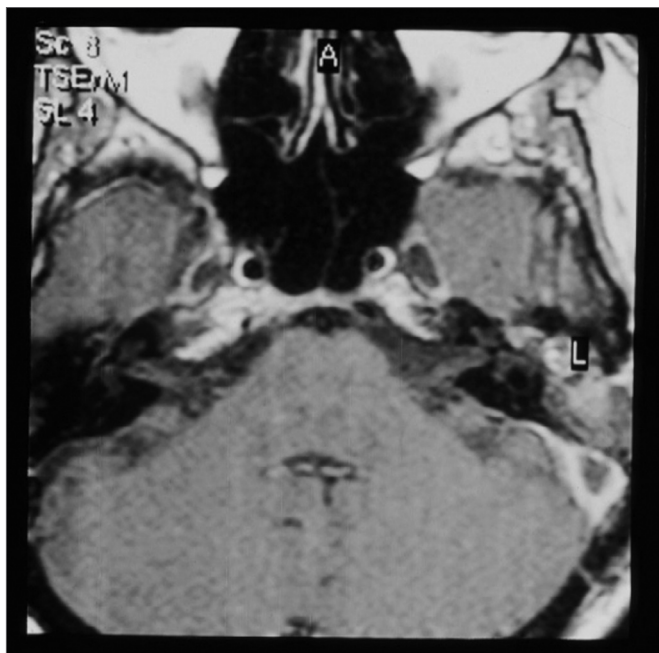

Figura 4. Ressonância Magnética de ossos temporais com contraste demonstrando realce do contraste em torno do seio sigmóide e sem realce no seu interior sugerindo presença de trombo.

Todos os nossos pacientes foram tratados com mastoidectomia e quando o diagnóstico de TSSS era suspeitado no pré-operatório, o seio sigmóide era puncionado com agulha fina no intra-operatório para confirmação diagnóstica. Não realizamos abordagem direta do trombo em nenhum paciente. Existem autores que preconizam o tratamento cirúrgico agressivo como abertura, drenagem do seio sigmóide e tamponamento com músculo temporal ou fascia lata.^{1,4,6} Todavia, outros preconizam uma abordagem mais conservadoras, identificando e realizando a limpeza do tecido de granulação e osteíte da mastóide, sem puncionar com agulha ou abrir o seio sigmóide.⁷

A abordagem cirúrgica do trombo apresenta riscos próprios como embolia séptica, violação da dura-máter com extensão do processo para o espaço subaracnóideo, além de dificultar a ocorrência da recanalização espontânea que pode ocorrer em alguns casos. Por isso, e devido a maior eficácia dos antibióticos, há uma tendência atual de maior conservadorismo entre os autores americanos.⁷

Em relação ao uso de trombolíticos, há grande controvérsia. Alguns autores os preconizam rotineiramente^{1,6,8,9} e outros não acreditam na eficácia dos mesmos.^{5,7,10} Mesmo entre os autores que preconizam rotineiramente o uso de trombolíticos, há o reconhecimento de que o nível terapêutico ideal da anticoagulação não é atingido na maioria dos pacientes tratados com heparina.¹ Já a recanalização do seio sigmóide pode ocorrer mesmo sem uso de trombolíticos ou anticoagulantes orais.⁷

Realizamos tratamento trombolítico nos três primeiros casos; porém, havia prolongamento do período de internação e o controle do nível terapêutico da anticoagulação era irregular e como não estava havendo recanalização do seio sigmóide nesses pacientes, deixamos de realizá-lo nos casos mais recentes.

Alguns autores sugerem que apenas em situações de declínio neurológico, incluindo alteração do nível de consciência e que deve ser tentado medidas como tratamento trombolítico ou trombectomia cirúrgica¹⁰ e a ligadura da veia jugular interna deve ser reservada apenas aos casos onde há embolismo séptico, a despeito do tratamento com antibióticos.¹

CONCLUSÕES

Em nossa casuística, o diagnóstico de TSSS tem sido realizado em pacientes com otite média crônica sempre associada com outras complicações, principalmente mastoidite aguda e abscessos intracranianos. Acreditamos que a trombose do seio sigmóide esteja sendo subdiagnosticada. Apesar de ser um quadro grave, o prognóstico clínico tem sido bom com o tratamento clínico e cirúrgico instituídos. Mastoidectomia em associação com a antibioticoterapia de largo espectro tem sido nosso tratamento de escolha. Não observamos nenhum benefício nos pacientes que receberam anticoagulantes em comparação com

os que não receberam apesar de ser um número restrito de pacientes. A recanalização do seio sigmóide não tem ocorrido na maioria dos casos, mesmo nos pacientes que realizaram tratamento trombolítico.

REFERÊNCIAS BIBLIOGRÁFICAS

1. Holzmann D, Huisman TAGM, Linder TE Lateral dural sinus thrombosis in childhood. *Laryngoscope* 1999;109:645-51.
2. Lin D, Reek JB, Murr AH Internal jugular vein thrombosis and deep neck infection from intravenous drug use: management strategy. *Laryngoscope* 2004;114:56-60.
3. Pearson CR, Riden DK, Garth RJ, Thomas MR Two cases of lateral sinus thrombosis presenting with extracranial head and neck abscesses *J Laryngol Otol* 1994;108:779-82.
4. Amirmajdi NM. Sigmoid sinus involvement in middle-ear infection. *Laryngoscope* 1988;98:310-2.
5. Magliulo G, Terranova G, Cristofari P, Ronzoni R. Sigmoid sinus thrombosis and imaging techniques. *Ann Otol Rhinol Laryngol* 1996;105:991-3.
6. Davison SP, Facer GW, McGough PF, McCaffrey TV, Reder PA. Use of magnetic resonance imaging and magnetic resonance angiography in diagnosis of sigmoid sinus thrombosis ENT-Ear. Nose & Throat *J* 1997;76(7):436-41.
7. Agarwal A, Lowry P, Isaacson G. Natural history of sigmoid sinus thrombosis. *Ann Otol Rhinol Laryngol* 2003;112:191-4.
8. DeVeber G, Andrew M, Adams C. Cerebral sinovenous thrombosis in children. *N Engl J Med* 2001;345:417-23.
9. Spandow O, Gothefors L, Fagerlund M, Kristensen B, Holm S. Lateral sinus thrombosis after untreated otitis media A clinic problem - again? *Eur Arch Otorhinolaryngol* 2000;257:1-5.
10. van den Bosch MAAJ, Vos JA, de Letter MACJ, de Ru JA, van Diemen-Steenvoorde RAAM, Plotz FB. MRI findings in child with sigmoid sinus thrombosis following mastoiditis. *Pediatr Radiol* 2003;33:877-9.
11. Bradley DT, Hashisaki GT, Mason JC. Otogenic sigmoid sinus thrombosis: what is the role of anticoagulation? *Laryngoscope* 2002;112:1726-9.