

Tumor neuroectodérmico primitivo periférico: caso raro de paralisia facial periférica

Romualdo Suzano Louzeiro Tiago¹, Marcio Ricardo Barros Pio², Marcelo Nery Silva³, Lupércio Oliveira do Valle⁴

Peripheral primitive neuroectodermal tumor: a rare case of peripheral facial paralysis

Palavras-chave: osso temporal, paralisia facial, tumor neuroectodérmico primitivo periférico.

Keywords: temporal bone, facial paralysis, peripheral primitive neuroectodermal tumor.

INTRODUÇÃO

O tumor neuroectodérmico primitivo (TNEP) foi descrito em 1973 por Hart e Earle para caracterizar uma neoplasia indiferenciada do sistema nervoso central, que apresenta entre 90 a 95% de células indiferenciadas e não preenche os critérios diagnósticos para nenhuma outra neoplasia.^{1,2} O TNEP periférico na região da cabeça e pescoço é extremamente raro, e em recente revisão de literatura não foi identificado nenhum caso acometendo o osso temporal e o canal do nervo facial.³

O objetivo deste trabalho é apresentar o relato de uma paciente que apresentou paralisia facial periférica como manifestação inicial de TNEP periférico acometendo o osso temporal.

RELATO DE CASO

R.A.O., sexo feminino, 32 anos, apresentou-se com queixa de alteração da mímica facial com 30 dias de evolução, associado à otalgia do lado direito. O exame otorrinolaringológico constatou paralisia facial periférica do lado direito, grau IV (Escala de House-Brackmann), e otoscopia normal. A tomografia computadorizada (TC) de ossos temporais demonstrou alargamento do canal do nervo facial na porção mastoideia (Figura 1). Em seguida

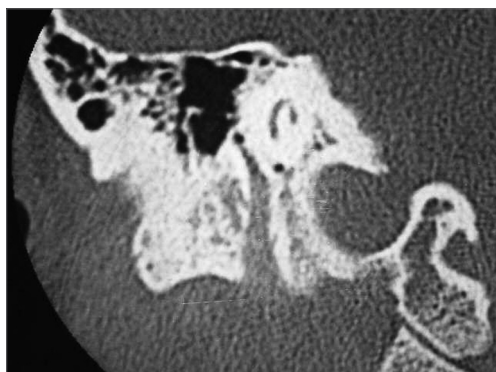


Figura 1. TC do osso temporal direito, plano coronal, demonstrando imagem com densidade de partes moles ocupando e alargando a terceira porção do canal do nervo facial até o forâmen estilo-mastoideio.

foi solicitada ressonância magnética (RM) de encéfalo e base de crânio; a paciente retornou em três semanas com RM de encéfalo normal e queixas adicionais (lombalgia, parestesia e parestesia em membros inferiores), sendo internada no Serviço de Neurocirurgia. Foi constatada a partir de exames de imagem (TC e RM de coluna vertebral) a presença de lesão osteolítica na décima vértebra torácica (T10), com invasão do canal vertebral. Na radiografia de tórax foi observada imagem numular em hemitórax direito. Foi realizada em seguida biópsia aspirativa com agulha fina da lesão em T10 que determinou, a partir de análise imunohistoquímica (Vimentina e Mic2/CD99 positivos), o diagnóstico de TNEP. A paciente evoluiu para o óbito no sexto mês de seguimento, apesar do tratamento quimioterápico com vincristina, ciclofosfamida e adriblastina.

DISCUSSÃO

O envolvimento do osso temporal e do nervo facial por neoplasia é pouco frequente, representando menos de 5% das causas de paralisia facial periférica,⁴ sendo os tumores malignos ainda mais raros. As metástases para osso temporal são extremamente raras, não tendo uma incidência real notificada.

O TNEP periférico é uma neoplasia de células neuroectodérmicas primitivas, de ocorrência extremamente rara. Origina-se do sistema nervoso periférico e tem considerável predileção por membros e pélvis, independente da faixa etária.⁵ A maioria dos casos de TNEP que acomete a medula espinhal é lesão metastática de tumor primário intracraniano, entretanto a medula espinhal pode ser o sítio primário, principalmente em adultos jovens.² No caso relatado é provável que a lesão primária tenha iniciado no nervo facial, seguido de metástases para coluna vertebral e pulmão, como podemos observar na evolução clínica dos sintomas. Acreditamos que as lesões localizadas no pulmão e na coluna vertebral são decorrentes de metástases, visto que no caso de disseminação hematogênica estas são os locais de eleição devido à intensa vascularização.

Na literatura há diversas séries

que demonstram variados sítios de acometimento primário pelo TNEP.^{3,6} Postula-se que o TNEP se origine da transformação neoplásica de células neuroepiteliais primitivas. O fato de essas células poderem persistir em qualquer parte do sistema nervoso pode explicar a diversidade na origem desses tumores.²

Na revisão bibliográfica realizada (MEDLINE e LILACS) não foi encontrado relato de acometimento do osso temporal por neoplasias primárias ou metastáticas do TNEP. A confirmação diagnóstica desse tumor é realizada através de estudo imunohistoquímico, sendo positiva a pesquisa da Vimentina³ e Mic2/CD99.^{2,3} Apesar do tratamento combinado (cirurgia, radioterapia e quimioterapia) o prognóstico é reservado, com sobrevida média entre 6 a 42 meses.²

COMENTÁRIOS FINAIS

O TNEP periférico é uma neoplasia extremamente rara com poucos casos descritos na literatura e sem um padrão de apresentação clínica definido, sendo este o primeiro relato descrito na literatura de paralisia facial periférica como manifestação inicial de TNEP por acometimento do osso temporal.

REFERÊNCIAS BIBLIOGRÁFICAS

- Hart MN, Earle KM. Primitive neuroectodermal tumors of the brain in children. *Cancer* 1973;32:890-7.
- Albrecht CF, Weiss E, Schulz-Schaeffer WJ, Albrecht T, Fauser S, Wickboldt J, Hess CF. Primary intraspinal primitive neuroectodermal tumor: report of two cases and review of the literature. *J Neurooncol* 2003;61:113-20.
- Nikitakis NG, Salama AR, O'Malley BW Jr, Ord RA, Papadimitriou JC. Malignant peripheral primitive neuroectodermal tumor - peripheral neuroepithelioma of the head and neck: a clinicopathologic study of five cases and review of the literature. *Head Neck* 2003;25:488-98.
- Boahene DO, Olsen KD, Driscoll C, Lewis JE, McDonald TJ. Facial nerve paralysis secondary to occult malignant neoplasms. *Otolaryngol Head Neck Surg* 2004;130:459-65.
- Yamazaki T, Kuroki T, Katsume M, Kameda N. Peripheral primitive neuroectodermal tumor of the jugular foramen: case report. *Neurosurgery* 2002;51:1286-9.
- Jones JE, McGill T. Peripheral primitive neuroectodermal tumors of the head and neck. *Arch Otolaryngol Head Neck Surg* 1995;121:1392-5.

¹ Doutor em Ciências pelo programa de Pós-graduação em Otorrinolaringologia e Cirurgia de Cabeça e Pescoço da Universidade Federal de São Paulo, Médico Assistente dos Serviços de Otorrinolaringologia do Hospital do Servidor Público Estadual de São Paulo e do Hospital do Servidor Público Municipal de São Paulo.

² Médico Residente (2º ano) do Serviço de Otorrinolaringologia do Hospital do Servidor Público Municipal de São Paulo.

³ Médico Assistente do Serviço de Neurocirurgia do Hospital do Servidor Público Municipal de São Paulo.

⁴ Mestre em Distúrbios da Comunicação Humana pela PUC-SP, Médico Assistente do Serviço de Otorrinolaringologia do Hospital do Servidor Público Municipal de São Paulo.

Serviço de Otorrinolaringologia do Hospital do Servidor Público Municipal de São Paulo.

Endereço para correspondência: Romualdo Suzano L. Tiago - Rua Pio XII 439 ap. 122 Bela Vista São Paulo SP 01322-030.

E-mail: romualdotiago@uol.com.br

Este artigo foi submetido no SGP (Sistema de Gestão de Publicações) da RBORL em 19 de julho de 2006. cod.3274.

Artigo aceito em 27 de julho de 2006.