

Otite externa maligna

Malignant otitis externa

Gilberto Gattaz¹, Lucimar Santos Sperotto², Larissa Matos Rebouças³

Palavras-chave: imunodeprimidos, otite externa necrosante, pseudomonas aeruginosa.

Keywords: immunosuppressed, necrotizing otitis externa, pseudomonas aeruginosa.

INTRODUÇÃO

Otite externa maligna (OEM) é uma doença infecciosa grave, invasiva e necrosante, que se inicia no meato acústico externo (MAE) podendo progredir para região parotídea, mastóide, orelha média e base do crânio¹.

Acomete principalmente idosos, diabéticos e imunodeprimidos.

Principal agente etiológico: *P. aeruginosa*.

Sintomas: otalgia, otorrêa fétida e edema local.

O diagnóstico é feito pela anamnese, exame clínico, isolamento do germe e exames complementares. A TC de osso temporal permite identificar erosão do MAE e a RM define a extensão à base do crânio.

Embora inespecífico, o VHS é um parâmetro para evolução da OEM^{2,3}.

Diagnóstico diferencial: otite externa benigna, neoplasia maligna do MAE e colesteatoma⁴.

Tratamento: Ciprofloxacina EV e seguir por VO, até normalização do VHS.

APRESENTAÇÃO DO CASO

JB, 53 anos, com otalgia intensa à esquerda, irradiada para região temporal e hemiface.

Início há um mês, após banho de mar, tratada com gotas auriculares, sem melhora. Nega passado otológico ou D. mellitus.

Otoscopia: edema de MAE, otorrêa purulenta e dor ao toque. Membrana timpânica não visível.

Sob diagnóstico de otite externa, medicamos com betametasona IM, amoxicilina 1,5g/dia VO e ciprofloxacina tópica.

Sem melhora significativa, solicitamos TC e administramos ciprofloxacina VO 1,5g/dia e manutenção tópica.

A TC (Figura 1) mostrou lesão hiperdensa obliterando o MAE, erosão de suas paredes e do rochedo e mastoidopatia

inflamatória. O diagnóstico diferencial não descartava lesão neoplásica, porém descartada pela RM. Curva glicêmica, hemograma e VHS: normais.

Frente ao diagnóstico de OEM,

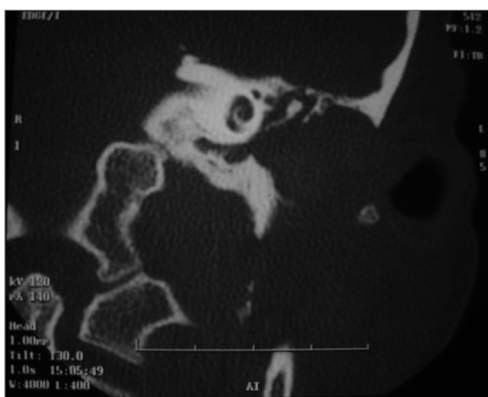


Figura 1. TC de osso temporal - Orelha Esquerda.

optamos pela ciprofloxacina 750 mg 12/12 horas.

Após 1 mês sem queixa, a otoscopia mostrava melhora significativa.

Audiometria tonal: perda mista, mais acentuada nas altas frequências, com gap aéreo-ósseo de 10 a 25 dBNA.

Timpanograma: pico de complacência em -250 dcPa. Reflexos estapédicos ausentes.

DISCUSSÃO

O D. Mellitus pode ser fator predisponente na OEM^{1,2,5,6}. Mas os exames mostraram-se normais.

O isolamento do germe não foi feito devido ao início de tratamento anterior.

O diagnóstico de OEM foi baseado na anamnese e na evolução do quadro. Nota-se que a paciente não sofrera afecção otológica anterior. A ineficiência do primeiro tratamento permitiu-nos remeter à hipótese de OEM.

Os achados da TC (Figura 1) corro-

boraram para tanto. Nota-se que o esporão de Chaussé, o epítimpano e a articulação incudo-maleolar se encontram íntegras. A mastoidopatia é um processo inflamatório reacional.

A RM pôde excluir neoplasia maligna ou colesteatoma. A evolução da doença e os achados por imagem, indubitavelmente, encerram o diagnóstico de OEM num paciente sem os fatores predisponentes.

A ciprofloxacina VO ou a ceftazidima e cefoperazona, EV, associados à ciprofloxacina VO, são as drogas de escolha. Neste caso optamos pela ciprofloxacina VO por 2 semanas³, com melhora clínica e otoscópica. Diante de seu decurso e frente à possibilidade de ocorrência de seqüelas e complicações fatais, salientamos a importância de estarmos atentos a esta manifestação, não menosprezando qualquer otite externa e suspeitarmos de OEM, principalmente nos casos com uma evolução inesperada ao tratamento instituído.

REFERÊNCIAS BIBLIOGRÁFICAS

1. Guatimosim MHE. Doenças da orelha externa. Em: Campos CAH, Costa HOO. Tratado de Otorrinolaringologia. 1ª ed. São Paulo: Roca, 2002. vol. I p. 17-18.
2. Weinroth SE et al. Malignant Otitis Externa in AIDS Patients: Case Report and Review of the Literature. ENTJ 1994;7(10):771-8.
3. Louie TJ. Ciprofloxacina: an oral quinolone for the treatment of infection with gram-negative pathogens. Can Med Assoc J 1994;150(5):669-76.
4. Ribeiro FAQ et al. Otite externa necrosante benigna ou osteíte necrosante benigna do meato acústico externo. Relato de caso. Rev Bras Otorrinolaringol 2001;67(1):119-22.
5. Voegels RL et al. Otite externa maligna: experiência de 10 anos. Rev Bras Otorrinolaringol 60(1):56-8, 1994.
6. Barrow HN & Levenson MJ. Necrotizing malignant external otitis caused by *Staphylococcus epidermidis*. Arch Otolaryngol Head Neck Surg 1992;118(1):94-6.

¹ Professor Associado da PUC-SP. Médico otorrinolaringologista do Serviço de ORL do Hospital dos Defeitos da Face.

² Especializando em otorrinolaringologia do Hospital dos Defeitos da Face. Estagiário.

³ Especializando em otorrinolaringologia do Hospital dos Defeitos da Face. Estagiária.

Hospital dos Defeitos da Face - Cruz Vermelha Brasileira.

Endereço para correspondência: Dr. Gilberto Gattaz - Rua Moreira Guimarães, 699 Indianópolis São Paulo SP 04073-031.

Tel. (0xx11) 5056-0100 ramal 139 - E-mail: gilberto@gattaz.com.br

Este artigo foi submetido no SGP (Sistema de Gestão de Publicações) da RBORL em 30 de março de 2005. cod. 202.

Artigo aceito em 30 de maio de 2006.