

## Tumor odontogênico adenomatóide associado a cisto dentífero: relato de um caso incomum

## Adenomatoid odontogenic tumour associated with dentigerous cyst - unusual case report

*Cassiano Francisco Weege Nonaka<sup>1</sup>, Lélia Batista  
de Souza<sup>2</sup>, Lêda Bezerra Quinderé<sup>3</sup>*

Palavras-chave: cisto dentífero, tumor odontogênico, tumor  
odontogênico adenomatóide.

Keywords: dentigerous cyst, odontogenic tumour,  
adenomatoid odontogenic tumour.

### Resumo / Summary

O tumor odontogênico adenomatóide é uma lesão relativamente incomum, que acomete preferencialmente indivíduos do sexo feminino durante a segunda década de vida, exibindo como sítio de predileção a região anterior da maxila. A lesão geralmente está associada à coroa de um dente incluso, comumente o canino. Neste trabalho é relatado o caso de um tumor odontogênico adenomatóide associado a cisto dentífero ocorrendo na região maxilar esquerda, em paciente do sexo feminino com 13 anos de idade, discutindo-se, ainda, as características clínicas, radiográficas, histopatológicas e terapêuticas do caso.

The adenomatoid odontogenic tumor is a relatively uncommon lesion which mainly affects females in their second decade of life, exhibiting predilection for the anterior region of the maxilla. The lesion is usually associated with the crown of an enclosed tooth, most commonly the maxillary canine. In this paper we present a case of adenomatoid odontogenic tumor associated with a dentigerous cyst affecting the left maxillary region in a 13-year-old female. The authors also discuss clinical, radiographic, histopathologic and therapeutic features of the case.

<sup>1</sup> Mestre, Profissional liberal.

<sup>2</sup> Doutora em Patologia Oral, Professora do Programa de Pós-Graduação em Patologia Oral da Universidade Federal do Rio Grande do Norte.

<sup>3</sup> Doutora em Patologia Oral, Professora da Disciplina de Odontopediatria da Universidade Federal do Rio Grande do Norte.  
Universidade Federal do Rio Grande do Norte - UFRN.

Endereço para correspondência: Profa. Dra. Lélia Batista de Souza - Av. Senador Salgado Filho 1787 Lagoa Nova Natal RN 59056-000.

Tel. (0xx84) 215-4132/ 215-4138 - Fax (0xx84) 215-4138 - E-mail: leliasouza@dod.ufrn.br/ cassiano\_nonaka@yahoo.com.br

Este artigo foi submetido no SGP (Sistema de Gestão de Publicações) da RBORL em 2 de outubro de 2006. cod. 3432.

Artigo aceito em 21 de outubro de 2006.

## INTRODUÇÃO

O tumor odontogênico adenomatóide é um tumor benigno que apresenta grande tendência para acometer a região anterior dos ossos maxilares com a maior proporção dos casos verificada em indivíduos do sexo feminino, na segunda década de vida, e que pode, esporadicamente, estar associado a lesões císticas de origem odontogênica. O presente trabalho tem por objetivo relatar um caso incomum de tumor odontogênico adenomatóide associado a cisto dentífero, bem como discutir as características clínicas, radiográficas, histopatológicas e terapêuticas do caso.

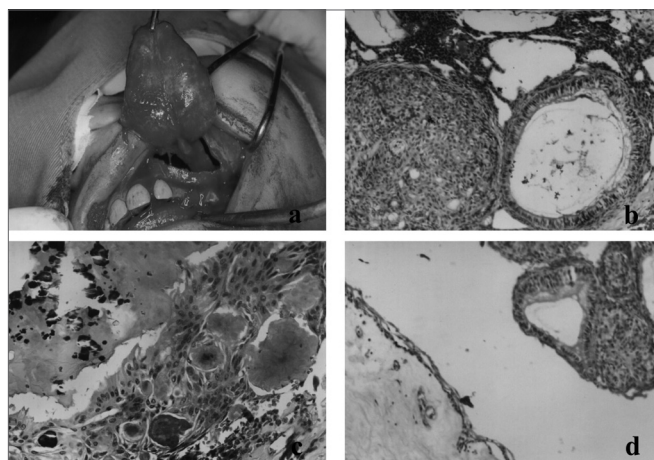
## RELATO DE CASO

Paciente, 13 anos de idade, sexo feminino, apresentava expansão firme da cortical vestibular da maxila, com manutenção da integridade da mucosa, bem como ausência dos dentes 23 e 24 no local afetado. O exame radiográfico panorâmico revelou a presença de lesão radiolúcida circunscrita, com discretos focos radiopacos em seu interior, associada ao dente canino, o qual apresentava-se deslocado em direção à cavidade nasal.

Realizou-se intervenção cirúrgica intra-oral, através de incisão de Neumann, desde a região de mucosa alveolar e gengiva do incisivo central superior esquerdo até primeiro molar ipsilateral, com descolamento do mucoperiósteo. Seqüencialmente, a massa tumoral e o canino incluso associado foram removidos (Figura 1a), procedendo-se, finalmente, ao reposicionamento e sutura do retalho mucoperiósteo.

O material removido foi encaminhado ao Serviço de Anatomia Patológica da Disciplina de Patologia Oral da Faculdade de Odontologia da UFRN. Após processamento histológico de rotina do material, ao exame microscópico observaram-se fragmentos de lesão odontogênica caracterizada por proliferação de células de morfologia ora fusiforme ora globosa, arranjadas sob a forma de grandes ilhas e lençóis sólidos, bem como inúmeras estruturas semelhantes a ductos, revestidos por células cúbicas ou cilíndricas baixas, de núcleos polarizados (Figura 1b). Ocasionalmente, destacaram-se focos de material amorfo eosinofílico e áreas de calcificação (Figura 1c). Evidenciou-se, ainda, a presença de lesão cística revestida por epitélio pavimentoso estratificado, formado por poucas camadas de células (Figura 1d), demonstrando continuidade com os focos neoplásicos descritos acima, e cápsula fibrosa conjuntiva. O diagnóstico histopatológico foi de Tumor Odontogênico Adenomatóide associado a Cisto Dentífero.

Após 12 meses, a paciente retornou ao Serviço citado não exibindo sinais clínicos ou radiográficos de recidiva da lesão, sendo evidenciadas remodelação e neoformação ósseas.



**Figura 1.** (a) Enucleação da lesão com canino incluso associado; (b) aspecto histológico do tumor odontogênico adenomatóide evidenciando-se proliferação de células de morfologia ora fusiforme ora globosa, arranjadas sob a forma de grandes ilhas e estruturas ductiformes (H/E 100x); (c) aspecto microscópico constatando-se focos de material amorfo eosinofílico e áreas de calcificação (H/E 200x); (d) fotomicrografia evidenciando-se lesão cística revestida por epitélio pavimentoso estratificado, formado por poucas camadas de células, associada ao tumor odontogênico adenomatóide (H/E 100x).

## DISCUSSÃO

Os achados clínicos apresentados neste caso corroboram os relatos característicos apresentados na literatura, como o maior acometimento de mulheres<sup>1</sup>, especialmente dentro da segunda década de vida<sup>2</sup>, e a apresentação da lesão na maxila, associada a dente incluso<sup>1,2</sup>.

Os achados radiográficos, observados no caso ora apresentado, são peculiares da variante folicular do tumor odontogênico adenomatóide, apresentando-se como uma lesão radiolúcida unilocular, bem delimitada, associada à coroa de dente incluso<sup>3,4</sup>. Discretos focos radiopacos puderam ser observados no interior da lesão através de radiografia panorâmica, característica observada em mais de 50% dos casos de tumores odontogênicos adenomatóides<sup>1,5</sup>.

Poucos casos de tumores odontogênicos adenomatóides associados a cistos dentíferos são descritos na literatura. Santos et al.<sup>5</sup> relatam o caso de um tumor odontogênico adenomatóide desenvolvendo-se na cápsula fibrosa de um cisto dentífero. Garcia-Pola et al.<sup>4</sup> descrevem a proliferação de um tumor odontogênico adenomatóide a partir do limitante epitelial de cisto dentífero. Achados histopatológicos de proliferação a partir do limitante epitelial cístico e na cápsula fibrosa, semelhantes aos descritos pelos autores citados acima, foram observados no caso descrito neste trabalho.

Em virtude de sua baixa tendência a recidivas, o caso ora apresentado foi tratado através de enucleação cirúrgica conservadora associada à remoção do elemento dentário incluso, procedimento este também proposto em

---

diversos trabalhos<sup>4,6</sup>. Em casos favoráveis, a marsupialização das lesões de tumor odontogênico adenomatóide associadas a cisto dentífero conferem caráter conservador ao tratamento e permitem a posterior erupção do elemento dentário<sup>6</sup>.

---

### COMENTÁRIOS FINAIS

---

Na literatura existem poucos casos relatados de tumores odontogênicos adenomatóides associados a cistos dentíferos. O presente trabalho descreve um caso de tumor odontogênico adenomatóide em associação com cisto dentífero, enaltecendo a importância do exame histopatológico das lesões císticas dos ossos maxilares. Além disso, destaca-se a intervenção cirúrgica conservadora como forma de tratamento de eleição nos casos de tumores odontogênicos adenomatóides.

---

### REFERÊNCIAS BIBLIOGRÁFICAS

---

1. Philipsen HP, Reichart PA. Revision of the 1992-edition of the WHO histological Typing of odontogenic tumours. A suggestion. *J Oral Pathol Med* 2002;31:253-8.
2. Philipsen HP, Srisuwan T, Reichart PA. Adenomatoid odontogenic tumor mimicking a periapical (radicular) cyst: A case report. *Oral Surg Oral Med Oral Pathol Oral Radiol Endod* 2002;94:246-8.
3. Takahashi K, Yoshino T, Hashimoto S. Unusually large cystic adenomatoid odontogenic tumour of the maxilla: case report. *J Oral Maxillofac Surg* 2001;30:173-5.
4. Garcia-Pola VM et al. Adenomatoid odontogenic tumor arising in a dental cyst: report of unusual case. *J Clin Pediatr Dent* 1998;23:55-8.
5. Santos TCRB et al. Tumor odontogênico adenomatóide associado a cisto dentífero. Relato de um caso e revisão da literatura. *RBO* 1986;XLIII:8-14.
6. Miguel MCC et al. Tumor odontogênico adenomatóide com áreas de diferenciação tipo Pindborg associado a cisto dentífero. *Rev Int Cir Traumatol Bucomaxilofacial* 2004;2:95-9.