

Matriz Metaloproteinase 2: um importante marcador genético para colesteatomas

Matrix Metalloproteinase 2: an important genetic marker for cholesteatomas.

Douglas Salmazo Rocha Morales¹, Norma de Oliveira Penido², Ismael Dale Coltrin Guerreiro da Silva³, João Norberto Stávale⁴, Arnaldo Guilherme⁵, Yotaka Fukuda⁶

Palavras-chave: colesteatoma, metaloproteinase.
Keywords: cholesteatoma, metalloproteinase.

Resumo / Summary

Este estudo foi desenvolvido para determinar a presença de MMP2 em colesteatomas humanos e observar se colesteatomas que complicam (invasivos) apresentam uma maior expressão imunohistoquímica de Matriz Metaloproteinase 2 (MMP2). Colesteatomas produzem enzimas que causam erosão óssea, como a MMP2. **Material e Método:** Analisamos a expressão imunohistoquímica de MMP2 em colesteatomas invasivos, comparando-os aos latentes. Um estudo de corte transversal com dezenove lâminas e blocos parafinados de colesteatoma, derivados de mastoidectomias, foram desparafinados e submetidos à técnica imunohistoquímica com anticorpos anti-MMP2. **Resultados:** Os resultados foram expressos em 0 (tênue), + (leve), ++ (moderado) e +++ (intenso), de acordo com a intensidade da expressão de MMP2. As expressões 0 e + foram denominadas Fraca e as expressões ++ e +++, Forte. Dos 8 colesteatomas invasivos, 7 apresentaram Forte expressão de MMP2 (87,5%). Com relação aos colesteatomas latentes (11), apenas 3 apresentaram Forte expressão de MMP2 (27,3%), com um teste exato de Fisher significativo ($p=0,015$). **Conclusão:** Colesteatomas expressam MMP2 e colesteatomas invasivos expressam MMP2 com maior intensidade, em relação aos latentes.

Aim: This study is to determine the MMP2's presence in cholesteatomas and whether complicating cholesteatomas show a higher immunohistochemical expression of matrix metalloproteinase 2. Cholesteatoma produces enzymes that cause bone erosion like Matrix metalloproteinase 2 (MMP2). **Material and Methods:** We analyzed the expression of MMP2 in invasive (causing complications) compared to latent cholesteatomas (not causing complications). A crosssectional study with nineteen slides and paraffin blocks of cholesteatomas derived from mastoidectomies were located and processed, including 8 invasive and 11 latent cholesteatomas. Immunohistochemical technique was employed to MMP2. **Results:** The results are expressed as 0, + (to low), ++ and +++(high) according to the quantity and color of the immunohistochemical staining of MMP2. Higher expression of MMP2 was observed in 7 (87.5%) of the 8 invasive cholesteatomas. With respect to latent cholesteatomas, higher expression of MMP2 was observed in 27.3% (3 cases), with Fisher's exact test indicating a significant difference ($p=0.015$). **Conclusions:** Cholesteatomas express MMP2 and Invasive cholesteatomas had high MMP2 compared to latent cholesteatomas.

¹ Doutor e Mestre, Médico Assistente do Hospital Universitário - USP.

² Doutora e Mestre. Assistente Responsável pelo Setor Interdisciplinar de Otolgia do Departamento de ORL e CCP da EPM Unifesp.

³ Doutor. Docente do Departamento de Ginecologia Molecular da EPM Unifesp.

⁴ Livre-Docente, Doutor e Mestre. Professor do Departamento de Anatomia Patológica da EPM Unifesp.

⁵ Doutor e Mestre. Professor do Departamento de Otorrinolaringologia da EPM Unifesp.

[6] Livre-Docente, Doutor e Mestre. Professor do Departamento de ORL e CCP da EPM Unifesp e do Hospital do Servidor Público Estadual de São Paulo.

E-mail: douglas.morales@uol.com.br

Este artigo foi submetido no SGP (Sistema de Gestão de Publicações) da RBORL em 22 de dezembro de 2005. cod. 1660.

Artigo aceito em 4 de janeiro de 2007.

INTRODUÇÃO

A abordagem diária do colesteatoma faz parte da rotina da maior parte dos otorrinolaringologistas, porém ainda não foi descrito um marcador genético que balize o potencial de o colesteatoma complicar. O marcador escolhido nesta pesquisa denomina-se Matriz Metaloproteinase 2 (MMP2). Metaloproteinases são enzimas capazes de causar erosão óssea, em especial a Metaloproteinase 2 (MMP2), a qual se tornou objeto de correlação com colesteatomas. A partir de amostras de colesteatomas de maior e de menor agressividade (observado pela clínica e complicações relacionadas aos colesteatomas), excetuados os colesteatomas congênicos e os pacientes com colesteatoma adquirido com menos de quatorze anos (tempo médio para que um colesteatoma possa apresentar uma complicação), procurou-se demonstrar se há ou não correlação entre a expressão de metaloproteinase tipo 2 (MMP2) e a agressividade do colesteatoma.

O objetivo deste estudo é observar se colesteatomas de um modo geral produzem matriz metaloproteinase 2 (MMP2) e observar se colesteatomas mais agressivos produzem uma quantidade maior de MMP2.

Colesteatoma e complicações

O colesteatoma é um cisto epidérmico, segundo Ribeiro e Pereira¹, constituído por tecido epidérmico queratinizado, com capacidade de migração e erosão de estruturas adjacentes, freqüentemente encontrado em ossos temporais, com história de otite média crônica. O cisto epidérmico apresenta uma matriz externa, formada por epitélio escamoso estratificado queratinizado, sobre uma matriz secundária de tecido fibroconectivo (tecido conjuntivo contendo fibras colágenas, elásticas, reticulíneas, fibroblastos, linfócitos, histiócitos e plasmócitos). O epitélio, do ponto de vista histológico, é semelhante à epiderme e pode-se observar as suas quatro camadas convencionais (basal, escamosa, granulosa e córnea). Essa matriz descama em lamelas de queratina para o interior do espaço delimitado pelo saco epidérmico, preenchendo distendendo-o. Segundo Soldati e Mudry² o colesteatoma foi descrito em 1829, por Curvalhier, como um processo tumoral e assim foi chamado devido ao colesterol encontrado no seu interior, como também descrito por Muller em 1830. Há relato que em 1683, Duverney descreveu um tumor no osso temporal, que possivelmente correspondia ao colesteatoma. Em 1855, Virchow considerou que o colesteatoma era um tumor que aumentava a partir da metaplasia das células mesenquimais para as epiteliais. Gruber, Wendt e von Troelsch, em 1868, descreveram o colesteatoma como o resultado da metaplasia das células da mucosa timpânica em epitélio malpighiano. Politzer, em 1869, assumiu que o colesteatoma era uma neoplasia glandular da mucosa da orelha média. Bezold e Haber-

mann, em 1889, publicaram que o colesteatoma era o resultado da migra epiderme do canal auditivo externo para a cavidade timpânica, via uma perfuração marginal após uma otite aguda ou crônica. Em 1980, Plester³ afirmou que fatores hereditários ou genéticos influenciavam no grau de pneumatização da mastóide, por alterações na base do crânio interferindo na posição anatômica e patência da tuba faringotimpânica, alterando a pneumatização da mastóide. Em pacientes com colesteatoma, o ângulo formado pelo processo glenóideo posterior e a borda posterior do palato duro é significativamente menor do que nos pacientes sem colesteatoma. A configuração da epifaringe é consideravelmente menor em portadores de colesteatoma. Albino, Kimmelman e Parasier⁴ analisaram estudos sobre a ultraestrutura do colesteatoma e concluíram que: (1) colesteatomas não apresentam instabilidade genética inerente, diferentemente das neoplasias malignas; (2) a indução de células hiperproliferativas na base da epiderme do colesteatoma implica num potencial de resposta ainda idiopático, oriundo de eventos internos e estímulos externos através de citocinas produzidas por células do infiltrado inflamatório. (3) A presença de bactérias pode produzir um estímulo iniciatório no colesteatoma. (4) Até o momento não há diferenças celulares ou moleculares entre os diferentes tipos de colesteatoma (primário, secundário, recidivado e congênito). De acordo com Caldas e Caldas Neto⁵, a capacidade expansiva e destrutiva dos colesteatomas pode comprometer a cadeia ossicular da orelha média, eventualmente causar erosões às proteções ósseas da orelha interna, nervo facial, meninges e seio lateral, provocando lesões irreversíveis e infecções à distância que podem levar o paciente a incapacidades funcionais permanentes ou, mesmo, à morte. Segundo Morales, Cervantes e Testa⁶, descrevem, em 2001, a possibilidade de colesteatomas produzirem complicações intra e extracranianas (cérvico-faciais), em decorrência de erosão do osso temporal adjacente e pela infecção secundária por ele induzidas. As complicações extracranianas são: labirintite, cofose, paralisia facial periférica, mastoidite (de Bezold, escamozigomática e de Mouret) e destruição de cadeia ossicular de orelha média (martelo, bigorna e estribo). As complicações intracranianas são: meningite, meningoencefalite, empiemas cerebral ou cerebelar, abscessos cerebral ou cerebelar e trombose do seio lateral. Voegels, Garcia, Bogar, Miniti e Bento⁷ estudaram 14 pacientes com fístula de canal semicircular causadas por colesteatoma, apresentando cofose como principal complicação da doença. Em 2001, Penido e Fukuda⁸ estudaram 25 casos de abscesso encefálico (cerebral ou cerebelar) de origem otogênica e concluíram que na maioria das vezes a causa é uma otite média crônica colesteatomatosa, devendo ser abordada, além da drenagem do abscesso encefálico, a mastóide, através de mastoidectomia para limpeza do processo infeccioso. Em 2003, Cruz, Kasse e Leonhart⁹ apresentaram

em estudo retrospectivo, que revisou 84 (oitenta e quatro) orelhas com otite média crônica, sendo 41 (quarenta e uma) não-colesteatomatosas e 43 (quarenta e três) colesteatomatosas, observando que a mastoidectomia aberta (radical) previne a recorrência da doença (4%), enquanto que na fechada obteve-se 10% de recorrência. Em 2003, Testa, Vicente, Abreu, Benbassat, Antunes e Barros¹⁰, em estudo retrospectivo, envolvendo 206 descompressões de nervo facial para o tratamento de paralisia facial periférica, observaram que dez casos (4,85%) apresentavam colesteatoma como causa desta complicação. Em 2005, Penido, Borin, Iha, Suguri, Onishi, Fukuda e Cruz¹¹, em estudo retrospectivo que analisou opções terapêuticas em 33 (trinta e três) pacientes com complicação intracraniana por otite média, observaram que o colesteatoma é a etiologia básica mais comum destas complicações (26 casos ou 79%).

Colesteatoma e Matriz Metaloproteinase 2

Em 1996, Schonermark, Mester, Kempf, Blaser, Tschache e Lenarz¹² demonstraram que a invasão de tecidos pelo colesteatoma está relacionada à MMP2, que já fora descrita, também em 1996, por Gohlke, GomisRuth, Crabbe, Murphy, Docherty e Bode¹³, então denominada de Gelatinase A, que tem um domínio C terminal não-catalítico, que demonstra uma sequência homóloga e haemopexina. Deslogue et al.¹⁴ (1997), em um estudo denominado: Análise do DNA de colesteatoma humano, observaram a presença de DNA euplóide em colesteatomas. Banerjee, James e Narula¹⁵ (1997) através de método de Western blotting, demonstraram a presença de metaloproteinase 2 (MMP2) em colesteatomas. A Metaloproteinase 2 (MMP2) ou Gelatinase A ou 72 Kda collagenase é uma proteína produzida no núcleo de células e está relacionada a aspectos como a progressão de tumores, incluindo crescimento, invasão, metástase e angiogênese (formação de vasos sanguíneos), segundo Sun e Hemler¹⁶ (2001), que reconheceram as interações extracelulares da MMP2, atuando como enzimas proteolíticas capazes de degradar componentes conectivos dos tecidos. Zhu, Xie e Wang¹⁷ (2001), em pesquisa denominada “Expressão da matriz metaloproteinase 2,9 em colesteatoma e câncer de orelha média”, através de métodos imunohistoquímicos para MMP2 e 9, utilizando 36 colesteatomas e 10 fragmentos de pele de conduto auditivo externo e 16 fragmentos de câncer de orelha média, observando uma relação estreita entre colesteatomas e MMP2 e MMP9, concluíram também que a desordem entre as metaloproteinases e seus inibidores foi uma das razões pela absorção óssea no câncer de orelha média e no colesteatoma. Bernal Sprekelsen, Ebmeyer, Anonopoulos, Borkowski e Sudhoff¹⁸ (2001) afirmaram em seu estudo denominado: “Alterações na membrana basal do colesteatoma de orelha média”, que o epitélio do colesteatoma é caracterizado por uma falta de

regulagem no queratinócito, acompanhado por destruição dos ossículos e outras partes do osso temporal. Através de métodos imunohistoquímicos perceberam que metaloproteinases e o fator de crescimento básico de fibroblastos podem explicar atividades destrutivas e proliferativas do colesteatoma na orelha média. Em estudo experimental com gerbilos (esquilo da mongólia) (publicado em 2002), foi testado o inibidor tópico de MMP2, o ilomostat, observando-se se há relação à formação de atelectasias na membrana timpânica destes animais de experimentação, não sendo observada diferença estatística grupo (6 animais) que recebeu a droga por oito semanas, em relação ao controle (7 animais); não se pôde afirmar que o mesmo pudesse se correlacionar ao colesteatoma humano. Em 2003, Wilmoth, Schultz e Antonelli¹⁹ em estudo em 48 gerbilos (ou esquilos da Mongólia) observaram que metaloproteinases são enzimas ligadas a Zinco (Zn), sendo elementos capazes de destruir a matriz extracelular. Segundo estes autores, MMPs são conhecidas por participar da fisiologia normal do metabolismo do colágeno, mas também estão associadas com a absorção patológicas, participando no meio extracelular de processos inflamatórios crônicos de pele, tumor e metástases. A atividade das MMPs é regulada por inibidores de metaloproteinases e a interrupção desta harmonia pode desencadear um processo patológico. Neste estudo, as membranas timpânicas destes animais foram acondicionadas em cultura com toxinas de bactérias (lipopolissacarídeos e fator alfa de necrose tumoral), observando-se que as suas cadeias passaram a expressar maior quantidade de metaloproteinases (MMP2), podendo contribuir com o processo de absorção óssea.

Em estudo publicado em 2004, Gaiotto et al.²⁰ descreveram que a expressão de metaloproteinase 2 (MMP2), em colo uterino normal, neoplasia intraepitelial e carcinoma espinocelular de colo uterino, foi gradualmente maior de acordo com grau de malignidade e infiltração. Este estudo mostra que a MMP2 é uma enzima produzida no núcleo das células e a sua expressão está relacionada com a capacidade de infiltração e invasão tecidual adjacente. Enquanto este trabalho estava sendo publicado, o conceito de invasão tecidual relacionado à MMP2 foi empregado em relação ao colesteatoma neste estudo.

MÉTODO

A pesquisa foi submetida à apreciação do Comitê de Ética e Pesquisa da Universidade Federal de São Paulo/Hospital São Paulo e liberada sob o protocolo 0322/03. As mastoidectomias do Hospital São Paulo-Universidade Federal de São Paulo dos últimos dez (10) anos, realizadas devido à presença de colesteatoma em orelha média. Investigou-se prontuários de pacientes, observando-se o aparecimento ou não de complicações causadas pelo colesteatoma (mastoidite, labirintite, paralisia facial periférica, encefalite, meningite, tromboflebite do seio lateral,

abscesso cerebral, abscesso cerebelar), como sinal indicativo de pior prognóstico (agressivos). Pacientes com idade inferior a quatorze anos e colesteatomas congênitos foram excluídos da amostra, diminuindo a amostra, em conjunto com dificuldades técnicas relacionadas ao armazenamento de blocos parafinados, silanização de lâminas e reação imunohistoquímica. O tratamento para o colesteatoma é o cirúrgico, isto é, a mastoidectomia, segundo estudo publicado por Cruz, Kasse e Leonhart, quando são retirados fragmentos para exame anatomopatológico e para reação de imunohistoquímica. Foram utilizados 19 blocos parafinados de colesteatoma (08 agressivos). Procedeu-se a reação de imunohistoquímica para detecção da expressão de MMP2. Cortaram-se os blocos parafinados em lâminas com uma espessura de 3 a 4 micrômetros, montando estes em lâminas previamente silanizadas a 4%. As lâminas foram, então, desparafinizadas utilizando estufa a 57°C pernoite, sendo imersas em banhos de xilol na seguinte sequência de duração: 30, 5 e mais 5 minutos. Em seguida, foram hidratadas em álcool etílico nas concentrações decrescentes de 100%, 80% e 70%, cada um com uma duração de 5 minutos, a seguir, lavadas em água corrente.

Na etapa seguinte, realizou-se a recuperação antigênica, feita em forno de microondas (potência máxima de 700 Watts), sendo as lâminas colocadas em tampão de citrato de sódio, pH=6,0, durante 45 minutos, sendo, a seguir, lavadas em água corrente. O bloqueio da peroxidase endógena foi realizado com 4 banhos de 5 minutos cada, em peróxido de hidrogênio (H₂O₂) a 20 volumes, seguido de lavagem em água corrente destilada e em PBS (solução salina tamponada com fosfatos), pH= 7,4 7,6. Utilizou-se o anticorpo MMP2/72kDa Collagennase IV (Human, Mouse, Rat e Cow) Parafin diluído em BSA 1% (soro albumina bovina) no título de 1: 150. Todas as lâminas foram, então, colocadas em câmara úmida a 4°C, pernoite. O material foi lavado com tampão PBS e incubado com anticorpo secundário biotinilado. Lavagem com solução PBS.

Para revelação da reação utilizou-se um substrato cromogênico, a solução DAB (3,3-Diaminobenzidina) na proporção de 0,06g para 100 ml de PBS e 1 ml de H₂O₂ a 20 volumes, por cinco minutos a 37°C. Como produto final da reação, observou-se ao microscópio a forma de um precipitado castanho escuro. O material foi lavado em água corrente e contracorado com "Hematoxylina Mayer" por 3 minutos. A seguir, foi submetido a 3 banhos de xilol para diafinizar. Por fim, as lâminas foram montadas com lâminulas e Entellan®.

A leitura das lâminas foi realizada sob microscopia óptica com aumento de 200 e 400 vezes (Microscópio Olympus BX 40), por dois observadores independentes (sendo um deles um professor de Patologia e o outro o próprio pesquisador). Observou-se a presença ou não de MMP2 nas amostras de colesteatomas e a intensidade de coloração da MMP2. O resultado foi expresso em 0, +, ++

e +++, de acordo com a quantidade de MMP2 e coloração encontradas (atenuada ou ausente, bege, castanho e castanho-escuro, respectivamente).

RESULTADOS

As 19 lâminas de colesteatoma (8 invasivos) foram submetidas ao método imunohistoquímico para detecção de MMP2, gerando uma leitura da expressão qualitativa de MMP2 na porção externa do colesteatoma. A leitura da expressão imunohistoquímica da MMP2 nas lâminas de colesteatoma foi expressa em valores de: 0 (Atenuada), + (Leve), ++ (Moderada) e +++ (Intensa). (Figura 1.)




Figura 1. Fotografia de lâminas de colesteatomas submetidas a reação imunohistoquímica para MMP2, com apresentação de intensidades diferentes, lidas ao microscópio óptico, com aumentos de 200 e 400X. - Atenuada e +/3+: Menor expressão de MMP2. +++/3+ e +++/3+: Maior expressão de MMP2.

Pode-se observar que dos dezoito casos analisados, quinze apresentaram expressão imunohistoquímica

Tabela 1. Mostra o número de lâminas de colesteatoma, relacionando os complicados e os não complicados ao gênero, à idade e à intensidade da expressão imunohistoquímica de MMP2, com o respectivo índice de significância. - p: índice de significância, menor que 0,05.

	Colesteatomas		P
	ausência de complicações (n=11)	complicados (n=8)	
Sexo Masculino	5 (45,5%)	4 (50%)	
Idade (anos)	32,9 +-18,7	26,9 +-7,7	
	26,0 (17 - 50)	27,0 (19 - 34,3)	
Expressão de MMP2			
0 ou +	8 (72,7%)	1 (12,5%)	# 0,015
++ ou +++	3 (27,3%)	7 (87,5%)	

teste estatístico de Fisher significativo.

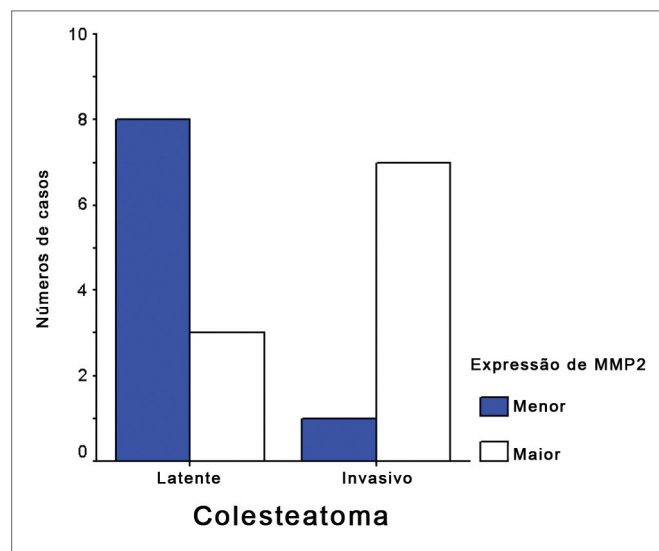


Gráfico 1. Relação entre colesteatomas (invasivos e latentes) e expressão imunohistoquímica de MMP2 (Maior e Menor). - MMP2: matriz metaloproteinase 2. Maior: maior (+++ e ++) expressão de MMP2 no colesteatoma. Menor: menor (tênue e +) expressão de MMP2 no colesteatoma.

Leve, Intensa ou Moderada de MMP2, totalizando 78,9% da amostra inicial e os demais foram atenuados, porém presentes. Dos colesteatomas que não apresentaram complicações clínicas, onze dos dezoito estudados, dois expressaram MMP2 atenuado (18,1%), seis expressaram MMP2 com fraca intensidade (54,6%), três expressaram MMP2 com moderada intensidade (27,3%). Dos colestea-

tomas que apresentaram complicações, oito dos dezoito: um expressou MMP2 atenuado (12,5%), três expressaram MMP2 com moderada intensidade (37,5%), quatro expressaram MMP2 com forte intensidade (50%). (Quadro 1, Tabela 1 e Gráfico1).

DISCUSSÃO

Reconhece-se, conceitualmente, que todo colesteatoma apresenta um potencial de causar complicações intra e extracranianas, como citado por Penido et al. (em 2004) em estudo retrospectivo, que analisou opções terapêuticas em colesteatoma em 33 (trinta e três) pacientes com complicação intracraniana por otite média, observando que o colesteatoma é a etiologia básica mais comum destas complicações (26 casos ou 79%); Caldas e Caldas Neto em 1988 e Morales, Cervantes e Testa em 2001, descreveram as complicações intracranianas (meningite, encefalite, abscesso cerebral, abscesso cerebelar e empiema) e as extracranianas (cérvico-faciais: paralisia facial periférica, labirintite, mastoidites: de Bezold, de Mouret, escamozigomática e abscessos cervicais). Segundo Plester (1980), fatores hereditários ou genéticos influenciam no grau de pneumatização da mastóide, causando ângulos mais estreitos no ático, determinantes para o aparecimento de colesteatomas mais agressivos; isto por si só, parece insuficiente para explicar com exatidão, a erosão causada pelo colesteatoma no tecido ósseo adjacente em alguns casos e em outros não, sugerindo haver algum fator intrínseco, de expressão do colesteatoma, que explicasse o porquê da erosão causada por alguns colesteatomas ser maior (e causar complicações) do que em outros.

Assim, de um universo de estudos sobre colagenases, inibidores de crescimento e proliferação de colesteatomas, enzimas osteolíticas, toxinas bacterianas, como lipopolissacarídeos e fator alfa de necrose tumoral, em 1996, Schonemark, Mester, Kempf, Blaser, Tscheche e Lenarz estudaram colesteatomas e metaloproteinases, que são enzimas proteolíticas e responsáveis pela homeostase do osso, apresentando em maior quantidade em doenças inflamatórias osteolíticas e observaram a presença de MMP2, MMP9 e MMP3 na célula basal e suprabasal de colesteatomas. Os resultados deste estudo indicam a possibilidade de que membros da família Metaloproteinase possam ativar mecanismos de invasão óssea por colesteatomas.

Em 1998, Banerjee, James e Narula demonstraram que a MMP2 e MMP9 encontravam-se presentes no colesteatoma e na pele do conduto auditivo externo. Este fato, aparentemente, inviabilizaria a pesquisa, pois o tecido normal do conduto auditivo também apresenta a enzima que se julgava ser importante no mecanismo de explicação da erosão óssea.

Bernal Sprekelsen, Ebmeyer, Anonopoulos, Bordowski e Sudhoff, em 2001, insistiram e perceberam que as

metaloproteases e o fator de crescimento básico de fibroblastos explicariam atividades destrutivas e proliferativas do colesteatoma.

Zhu, Xie e Wang, em 2001, demonstraram em estudo com colesteatoma e câncer de orelha média, que a desordem entre metaloproteínas e seus inibidores foi uma das razões pela absorção óssea do câncer e do colesteatoma de orelha média. Logo aquela proposição de que a MMP2 era expressa em colesteatomas e na pele do conduto auditivo continuava tendo seu valor; o fato que parece emergir é que colesteatomas estimulados por fatores infecciosos produzem mais MMP2 que a pele do conduto auditivo externo, o que foi comprovado em 2003 por Wilmoth, Schultz e Antonelli que observaram, em estudo experimental, que membranas timpânicas de animais experimentais (gerbilos ou também chamados esquilos da Mongólia) colocados em cultura com toxinas de bactérias (lipopolissacarídeos e fator alfa de necrose tumoral), expressaram maior quantidade de metaloproteínas. Deste momento em diante, passou-se a questionar: o que vem primeiro, a infecção ou a metaloproteinase? Resposta: a metaloproteinase, pois ela está embutida no código genético da célula. Mas então por que nem todos colesteatomas causam erosão óssea? Por que apenas alguns complicam? Porque a expressão está relacionada à desordem entre os inibidores e os ativadores de MMP; assim, algumas células apresentam um genótipo com uma capacidade maior de

expressar a MMP2 do que outras, lembrando que a infecção é um forte estímulo para expressão de metaloproteínas pela célula colesteatomatosa. Porém um colesteatoma complica por expressar mais metaloproteinase ou pelo fato de apresentar uma infecção mais virulenta (intensa)? De fato é uma questão difícil. Entretanto, se o colesteatoma produzir mais metaloproteinase, ele fatalmente destruirá mais tecido ósseo e assim, surgirão as complicações.

No Quadro 1, dos 11 pacientes com colesteatomas latentes, 2 apresentaram expressão de MMP2 ausente (0), seis pacientes (6) apresentaram expressão de MMP2 com + e 3 pacientes expressaram MMP2 com ++. No Quadro 1, pôde-se observar que de oito (8) pacientes com colesteatoma invasivo, apenas um (1) apresentou expressão menor de MMP2 (0); os demais pacientes com colesteatomas invasivos manifestaram expressão maior de MMP2 (++ e +++).(Figura 1).

Estes números foram analisados estatisticamente pelo Teste Exato de Fischer, apresentando resultado significativo, com $p = 0,015$, isto é, colesteatomas que complicam apresentam expressão imunohistoquímica de “++ ou +++” de MMP2, quando comparados a colesteatomas latentes, que apresentam expressão imunohistoquímica de “0 ou +” de MMP2.

Com o uso de inibidores de metaloproteínas (ilomostat), como citado em estudo experimental de Lehman, Wilmoth, Prevatt, Schultz e Antonelli (2002), e de Wilmoth,

Quadro 1. Relação de Lâminas de colesteatomas, o gênero do paciente, a idade, o número da lâmina, a intensidade da expressão de MMP2 e a complicação (quando houve). - MMP2: matriz metaloproteinase 2.

Iniciais	Gênero	Idade	Lâmina	Leitura de MMP2	Complicação
D.G.P.V.	Masculino	17 anos	B02 14933	++	Trombose do seio lateral
R.M.D.S.S.	Masculino	18 anos	B00 07723	++	Abcesso do lobo temporal esquerdo
J.C.D.S.	Masculino	24 anos	B02 28657	++	Meningite
O.C.D.S.	Masculino	37 anos	B98 09318	+++	Abcesso do lobo temporal esquerdo e meningite
J.P.D.S.	Feminino	22 anos	B01 18345	+++	Trombose do seio sigmóide e meningite
A.P.D.S.	Feminino	30 anos	B02 35536	+++	Trombose do seio sigmóide
A. . A . S.	Feminino	35 anos	B03 32668	+++	Labirintite e erosão do canal do nervo facial
V.L.B.D.S	Feminino	32 anos	B04 04518	0	Meningite e paralisia facial periférica
W.F.P.	Masculino	16 anos	B03 5856	0	Sem complicação
J.D.R.	Masculino	17 anos	B92 408	++	Sem complicação
R.P.	Masculino	19 anos	B03 2724	0	Sem complicação
S.S.L.	Masculino	66 anos	B03 24412	+	Sem complicação
R.D.J.S.	Masculino	21 anos	B03 4079	+	Sem complicação
L.C.S.	Feminino	15 anos	B03-521	++	Sem complicação
E.N.D.	Feminino	26 anos	B03 01011	+	Sem complicação
S.H.V.	Feminino	32 anos	B04 4205	++	Sem complicação
L.G.G.	Feminino	50 anos	B94 7353	+	Sem complicação
S.M.S.B.	Feminino	38 anos	B03 670	+	Sem complicação
M.M.C.D.S.	Feminino	62 anos	B03-1132	+	Sem complicação

Schultz e Antonelli (2003), sugere-se que colesteatomas deverão causar uma erosão menor ao tecido ósseo adjacente, talvez, assim, evitando complicações intra ou extracranianas (cérvico-faciais).

Outra inferência que se permite sugerir é que ao se operar um paciente com colesteatoma, realizando-se a reação imunohistoquímica para MMP2, poder-se-á aumentar a acurácia prognóstica sobre o tumor operado. Um desafio maior seria estudar outras enzimas da família metaloproteinase, a fim de se conhecer melhor o conteúdo genético de um colesteatoma, podendo-se individualizar as características genéticas do colesteatoma de cada paciente, tecer um prognóstico quanto a sua proliferação e capacidade erosiva.

CONCLUSÃO

Este estudo permite afirmar que:

1.A totalidade dos colesteatomas expressam MMP2, sendo que 84% dos colesteatomas estudados expressaram MMP2 em intensidades leve, moderada e intensa e 16% apresentaram MMP2 atenuado (isto é, semelhante aos outros tecidos).

2.Colesteatomas que causam complicações têm uma expressão imunohistoquímica de MMP2 mais intensa, averiguado pelo Teste Exato de Fisher, com $p=0,015$ (significante), quando comparado aos colesteatomas que não causam complicações.

REFERÊNCIAS BIBLIOGRÁFICAS

1. Ribeiro FAQ, Pereira CSB. Tratado de Otorrinolaringologia. Em: Campos, CAH, Costa, HOO, editores. Otite Média Crônica Coles-teatomatosa. 1. São Paulo: Rocca; 2002, volume 2, capítulo 10, pp. 93-110.
2. Soldati D, Mudry A .Knowledge about cholesteatoma from the first description to the modern histopathology. Otol Neurotol 2001; 22(6):723-30.
3. Plester D. Hereditary factors in chronic otitis with cholesteatoma. Acta Otorhinolaryngol Belg 1980;34(1):51-5.
4. Albino AP, Kimmelman CP, Parisier SC. Cholesteatoma: a molecular and cellular puzzle. Am J Otol 1998;19(1):71-9.
5. Caldas N, Caldas Neto N. Considerações sobre colesteatomas residuais e iatrogênicos. Rev Bras Otorrinolaringol 1988;54(2):51-3.
6. Morales DSR, Cervantes O, Testa JRG. Mastoidites e suas complicações: relato de quatro casos. Compacta 2001;2(1):5-10.
7. Voegels RL, Garcia M, Bogar P, Miniti A, Bento RF. Fistula perilinfática devido à colesteatoma: estudo de 14 casos. Rev Bras Otorrinolaringol 1994;60(1):39-42.
8. Penido NDO, Fukuda Y. Abscesso encefálico otogênico. Rev Bras Otorrinolaringol 2001;67(4):456-64.
9. Cruz OLM, Kasse CA, Leonhart FD. Efficacy of surgical treatment of chronic otitis media. Otolaryngol Head Neck Surg 2003;128(2):26-36.
10. Testa JRG, Vicente ADO, Abreu CEC, Benbassat SF, Antunes ML, Barros FA. Colesteatoma causando paralisia facial. Rev Bras Otorrinolaringol 2003;69(5):657-62.
11. Penido NDO, Borin A, Iha LCN, Suguri VM, Onishi ET, Fukuda Y, Cruz OLM. Intracranial complications of otitis media: 15 years of experience in 33 patients. - Otolaryngol Head Neck Surg 2004;132(2):37-42.
12. Schonermark M, Mester B, Kempf HG, Blaser J, Tschesche H, Lenarz T.Expression of matrix metalloproteinases and their inhibitors in human cholesteatomas. Acta Otolaryngol 1996;116(3):451-6.
13. Gohlke U, GomisRuth FX, Crabbe T, Murphy G, Docerty A J, Bode W.The Cterminal (haemopexinlike) domain structure of human gelatinase A (MMP2), structural implications for its function. FEBS Lett 1996;8;378(2):126-30.
14. Desloge RB, Carew JF, Finstad CL, Steiner MG, Sasson J, Levenson MJ, StaianoCoico L, Parisier SC, Albino AP. DNA analysis of human cholesteatomas. Am J Otol 1997;18(2):155-9.
15. Banerjee AR, James R, Narula AA. Matrix metalloproteinase2 and matrix metalloproteinase 9 in cholesteatoma and deep meatal skin. Clin Otolaryngol 1998;23 (4):34-57.
16. Sun J, Hemler ME. Regulation of MMP1 and MMP2 Production through CD147/Extracellular Matrix Metalloproteinase Inducer Interactions. Research 2001: 61:2276-81.
17. Zhu W, Xie Y, Wang P. Expression of matrix metalloproteinase 2 9 in cholesteatoma and middle ear cancer. Zhonghua Er Bi Yan Hou Ke Za Zhi xue hui Beijing 2001;36(2):11-9.
18. Gaiotto MA, Focchi J, Ribalta JL, Stávale JN, Baracat EC, Lima GR, Da Silva IDC. Comparative study of MMP2 (matrix metalloproteinase 2) immune expression in normal uterine cervix intraepithelial neoplasias and squamous cells cervical carcinoma. Am J Obstet Gynecol 2004;90(5):1278-82.
19. Wilmoth JG, Schultz GS, Antonelli PJ. Tympanic membrane metallo-proteinase inflammatory response. Otolaryngol Head Neck Surg 2003;129(6):647-54.
20. Bernal Sprekelsen M, Ebmeyer J, Anonopoulos A, Borkowski G, Sudhoff H. Alteraciones de la membrana basal en el colesteatoma de oído humano. Acta Otorrinolaringol Esp 2001;52(4):330-5.