

Meningite criptocócica e perda de audição reversível

Janini Oliveira Matos¹, Andréia Miguere Arruda², Sbiro Tomita³, Patricia de Pinbo Marques Araujo⁴, Felipe Barbosa Madeira⁵, Krishnamurti Matos de Araujo Sarmiento Junior⁶

Cryptococcus Meningitis and reversible hearing loss

Palavras-chave: meningite criptocócica, perda auditiva reversível.

Keywords: cryptococcus meningitis, reversible hearing loss.

INTRODUÇÃO

A criptococose é a infecção fúngica mais comum do Sistema Nervoso Central. A apresentação é subaguda com febre, cefaléia, náuseas e alteração do comportamento. Disacusia ocorre em até 27% dos casos, quase sempre bilateral e de apresentação súbita¹. A reversibilidade é rara e foi descrita por Mayer et al. em 1990. Em geral, sem tratamento, a evolução é letal.

APRESENTAÇÃO DO CASO

AJGG, feminino, 29 anos, em 25/12/2003 apresentava cefaléia intensa, mal estar, náuseas, diplopia e redução da acuidade visual iniciados há dois meses.

Encontrava-se com rigidez de nuca e paresia do abducente direito. O hemograma foi normal, teste rápido para HIV negativo. O teste de látex, a coloração pelo nanquim e a cultura do LCR fizeram o diagnóstico de Criptococose. A TC revelou edema cerebral.

A paciente evoluiu com hipoacusia e rapidamente para cegueira e cofose bilateral. A avaliação otorrinolaringológica, excetuando-se a paresia do abducente, foi normal.

O quadro impossibilitou a realização de exame audiométrico. O BERA mostrou limiar em 110 dBNPS à direita e 100 dBNPS à esquerda compatível com perda auditiva severa bilateral para cliques. Não foi possível

obter respostas duplicadas a 130 dBNPS e portanto, as ondas I,III e V não foram estudadas. As emissões otoacústicas mostraram-se dentro dos padrões de normalidade.

O tratamento foi iniciado com Anfotericina B intravenoso 50mg/dia, chegando a dose de 1725 mg. Necessitou de inúmeras punções lombares de alívio e derivação ventrículo-peritoneal.

Em 100 dias de internação melhorou clinicamente, tendo recebido alta sem cefaléia ou rigidez de nuca, com recuperação parcial da acuidade auditiva (figura) e repetidas culturas para fungos do LCR negativas.

DISCUSSÃO

A meningite criptocócica pode ocorrer em qualquer idade e é mais comum em imunocomprometidos¹.

A hipoacusia é descrita em até 27% dos casos e pode ser flutuante¹, com grau da perda variando de unilateral moderada à bilateral profunda². O mecanismo de lesão ao sistema auditivo tem sido estudado. Igarashi et al.³ e Kwartler et al.⁴ verificaram destruição das estruturas cocleares e vestibulares, com microorganismos no nervo vestibulococlear, conduto auditivo interno e estruturas cocleares. Harada et al.⁵ verificaram a maioria destas alterações, porém com órgão de Corti normal e o nervo vestibular preservado em relação ao coclear. Assim, apesar de os pesquisadores não concor-

darem se a doença atinge a cóclea, todos concordam que o dano retrococlear existe². Nesse sentido, a otoemissão normal no caso sugere preservação do órgão de Corti.

A reversibilidade da hipoacusia foi descrita por Mayer et al. em 1990⁶. O mecanismo não é compreendido.

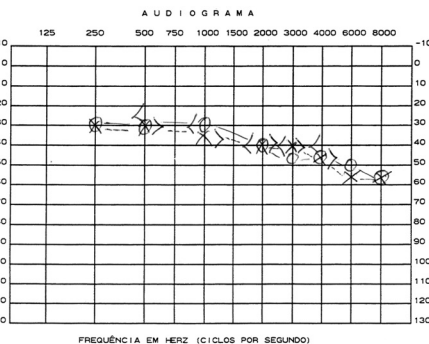
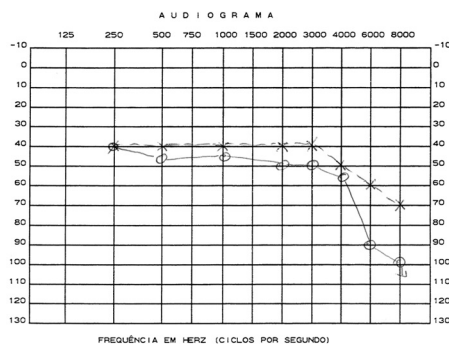
O tratamento em pacientes HIV negativo é feito com anfotericina B e/ou flucitosina por 6 a 10 semanas⁶. Sem tratamento a doença é grave e potencialmente letal.

COMENTÁRIOS FINAIS

A meningite criptocócica é uma infecção grave e a apresentação clínica torna o diagnóstico difícil. O acometimento auditivo parece ser comum, porém sua reversibilidade, rara. Desta forma, é importante uma terapia de início precoce e de monitorização audiométrica nos casos acompanhados.

REFERÊNCIAS BIBLIOGRÁFICAS

1. Hughes KV 3rd, Green JD Jr, Alvarez S, Reimer R. Vestibular dysfunction due to cryptococcal meningitis. *Otolaryngol Head Neck Surg* 1997;116(4):536-40.
2. Low WK. Cryptococcal meningitis: implications for the otologist. *ORL J Otorhinolaryngol Relat Spec* 2002;64(1):35-7.
3. Igarashi M, Weber SC, Alford BR, Coats AC, Jerger J. Temporal bone findings in cryptococcal meningitis. *Arch Otolaryngol* 1975;101(9):577-83.
4. Kwartler JA, Linthicum FH, Jahn AF, Hawke M. Sudden hearing loss due to AIDS-related cryptococcal meningitis--a temporal bone study. *Otolaryngol Head Neck Surg* 1991;104(2):265-9.
5. Harada T, Sando I, Myers EN. Temporal bone histopathology in deafness due to cryptococcal meningitis. *Ann Otol Rhinol Laryngol* 1979;88(5 Pt 1):630-6.
6. Saag MS, Graybill RJ, Larsen RA, Pappas PG, Perfect JR, Powderly WG, Sobel JD, Dismukes WE. Practice guidelines for the management of cryptococcal disease. *Infectious Diseases Society of America. Clin Infect Dis* 2000;30(4):710-8. Epub 2000 Apr 20.



¹ Residente de otorrinolaringologia do segundo ano.

² Residente de otorrinolaringologia do terceiro ano.

³ Professor titular de otorrinolaringologia, chefe do serviço de otorrinolaringologia.

⁴ Residente de otorrinolaringologia do terceiro ano.

⁵ Médico otorrinolaringologista.

⁶ Médico Otorrinolaringologista. Endoscopista per-oral.

Serviço de Otorrinolaringologia do Hospital Universitário Clementino Fraga Filho da Universidade Federal do Rio de Janeiro.

E-mail: janini_matos@ig.com.br

Este artigo foi submetido no SGP (Sistema de Gestão de Publicações) da RBORL em 08 de março de 2005. cod. 22.

Artigo aceito em 14 de junho de 2006.