

Queilite actínica adjacente ao carcinoma espinocelular do lábio como indicador de prognóstico.

Actinic cheilitis adjacent to squamous carcinoma of the lips as an indicator of prognosis.

Marilda Aparecida Milanez Morgado de Abreu ¹,
Olga Maria Panboca da Silva ², Dalva Regina Neto
Pimentel ³, Cleonice Hitomi Wataschi Hirata ⁴, Luc
Louis Maurice Weckx ⁵, Mauricio Mota de Avelar
Alchorne ⁶, Nilceo Sbwery Michalany ⁷

Palavras-chave: carcinoma espinocelular, exame histopatológico, lábio, prognóstico.
Keywords: squamous cell carcinoma, histopathological exam, lips, prognostic.

Resumo / Summary

Muitos estudos demonstram associação entre queilite actínica e carcinoma espinocelular do lábio. **Objetivo:** Verificar a relação da queilite actínica com o prognóstico dessa neoplasia. **Materiais e Métodos:** Elaborou-se um estudo de coorte retrospectivo com corte transversal em carcinoma espinocelular do lábio. Cortes histológicos desse tumor, levantados entre 1993-2000, nos arquivos do Departamento de Patologia/Universidade Federal de São Paulo, foram revisados para evidenciar presença ou ausência de queilite actínica no vermelhão adjacente ao tumor. Os prontuários dos pacientes foram revisados à procura de informações sobre exposição solar, metástase e recidiva. A ocorrência ou ausência de recidiva e metástase foi correlacionada com a presença ou ausência de queilite actínica no vermelhão. Os dados obtidos foram analisados pelo teste exato de Fisher. **Resultados:** Dos 31 pacientes selecionados predominou o sexo masculino, cor da pele branca e localização no lábio inferior. Constatou-se: independência entre a ocorrência de metástase e recidiva com sexo, cor dos pacientes e localizações no lábio superior ou inferior; dependência entre a presença de queilite actínica e elastose solar, dependência entre a ausência de queilite actínica e presença de metástase; independência entre a ausência de queilite actínica e presença de recidiva. **Conclusão:** Os tumores originários de queilite actínica têm melhor prognóstico.

Many studies have shown an association between actinic cheilitis and squamous carcinoma of the lips. **Aim:** The aim of the study was to observe the relation between actinic cheilitis and the prognosis of squamous carcinoma of the lips. **Materials and Methods:** This is a retrospective cross-sectional cohort study of squamous carcinoma of the lips. Histological sections of squamous carcinoma tumors done at the the Department of Pathology of the Sao Paulo Federal University between 1993 and 2000 were reviewed for evidence of actinic cheilitis in the lip vermilion adjacent to the tumor. Patient reports were reviewed to find information about exposure to sun, metastases and relapses. The occurrence or absence of relapses and metastases was correlated with the presence or absence of actinic cheilitis in the lip vermilion. Data was analyzed by Fisher's Exact test. **Results:** Of the 31 selected patients, most were caucasian, males and with lower lip involvement. Statistical analysis demonstrated independence between the occurrence of metastases and relapse and gender, skin color and site (lower or upper lips). There was dependence between actinic cheilitis and solar elastosis, and between the absence of actinic cheilitis and the occurrence of metastases. There was no dependence between the absence of actinic cheilitis and the occurrence of relapses. **Conclusion:** It may be concluded that tumors originating from actinic cheilitis have a better prognosis.

¹ Mestre, Pós-Graduanda, Setor de Estomatologia, Departamentos de Dermatologia e Otorrinolaringologia e Distúrbios da Comunicação Humana, Universidade Federal de São Paulo/Escola Paulista de Medicina; Professora da Disciplina de Dermatologia, Faculdade de Medicina de Presidente Prudente, Universidade do Oeste Paulista.

² Pós-Doutora em Epidemiologia, Doutora e Mestre em Saúde Pública, Pesquisadora da Universidade Presbiteriana Mackenzie.

³ Mestre, Pós-Graduanda, Setor de Estomatologia, Departamentos de Dermatologia e Otorrinolaringologia e Distúrbios da Comunicação Humana, Universidade Federal de São Paulo/Escola Paulista de Medicina.

⁴ Mestre, Doutora, Chefe do Setor de Estomatologia, Departamentos de Dermatologia e Otorrinolaringologia e Distúrbios da Comunicação Humana, Universidade Federal de São Paulo/Escola Paulista de Medicina.

⁵ Livre-Docente, Professor Titular do Departamento de Otorrinolaringologia Pediátrica e Distúrbios da Comunicação Humana; Chefe do Departamento de Otorrinolaringologia e Cirurgia da Cabeça e Pescoço, Universidade Federal de São Paulo/Escola Paulista de Medicina.

⁶ Livre-Docente, Professor Titular do Departamento de Dermatologia, Universidade Federal de São Paulo/Escola Paulista de Medicina.

⁷ Mestre, Professor Adjunto do Departamento de Patologia, Universidade Federal de São Paulo/Escola Paulista de Medicina.

Universidade Federal de São Paulo/Escola Paulista de Medicina (UNIFESP/EPM).

Endereço para correspondência: Marilda Aparecida Milanez Morgado de Abreu - Rua Brasil 1599 Dracena SP 17900-000.

Tel: (0xx18) 3821-4630 - Fax: (0xx18) 3821-2276 - E-mail: lfmabreu@uol.com.br

Este artigo foi submetido no SGP (Sistema de Gestão de Publicações) da RBORL em 08 de novembro de 2005. cod 1571.

Artigo aceito em 21 de outubro de 2006.

INTRODUÇÃO

O câncer continua sendo o grande desafio da medicina, pois em sua maioria, a etiologia ainda permanece desconhecida. Segundo estudo com base populacional na cidade de São Paulo¹, o carcinoma espinocelular representa 89,9% dos cânceres da cavidade oral, atingindo de crianças a idosos. Foi calculado um coeficiente de incidência para esse tumor de 20,88 por 100.000 habitantes, sendo 33,25 para o sexo masculino e 9,59 para o feminino. No lábio apresenta uma incidência de 3,2 por 100.000 habitantes¹. O lábio inferior é o local mais freqüentemente acometido desta região anatômica^{2,3} e a maior ocorrência é verificada em indivíduos de pele clara^{4,5}. Os jovens, quando afetados, geralmente têm uma doença de base ou imunodepressão^{6,7}. Evidências clínicas e epidemiológicas apontam a radiação actínica como causa do carcinoma espinocelular do lábio, pois ocorre presença de elastose solar e de alterações histológicas sugestivas de queilite actínica crônica no vermelhão adjacente ao tumor em quase todos os casos, havendo uma relação significativa entre essas condições^{8,10}.

O comportamento do carcinoma espinocelular do lábio não segue os mesmos padrões descritos para a pele e para a boca. Em relação à pele, a neoplasia no lábio tem maior probabilidade de desenvolver metástase, com taxas variando de 3% a 20%, todavia é de melhor prognóstico quando comparado ao câncer intraoral^{14,10,11}.

A queilite actínica crônica e a queratose actínica podem ser consideradas clínica e etiologicamente análogas¹⁰⁻¹⁴. Os carcinomas espinocelulares da pele provenientes de queratoses actínicas têm melhor prognóstico, com probabilidade de 0,5% a 3% de metastatizar¹⁵. Esse fato leva a supor que, talvez, da mesma forma que na pele, o tumor que se origina de queilite actínica pode ter melhor prognóstico.

Para testar essa hipótese, foi proposto realizar um estudo do carcinoma espinocelular do lábio, com o objetivo de verificar o relacionamento da presença de queilite actínica crônica com o prognóstico dessa neoplasia.

MATERIAIS E MÉTODOS

Elaborou-se um estudo de coorte retrospectivo com corte transversal em casos de carcinoma espinocelular do lábio, levantados através dos arquivos do Departamento de Patologia da Universidade Federal de São Paulo, no período compreendido entre 1993 e 2000. O projeto foi analisado e aprovado pelo Comitê de Ética em Pesquisa da UNIFESP, protocolo nº 1090/01.

Os laudos originais e os prontuários dos pacientes foram revisados e as lâminas provenientes da excisão cirúrgica do tumor foram examinadas ao microscópio óptico comum por um único patologista.

Os dados referentes ao sexo, idade e cor da pele dos pacientes e a localização da lesão foram obtidos dos laudos originais dos exames histopatológicos de cada lesão. Nos prontuários foram consideradas as informações quanto à exposição do paciente à luz solar, à recidiva e à metástase do tumor.

Somente os tumores que apresentavam, ao exame histopatológico da lâmina, tecido adjacente ao vermelhão livre de comprometimento neoplásico, e suficiente o bastante para a análise histológica foram incluídos no estudo. As biópsias ou aqueles tumores que apresentavam as margens comprometidas pela neoplasia foram desprezados.

No exame histopatológico do tecido adjacente foi analisado o vermelhão, verificando-se cuidadosamente a presença ou a ausência de queilite actínica, cujo critério estabelecido para o diagnóstico se baseou em estudos relatados na literatura, segundo a presença ou a ausência de determinadas alterações^{9,12,16-20}. Essas alterações são exemplificadas pelas Figuras 1, 2 e 3 e descritas a seguir:

Alterações do epitélio

- Alterações da queratinização: espessamento da camada córnea (hiperqueratose) com queratinócitos normais (ortoqueratose) alternado com a presença de núcleos nas células dessa camada (paraqueratose), assim como queratinização prematura e individual de queratinócitos (disqueratose).

- Aumento global de queratinócitos com espessamento do epitélio (hiperplasia) ou diminuição dessas células com afinamento do epitélio (atrofia), com possível ocorrência de exulceração.

- Displasia leve, moderada ou severa representada pela presença de núcleos celulares aumentados de tamanho, irregulares e hiper cromáticos, com eventual presença de mitoses atípicas.

Alterações do cório

- Elastose solar na porção superficial da lâmina própria caracterizada por degeneração basofílica do tecido colágeno e elástico, causada pela luz solar.

- Infiltrado inflamatório, composto especialmente por linfócitos e plasmócitos.

- Vasodilatação, sem proliferação de células endoteliais.

Os dados obtidos foram confrontados e analisados estatisticamente, utilizando o teste Exato de Fisher, em relação às variáveis sexo e cor da pele do paciente; localização da lesão; presença ou ausência de queilite actínica, elastose solar, metástase e recidiva.

RESULTADOS

Foram encontrados 86 casos de carcinomas espinocelulares do lábio no período determinado. Desses foram selecionados 31 casos de cujos prontuários puderam ser obtidas informações exigidas, e que apresentaram, na lâmina do tumor, tecido adjacente livre de comprometimento neoplásico. Desses 31 pacientes, encontrou-se 7 mulheres e 24 homens. Quanto à cor da pele eram 26 brancos, 4 pardos e 1 preto. Observou-se, para as mulheres, idades de 40 a 82 anos e, para os homens, 25 a 82 anos, segundo detalhamento que pode ser verificado na Tabela 1.

Em relação à localização das lesões, 28 eram no lábio inferior, 2 no lábio superior e para 1 não se obteve a informação. Dentre os pacientes, 22 (71%) relataram exposição ao sol; dos outros não se encontrou a informação.

Foram detectados 6 casos com recidiva e 8 casos com metástase. A análise estatística, através do teste Exato de Fisher, mostrou que as metástases e as recidivas não dependem do sexo, da cor da pele dos pacientes e nem das localizações no lábio superior ou inferior.

Na análise histopatológica do epitélio adjacente ao tumor pode-se observar queilite actínica no vermelhão em 19 casos (61,3%), sendo que desses, apenas 2 casos não apresentavam elastose solar. Elastose solar isolada foi observada em 4 casos (12,9%). Em 8 casos (25,8%), o epitélio adjacente não apresentava queilite actínica nem elastose solar.

Na análise estatística foi verificada a dependência entre a queilite actínica e a elastose solar (Tabela 2), isto é, quando a queilite actínica se manifesta pode-se encontrar também a elastose solar para a maioria dos casos.

Pode-se observar que existe uma dependência entre a presença de queilite actínica e a não ocorrência de metástase, onde aquela prevalece nas lesões em que não ocorreu metástase. A recidiva independe da presença de queilite actínica (Tabela 3).

A ocorrência de metástase nos casos sem queilite actínica, mas com elastose solar presente no vermelhão, foi de 25%, enquanto nos casos sem queilite actínica e sem elastose solar esse índice foi de 62,5%. A recidiva ocorreu em 50% dos casos com elastose solar isolada e em 12,5% dos casos sem queilite actínica e sem elastose solar no vermelhão (Tabela 4). Não foi encontrada diferença estatística para recidiva e metástase entre os casos com elastose solar isolada no vermelhão e os casos sem elastose solar e sem queilite actínica.

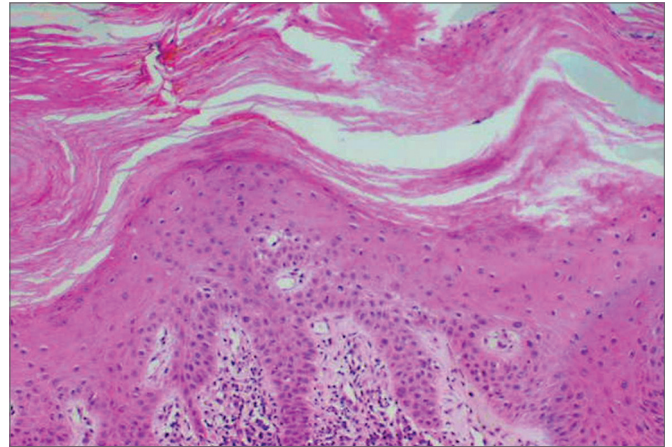


Figura 1. Hiperplasia epitelial com ortoqueratose e paraqueratose; (HE 100x)

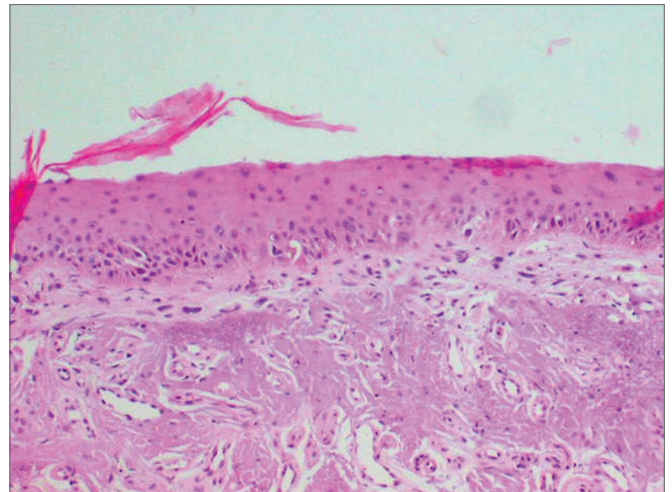


Figura 2. Atrofia epitelial, elastose solar; (HE 10x)

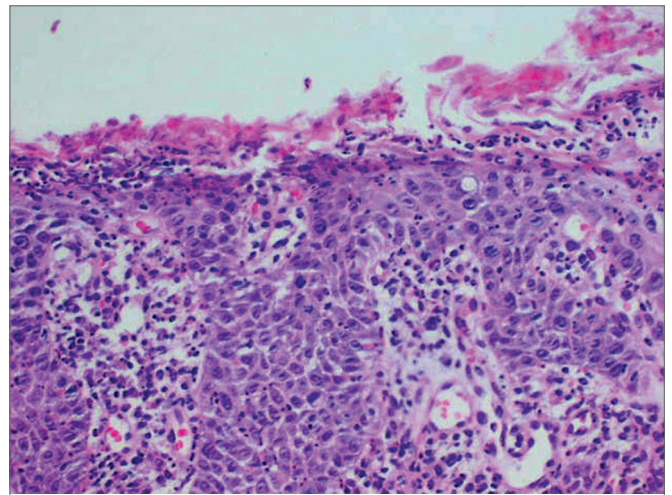


Figura 3. Exulceração do epitélio, núcleos celulares aumentados, irregulares e hiper cromáticos com algumas mitoses atípicas; (HE 200x)

Tabela 1. Distribuição dos casos de carcinoma espinocelular do lábio segundo a faixa etária, sexo e cor da pele. Pacientes da UNIFESP, 1993/2000.

Faixa etária	Sexo feminino			Sexo masculino				Ambos sexos e cor da pele
	Branca	Parda	Total	Branca	Preta	Parda	Total	
20-29	-	-	-	1	-	-	1	1
30-39	-	-	-	-	-	-	-	-
40-49	1	-	1	3	-	-	3	4
50-59	1	-	1	6	-	-	6	7
60-69	1	-	1	2	-	-	2	3
70-79	2	1	3	7	1	1	9	12
80-89	1	-	1	1	-	2	3	4
Total	6	1	7	20	1	3	24	31

Tabela 2. Queilite actínica e elastose solar no vermelhão adjacente aos carcinomas espinocelulares do lábio. Pacientes da UNIFESP, 1993/2000.

Elastose solar	Queilite actínica		Total geral
	Não	Sim	
Não	8	2	10
Sim	4	17	21
Total geral	12	19	31

Teste exato de Fisher $p=0,002$

Tabela 3. Distribuição dos casos de carcinoma espinocelular do lábio, segundo a presença ou a ausência de queilite actínica no vermelhão e a ocorrência de recidiva e metástase. Pacientes da UNIFESP, 1993/2000.

		Tumores sem queilite actínica	Tumores com queilite actínica	Total
		Recidiva	Não	
	Sim	3	2	5
	Total	12	19	31
Metástase	Não	6	17	23
	Sim	6	2	8
	Total	12	19	31

Teste Exato de Fisher $p=0,03$ para metástase; $p=0,37$ para recidiva

DISCUSSÃO

O carcinoma espinocelular do lábio, de acordo com a literatura^{2,4}, foi mais freqüente no sexo masculino, na pele branca e, na grande maioria, localizado no lábio inferior. Observou-se também que os homens começam a apresentá-lo em idade mais precoce. A independência entre metástase e recidiva e as localizações no lábio superior ou inferior contraria a literatura²¹, porém o número de lesões localizadas no lábio superior é muito pequeno neste estudo.

Pode-se afirmar, de acordo com a literatura⁸⁻¹⁰,

Tabela 4. Distribuição dos casos de carcinoma espinocelular do lábio, segundo a ausência de queilite actínica e presença de elastose solar, em relação à ausência de queilite actínica e de elastose solar no vermelhão. Pacientes da UNIFESP, 1993/2000.

		Ausência de queilite actínica e presença de elastose solar	Ausência de queilite actínica e de elastose solar	Total
		Recidiva	Sim	
	Não	2	7	9
	Total	4	8	12
Metástase	Sim	1	5	6
	Não	3	3	6
	Total	4	8	12

que a irradiação solar deve ser um fator importante para a etiologia do carcinoma espinocelular do lábio, pois além de 22 pacientes terem relatado exposição solar, no exame histopatológico do tecido adjacente ao tumor dos pacientes para os quais não se encontrou tal informação, 7 apresentaram elastose solar e/ou queilite actínica, alterações essas comprovadamente relacionadas à exposição prolongada ao sol.

Os tumores com queilite actínica adjacente mostraram menor ocorrência de metástase (10,5%), com índices estatisticamente significantes, que os tumores sem queilite actínica adjacente (50%). Isso leva a supor que, da mesma forma que os tumores da pele originários de queratose actínica, os tumores do lábio que se originam de queilite actínica têm melhor prognóstico. A queilite actínica poderia, portanto, ser considerada como um indicador de melhor prognóstico para o carcinoma espinocelular do lábio, fato não relatado na literatura. A recidiva mostrou ser independente da presença de queilite actínica. Essa provavelmente está ligada a um tratamento mal sucedido nos casos de tumores maiores ou em decorrência de técnica cirúrgica inadequada.

Observa-se que o índice de metástase dos tumores com queilite actínica adjacente (10,5%) é maior que o índice de metástase relatado por Won-Sang et al. em 1996¹⁵ para os carcinomas espinocelulares da pele provenientes de queratoses actínicas, os quais apresentam probabilidade de 0,5% a 3% de metastatizar. De qualquer forma, os carcinomas espinocelulares do lábio têm evolução pior que os da pele.

É necessário ter em mente que nos casos nos quais não se observou queilite actínica adjacente, existe a possibilidade da existência prévia de queilite actínica focal como ponto de origem para a neoplasia. Nesse caso, a expansão do tumor a teria ocultado. Porém, a presença concomitante de elastose solar adjacente ao tumor seria um indício da existência prévia de queilite actínica, pois como observado na análise estatística, há dependência entre a queilite actínica e a elastose solar (Tabela 2). Assim mesmo, houve um índice menor de metástase nos casos sem queilite actínica, mas com elastose solar presente no vermelhão do que nos casos sem queilite actínica e sem elastose solar, na proporção de 25% para 62,5% (Tabela 4).

Sugere-se, como rotina, que nos exames histopatológicos das peças originárias da excisão de tumores labiais, que seja feita uma análise minuciosa de todo tecido adjacente ao mesmo. Esse procedimento poderia fornecer informações quanto ao prognóstico do tumor, orientando o cirurgião quanto à necessidade de novas intervenções ou de um acompanhamento mais rigoroso do paciente.

CONCLUSÃO

A queilite actínica crônica no tecido adjacente ao carcinoma espinocelular do lábio pode ser considerada um indicador de melhor prognóstico para o paciente.

REFERÊNCIAS BIBLIOGRÁFICAS

1. Oliveira EF, Silva OMP, Blachman IT, Pio MRB. Perfil epidemiológico das neoplasias orais malignas no município de São Paulo, Brasil. Rev Odontol Unesp. In press 2005.
2. Antoniadis DZ, Styanidis K, Papanayotou SP, Trigonidis G. Squamous cell carcinoma of the lips in a Northern Greek population. Evaluation of prognostic factors on 5-year survival rate-I. Oral Oncol, Eur J Cancer 1995;31B(5):333-9.
3. Holmkvist KA, Roenigk RK. Squamous cell carcinoma of the lip treated with Mohs micrographic surgery: outcome at 5 years. J Am Acad Dermatol 1998;38:960-6.
4. Almeida OP, Lopes MA. Prevenção das doenças bucais. In: Kriger L. Promoção de saúde bucal. São Paulo: Artes Médicas, 1997; p. 434-46.
5. Antoniadis DZ, Styanidis K, Papanayotou SP, Trigonidis G. Squamous cell carcinoma of the lips in a Northern Greek population. Evaluation of prognostic factors on 5-year survival rate-I. Oral Oncol, Eur J Cancer 1995;31B(5):333-9.
6. Thomas DW, Seddon SV, Shepherd JP. Systemic immunosuppression and oral malignancy: a report of a case and review of literature. British Br J Oral Maxillofac Surg 1993;31:391-3.
7. van Zuuren EJ, Visscher JGAM, Bouwes Bavinck JN. Carcinoma of the lip in transplant recipients. J Am Acad Dermatol 1998;38:497-9.
8. Mittelbronn MA, Mullins DL, Ramos-Caro FA, Flowers FP. Frequency of pre-existing actinic keratosis in cutaneous squamous cell carcinoma. Int J Dermatol 1998;37:677-81.
9. Kaugars GE, Pillion T, Svirsky JA, Page DG, Burns JC, Abbey LM. Actinic cheilitis. A review of 152 cases. Oral Surg Oral Med Oral Pathol Oral Radiol Endod 1999;88:181-6.
10. Picascia DD, Robinson JK. Actinic cheilitis: a review of the etiology, differential diagnosis and treatment. J Am Acad Dermatol 1987;17:252-64.
11. Moy RL. Clinical presentation of actinic keratoses and squamous cell carcinoma. J Am Acad Dermatol 2000;42:S8-10.
12. Cataldo E, Doku HC. Solar cheilitis. J Dermatol Surg Oncol 1981;7:989-95.
13. Fitzgerald DA. Cancer precursors. Semin Cut Med Surg 1998;17(2):108-13.
14. Laws RA, Wilde JL, Grabski WJ. Comparison of electrodesiccation with CO2 laser for the treatment of actinic cheilitis. Dermatol Surg 2000;26:349-53.
15. Won-Sang P, Hun-Kyung L, Jung-Young L, Nam-Jin Y, Choo-Soung K, Sang-Ho K. P53 mutations in solar keratoses. Hum Pathol 1996;27:1180-4.
16. Robinson JK. Actinic cheilitis: a prospective study comparing four treatment methods. Arch Otolaryngol Head Neck Surg 1989;115:848-52.
17. Pimentel DRN. Histopatologia e expressão imuno-histoquímica da proteína p53 nas quelites actínicas crônicas associada e não-associada ao carcinoma espinocelular no lábio [tese]. São Paulo: Universidade Federal de São Paulo;2003.
18. Koten JW, Verhagen ARHB, Frank GL. Histopathology of actinic cheilitis. Dermatologica 1967;135:465-71.
19. Schmitt CK, Joseph S, Folsom TC. Histologic evaluation of degenerative changes of the lower lip. J Oral Surgery 1968;26:51-6.
20. Montagna W, Kirchner S, Carlisle K. Histology of sun-damage human skin. J Am Acad Dermatol 1989;21:907-18.
21. Baker SR. Malignant neoplasms of the oral cavity. In: Cummings CW, Fredrickson JM, Harker LA, Krause CJ, Schuller DE. Otolaryngology Head Neck Surg. 2nd ed. St. Louis: Mosby Year Book; 1993. p.1248-305.